CONSTANCIA DE TRASLADO:

De conformidad con lo dispuesto por el Art. 370 del C.G.P, en concordancia con el Articulo 110, se deja en secretaría a disposición por el término de cinco (5) días, las excepciones de mérito formuladas por la parte demandada de este asunto. Dando cumplimiento a lo ordenado por el artículo 108 de la citada obra, se fija en lista de traslado #005 hoy 20 de febrero del 2023 a las 8:00 A. M.

VICTORIA EUGENIA CORAL MUÑOZ
Secretario

Contestación de la Demanda

El Cabal <rojocabal@gmail.com>
Mar 14/02/2023 5:03 PM
Para: Juzgado 06 Familia - Valle Del Cauca - Cali <j06fccali@cendoj.ramajudicial.gov.co>

2 archivos adjuntos (13 MB)
ANEXO 1. INVENTARIO Y AVALUO DE BIENES.pdf; Anexo 2.pdf;

JORGE IVÁN CABAL MARTÍNEZ, abogado en ejercicio, vecino de Cali, identificado con cédula de ciudadanía No. 1.130'678.745 de Cali y con Tarjeta Profesional No. 279.005 del Consejo Superior de la Judicatura, obrando en calidad de apoderado de VÍCTOR HUGO LÓPEZ GONZÁLEZ, varón, colombiano, mayor de edad, identificado con cédula de ciudadanía 1.125'078.776 expedida en Valencia (España), domiciliado y residente en Cali, me permito DAR RESPUESTA A LA DEMANDA DE DIVORCIO DE MATRIMONIO CIVIL CON HIJOS MENORES DE EDAD, DISOLUCIÓN Y LIQUIDACIÓN DE LA SOCIEDAD CONYUGAL que en su contra instauró su cónyuge NASLY FRANCISCA MARTÍNEZ GONZÁLEZ, frente a la cual me pronunciaré sobre los siguientes:

I. LOS HECHOS.

En cuanto los hechos presentados en la demanda interpuesta por la contraparte:

PRIMERO. ES CIERTO, el señor VÍCTOR HUGO LÓPEZ GONZÁLEZ entabló una relación romántica con NASLY FRANCISCA MARTÍNEZ GONZÁLEZ en el año 2011, que continuó cuando contrajeron matrimonio civil el día 10 de abril de 2012, acto inscrito en la misma Notaría Primera del Círculo de Buga bajo indicativo serial No. 05498174.

SEGUNDO. ES CIERTO, en la unión conyugal entre VÍCTOR HUGO LÓPEZ GONZÁLEZ y NASLY FRANCISCA MARTÍNEZ GONZÁLEZ, se procrearon dos hijas mellizas de nombre ZHARICK EMILIA LÓPEZ MARTÍNEZ y LUCIANA LÓPEZ MARTÍNEZ nacidas el doce (12) de abril de 2017, en la actualidad cada una cuenta con 5 años.

TERCERO. ES PARCIALMENTE CIERTO, uno de los deberes que VÍCTOR HUGO LÓPEZ GONZÁLEZ cumplió como cónyuge fue el de adoptar a la hija propia de NASLY FRANCISCA MARTÍNEZ GONZÁLEZ, ya adulta para ese entonces y producto de un

matrimonio católico anterior, pasándose está de tener como nombre ANGIE MARCELA PEÑA MARTÍNEZ por el de ANGIE MARCELA LÓPEZ MARTÍNEZ.

En la actualidad ANGIE MARCELA LÓPEZ MARTÍNEZ cumplió 23 años y cursa la universidad, sin embargo, ella ya debería estar próxima a graduarse como profesional, por lo que esta responsabilidad no se puede tornar indefinida para su padre, en razón de dejadez o desidia de sus hijos, ya que ella ya puede sostenerse económicamente por su propia cuenta.

ANGIE MARCELA LÓPEZ MARTÍNEZ se encontraba matriculada y cursando Octavo Semestre de Fisioterapia en la Universidad Santiago de Cali, Programa con código SNIES 5306 y aprobado por la resolución MEN 1718 del 4 de febrero de 2021, en el último periodo académico 2022B, comprendido entre el 1 de agosto y el 19 de noviembre de 2022. Aunque sólo curso 3 asignaturas o 10 créditos, equivalentes a 3 materias de las 5 que debía cursar, siendo estas para el 8° semestre las siguientes: **i)** Epidemiología; **ii**) Administración & Gestión en Fisioterapia; **iii)** Práctica Fisioterapia de la Actividad Física & Deporte; **iv)** Práctica Clínica Integral Infancia & Adolescencia y; **v)** Trabajo de Grado.

Esto se debe a que, si bien ANGIE MARCELA LÓPEZ MARTÍNEZ se ha matriculado en su carrera por 8 semestres, está cursando académicamente materias del 5° semestre, como lo es la Prescripción del Ejercicio Físico. Siendo imposible para ella realmente terminar la carrera hasta los 25 años obligatorios en los que su padre putativo debe sostenerla, realizando un ejercicio de dilatar su carrera sólo para recibir una ayuda económica injustificada.

CUARTO. ES FALSO, en varias ocasiones NASLY FRANCISCA MARTÍNEZ GONZÁLEZ ha tomado la decisión de irse unos días de su hogar, cada vez que tiene la intención de divorciarse de VÍCTOR HUGO LÓPEZ GONZÁLEZ, para presentarse como víctima y así pretender una cuota alimentaria onerosa en correlación con la pensión de mi apoderado. Esta actitud recurrente se puede mostrar en la solicitud de la audiencia de Conciliación de hace dos años, en los que expresó la misma justificación para sus pretensiones económicas y, al reconocer que legalmente no puede literalmente “embargarle” gran parte de la pensión de VÍCTOR HUGO LÓPEZ GONZÁLEZ, incluso volvió a reanudar con él su vida conyugal y familiar hasta los últimos meses.

En el último intento de usar la "huida del hogar", es de mencionar que, al momento de presentarse en el trámite de "Incumplimiento de Medida de Protección", ante la sede de "El Guabal" de la Secretaría De Gobierno, Convivencia & Seguridad de Cali, se deja en claro que es VÍCTOR HUGO LÓPEZ GONZÁLEZ quién se había ido de su hogar para que NASLY FRANCISCA MARTÍNEZ GONZÁLEZ volviera a traerá a sus hijas de vuelta a la casa y, así, este pudiese volverlas a ver. Es la madre quien claramente ejerce de manera arbitraria la custodia y patria potestad de las hijas biológicas de VÍCTOR HUGO LÓPEZ GONZÁLEZ.

QUINTO. ES CIERTO. Los cónyuges NASLY FRANCISCA MARTÍNEZ GONZÁLEZ y VÍCTOR HUGO LÓPEZ GONZÁLEZ no pactaron capitulaciones, ni ninguna limitación a la sociedad conyugal al momento de contraer nupcias.

SEXTO. ES FALSO. El presentar como ciertas las simples denuncias penales en contra de mi apoderado, para justificar las causales de divorcio que declaren culpable a VÍCTOR HUGO LÓPEZ GONZÁLEZ, se puede categorizar como "Prejudicialidad", violando el principio penal de "presunción de inocencia" base del derecho al "debido proceso" que tenemos todos los colombianos constitucionalmente.

Es mi menester señalar como abogado que, los delitos y contravenciones no se presumen, sino que deben ser probados mediante la acumulación de material probatorio y evidencia física, respetando todas las garantías constitucionales y ante un juicio y frente al juez competente, en este caso el penal, por lo que la apoderada de NASLY FRANCISCA MARTÍNEZ GONZÁLEZ, la abogada MARÍA DEL SOCORRO CARDONA estaría actuando de manera temeraria al incitar a el juez civil a cometer un error que la llevaría a cometer "prevaricato".

En el caso de las causales de divorcio señaladas falsamente como ciertas, es también mi deber mencionar que: **i)** la prueba más pertinente y conducente para probar el alcoholismo de una persona es la prueba de alcoholemia y; **ii)** la prueba más pertinente y conducente para probar la violencia intrafamiliar, especialmente en el contexto de un divorcio, es el de un dictamen de medicina legal. Ninguna de las pruebas fue realizada desde que la demandante comenzó a señalar a mi apoderado de ser un alcohólico y violento.

En el caso de los señalamientos de violencia intrafamiliar y la constante evasión de NASLY FRANCISCA MARTÍNEZ GONZÁLEZ en solicitar un dictamen de medicina legal, a pesar de los incontables supuestos testimonios que menciona tener es que, no sólo nunca ha tenido lesiones personales de los supuestos hechos de violencia, sino que tampoco tiene antecedentes médico-quirúrgicos, traumáticos, hospitalarios, psiquiátricos o psicológicos.

En contraste, si VÍCTOR HUGO LÓPEZ GONZÁLEZ se sometiese a un Proceso de Abordaje Integral de la Violencia de Pareja en la Clínica Forense, según Manual de Procedimientos del Sistema de Cadena de Custodia, en su evaluación de los parámetros del examen mental se podrían encontrar traumas psicológicos generados del trágico accidente laboral que le generó su incapacidad absoluta.

SÉPTIMO. ES FALSO, en varias ocasiones he mencionado que la demandante sólo pretende a través de documentos construir una teoría del caso del tipo penal, que puede generar efectos en el proceso civil, siendo esta una conducta recurrente para generar prejudicialidad e inducir al juez al error.

OCTAVO. ES PARCIALMENTE CIERTO. no convivió en el hogar por unos días, pero no presenta ninguna prueba de que los familiares fueron la que la acogieron, entre otras cosas porque NASLY FRANCISCA MARTÍNEZ GONZÁLEZ y VÍCTOR HUGO LÓPEZ GONZÁLEZ son familiares entre sí, primos en segundo grado por parte de las madres de ambos. Ningún miembro de la familia en común se prestaría para brindar testimonio en contra de VÍCTOR HUGO LÓPEZ GONZÁLEZ, no por motivos de simple consanguinidad, sino porque el apoyo económico que mi apoderado a brindado a la familia de su cónyuge siempre ha sido constante y generoso.

NOVENO. ES FALSO. La medida de protección es automática a una denuncia de violencia intrafamiliar, por lo que no necesariamente se ordena posterior a una valoración racional de elementos probatorios o de juicio, que se hayan presentado por la denunciante. El mencionar hechos sólo para inducir al error del juez, sólo se puede considerar como una actuación temeraria por parte de la apoderada de la contraparte, la abogada MARÍA DEL SOCORRO CARDONA.

DÉCIMO. ES FALSO. Es un hecho sin prueba, que sólo busca de forma reiterada inducir al error del juez, sólo se puede considerar como una actuación temeraria por parte de la apoderada de la contraparte, la abogada MARÍA DEL SOCORRO CARDONA. Lo cierto es que VÍCTOR HUGO LÓPEZ GONZÁLEZ y NASLY FRANCISCA MARTÍNEZ GONZÁLEZ llegaron a un acuerdo de convivencia mutua, como quedó claro en audiencia ante la comisaría de policía.

El 29 de agosto de 2022 ya el señor VÍCTOR HUGO LÓPEZ GONZÁLEZ se había mudado a otra vivienda y, el 30 de agosto de 2022, ya mi familia se encontraba nuevamente en el hogar.

El día 31 de agosto de 2022 recibí una imagen de la notificación de la Comisaria de Familia de "El Guabal", para que me presentara el día 2 de septiembre de 2022, por el supuesto incumplimiento de medida de protección.

El día 2 de septiembre de 2022, mi apoderado JORGE IVÁN CABAL MARTÍNEZ, fue en mi representación ante el procedimiento policial, explicando que la situación no había dado a lugar, en el sentido en que yo voluntariamente abandoné mi hogar, además de que todavía soy fuente de sustento para mi familia y, estoy en el proceso con mi cónyuge de divorciarme por "mutuo acuerdo" entre ambos.

UNDÉCIMO. ES PARCIALMENTE CIERTO. La pensión de invalidez de mi apoderado VÍCTOR HUGO LÓPEZ GONZÁLEZ es un bien propio de naturaleza "laboral" y fue reconocido previamente a la sociedad conyugal. Así mismo los bienes inmuebles y el automóvil, claramente expresado en la demanda. Sin embargo, la demandante y su apoderada omitieron a conveniencia que el en haber social también se encuentra la moto marca VICTORY Modelo 2021 que mi apoderado VÍCTOR HUGO LÓPEZ GONZÁLEZ le compró con su dinero a su cónyuge, así como el establecimiento de comercio con el que ejercía la profesión de comerciante junto con NASLY FRANCISCA MARTÍNEZ GONZÁLEZ. El Establecimiento de Comercio que las mismas demandantes solicitaron que entrara la sociedad de conyugal en la demanda.

DUODÉCIMO. ES PARCIALMENTE CIERTO. NASLY FRANCISCA MARTÍNEZ GONZÁLEZ no trabaja desde una década, a pesar de que es una mujer en edad laboral y su hija ANGIE MARCELA LÓPEZ MARTÍNEZ también es una mujer adulta en edad laboral que no trabaja. Sin embargo, este hecho parece una pretensión mal formulada, ya que la decisión propia de NASLY FRANCISCA MARTÍNEZ GONZÁLEZ de ser ama de casa dependiente económicamente de Víctor, no puede justificar que se le otorgue la custodia directa y cuidado personal de ZHARICK EMILIA LÓPEZ MARTÍNEZ y LUCIANA LÓPEZ MARTÍNEZ para que satisfaga literalmente *"...las necesidades propias de sus TRES hijas"*, es decir, incluyendo a su hija adulta en edad de trabajar.

DECIMOTERCERO. ES PARCIALMENTE CIERTO. En la actualidad ANGIE MARCELA LÓPEZ MARTÍNEZ continúa transfiriéndole una cuota para la manutención de sus hijas ZHARICK EMILIA LÓPEZ MARTÍNEZ y LUCIANA LÓPEZ MARTÍNEZ, sin contar las transferencias continuas para resolver las necesidades económicas de su familia. Por un valor aproximado de $1'200.000 moneda corriente.

DECIMOCUARTO. ES PARCIALMENTE CIERTO. la audiencia de conciliación de fecha 11 de diciembre de 2020 y hora 2:30 pm terminó en una constancia de no acuerdo, debido a que NASLY FRANCISCA MARTÍNEZ GONZÁLEZ tenía como principal pretensión la de que VÍCTOR HUGO LÓPEZ GONZÁLEZ le entregara una cuota alimentaria equivalente a la mitad de su pensión de invalidez y, al explicársele que eso no era legalmente posible, decidió volver a tener una vida en común con su pareja.

En cuanto los hechos relevantes, conducentes y pertinentes que fueron omitidos en la demanda interpuesta por la contraparte:

DECIMOQUINTO. VÍCTOR HUGO LÓPEZ GONZÁLEZ padece de una incapacidad permanente para laborar ocasionada por un accidente de trabajo el mes de diciembre de 2011, por lo que recibo una pensión vitalicia de España desde entonces, pero para su salud. Cuando alcanzó el dinero para sostener los gastos en salud, su prima NASLY FRANCISCA MARTÍNEZ GONZÁLEZ se acercó a él.

DECIMOSEXTO. El solicitar el embargo de la mitad de los pagos que recibe el señor VÍCTOR HUGO LÓPEZ GONZÁLEZ, como parte del reconocimiento de la pensión de invalidez absoluta y no simplemente de un "Accidente de Trabajo", como pretende hacerlo pasar la apoderada de la señora NASLY FRANCISCA MARTÍNEZ GONZÁLEZ, vulnera los derechos constitucionales a la SALUD y al MINIMO VITAL de mi apoderado.

DECIMOSÉPTIMO. La concesión de pensión de invalidez que le otorgó la secretaria de Estado de las Seguridad Social y Pensiones del Ministerio de Inclusión, Seguridad Social y Migración de España al señor VÍCTOR HUGO LÓPEZ GONZÁLEZ, está relacionada a su condición de residente del Estado español. En la actualidad mi apoderado debe cumplir con cualquier requerimiento que el exijan las entidades gubernamentales españolas, como aquellos de naturaleza sanitaria, para poder conservar su pensión. Es por eso por lo que imponer barreras migratorias como medida provisional, ya sean de naturaleza administrativa o pecuniarias, viola los derechos constitucionales a la SALUD, LA PENSION y al MINIMO VITAL de mi apoderado. En el caso específico de la pensión de invalidez, la Corte Constitucional ha señalado que adquiere *"...la connotación de derecho fundamental cuando se constituye en la única fuente de ingresos con que cuenta una persona y su núcleo familiar"*[i]

Es muy difícil que alguien a quien se le ha reconocido el porcentaje de incapacidad laboral necesario para ser titular de una pensión de invalidez encuentre otro medio de subsistencia diferente a su mesada. Por tanto, las autoridades judiciales y administrativas deben actuar en concordancia con tal situación de debilidad y desempeñarse con la mayor idoneidad posible frente a estos casos de reconocimiento de pensión.

II. LAS PRETENSIONES.

La demanda presentada por la apoderada de la parte demandante, la abogada MARÍA DEL SOCORRO CARDONA, carece de la claridad mínima necesaria para determinar cuáles son las verdaderas pretensiones en el proceso de DIVORCIO, así como para estimarlas pecuniariamente.

Es de reconocer la dificultad de entrar a abordar un análisis de fondo de las pretensiones, en cuanto no es factible realizar un pronunciamiento que resuelva siquiera temporalmente la controversia, por no ser capaz la abogada de desplegar tampoco los medios probatorios que se considerar adecuados para demostrar la viabilidad de su pretensión.

Sin embargo, como apoderado del señor VÍCTOR HUGO LÓPEZ GONZÁLEZ invoco el artículo 42 del Código General del Proceso, el cual enumera entre los deberes del juez *"...dirigir el proceso, velar por su rápida solución, presidir las audiencias, adoptar las medidas conducentes para impedir la paralización y dilación del proceso y procurar la mayor economía procesal"*, así como el de *"...interpretar la demanda de manera que permita decidir el fondo del asunto. Esta interpretación debe respetar el derecho de contradicción y el principio de congruencia"*.

Es así como solicito la mediación de usted, señor Juez, para que facilite acuerdos que conlleven a un divorcio de mutuo acuerdo entre las partes y, si no es posible, por lo menos a que se lleguen a acuerdos teniendo en cuenta las siguientes pretensiones:

1. **En cuanto a la Patria Potestad, Custodia y Régimen de Visitas.**

   PRIMERO. La Patria Potestad será compartida entre ambos padres.

   SEGUNDO. Para la educación de los menores, ambos padres se comprometen a propiciar una buena formación moral, física, emocional, psicológica, espiritual y social para sus hijos, dándole buen ejemplo con su comportamiento a fin de que el menor conserve la buena imagen de cada uno de sus padres. Cualquier gasto adicional y eventual que se presente, será asumido por ambos padres en partes iguales.

   TERCERO. Las menores **ZHARICK EMILIA LÓPEZ MARTÍNEZ** y **LUCIANA LÓPEZ MARTÍNEZ,** están afiliadas a la SURA EPS parte de la madre **NASLY FRANCISCA MARTÍNEZ GONZÁLEZ** como benefactoras**.** Los gastos extras que se causen por concepto de salud, que estarán a cargo de ambos padres por partes iguales, serán: urgencias, tratamientos de odontología, tratamientos médicos, medicamentos y demás que no sean cubiertos por la EPS.

   CUARTO. El padre de los menores VÍCTOR HUGO LÓPEZ GONZÁLEZ tendrá derecho a visitarlos:

i. El señor VÍCTOR HUGO LÓPEZ GONZÁLEZ recoge a las menores el domingo en la mañana y la regresa el mismo domingo en la noche;

ii. El cumpleaños de las menores lo compartirán medio día con la madre y medio día con el padre, previo acuerdo entre estos, respecto de la parte del día que les corresponde;

iii. Las fechas de navidad y año nuevo serán compartidas una con el padre y otra con la madre y se turnarán cada año;

iv. En cuanto a las vacaciones de Semana Santa, de mitad y fin de año, las compartirán la mitad de cada período con la madre y la otra mitad con el padre, previo acuerdo entre las partes del período que les corresponda.

Las visitas deberán ser utilizadas para mantener, mejorar y fortalecer el vínculo afectivo entre los padres e hijos, por lo que se harán en horas oportunas sin importunar las horas del sueño del menor de tal manera que pueda realizar sus actividades diarias normalmente. Ambos padres podrán mantener la comunicación vía telefónica u otra tecnología de comunicación con el menor, sin ninguna restricción guardando siempre el debido respeto.

QUINTO. La residencia de **ZHARICK EMILIA LÓPEZ MARTÍNEZ** y **LUCIANA LÓPEZ MARTÍNEZ** se fija en la Carrera 85C No. 28-66 casa 93, en caso de cambio de residencia se informará al padre de las menores, la dirección y teléfono de la nueva residencia.

SEXTO. En cuanto a las salidas del país de las menores **ZHARICK EMILIA LÓPEZ MARTÍNEZ** y **LUCIANA LÓPEZ MARTÍNEZ**, los padres acuerdan que se necesita previa autorización de ambos para que alguno de los padres pueda llevarlo fuera de las fronteras patrias, con la obligación de retornarlo al país de origen, significando esto que el mismo consentimiento será necesario para la renovación de pasaportes, obtención de visas, o cualquier otro requisito que implique conceder la autorización.

SÉPTIMO. Los padres de los menores, señores **ZHARICK EMILIA LÓPEZ MARTÍNEZ** y **LUCIANA LÓPEZ MARTÍNEZ,** tendrán la responsabilidad compartida de sus hijos menor con relación a cualquier decisión conjunta que se deba tomar ante cualquier situación que se presente.

2. En cuento a los alimentos de las menores ZHARICK EMILIA y LUCIANA LOPEZ MARTINEZ.

En cuanto a los gastos indispensables de manutención de las niñas mellizas ZHARICK EMILIA y LUCIANA LOPEZ MARTINEZ, ascienden a la suma total de Dos millones quinientos sesenta y cuatro mil pesos. Sin embargo, el pretender que la responsabilidad de la manutención de las hijas sea completamente del padre VÍCTOR HUGO LÓPEZ GONZÁLEZ, bajo la figura ya anacrónica de "jefe de hogar" y, estando NASLY FRANCISCA MARTÍNEZ GONZÁLEZ trabajando y en edad laboral es discriminatoria.

La estimación de alimentos provisional no difiere mucho de la presentada por la parte demanda, sólo elimina la obligatoriedad del pago de ANGIE MARCELA LÓPEZ MARTÍNEZ debido a que, al ser adulta, el deber del padre adoptivo es voluntario. Sucede lo mismo con el concepto de "imprevistos", ya que si se exigiese mensualmente, no sería una reserva provisional sino una bonificación patrimonial sin fundamento legal, por tanto, no es exigible a ninguna de las partes.

OCTAVO. La responsabilidad patrimonial de alimentos debe ser distribuida a la mitad, siendo un total de UN MILLÓN DOSCIENTOS OCHENTA Y DOS MIL PESOS (COP $1'282.000) para cada padre. Los conceptos de alimentación están distribuidos de la siguiente manera:

Concepto	**100%**	**50%**
Alimentos	$ 1.000.000	$ 500.000
Servicios Públicos Domiciliarios	$ 660.000	$ 330.000
Recreación	$ 300.000	$ 150.000
Salud	$ 294.000	$ 147.000
Estudio	$ 310.000	$ 155.000
	$ 2.564.000	$ 1.282.000

NOVENO. La señora ANGIE MARCELA LÓPEZ MARTÍNEZ tiene la edad de 23 años y cursa estudios universitarios, además de que tiene capacidad propia para pretender alimentos voluntarios

de su padre adoptivo, ya sea a través de la amigable composición o conciliación. El pretender alimentos voluntarios de una mujer adulta a través del divorcio de los cónyuges, se constituye en una indebida acumulación de pretensiones, así como de indebida integración del litisconsorcio facultativo.

La buena fe como cónyuge de VÍCTOR HUGO LÓPEZ GONZÁLEZ, al adoptar a ANGIE MARCELA LÓPEZ MARTÍNEZ, no puede convertirse en una carga desproporcional contra mi demandado. Más aún cuando su hija está en edad laboral y, en estos momentos, los únicos ingresos que recibe mi demandado como medio de subsistencia es la Pensión de Invalidez.

3. **En cuanto a los Inventarios & Avalúos de los Bienes de la Sociedad Conyugal.**

DÉCIMO. LIQUIDAR LA SOCIEDAD CONYUGAL por partes iguales entre VÍCTOR HUGO LÓPEZ GONZÁLEZ y NASLY FRANCISCA MARTÍNEZ GONZÁLEZ, cuyo Activo Social Bruto esta Avaluado en QUINIENTOS DIECISIETES MILLONES CON TRESCIENTOS VEINTINUEVE MIL PESOS (COP $517.329.380), teniendo actualmente activos representados en bienes sujetos a registro por SEISCIENTOS CUARENTA Y TRES MILLONES CON SETECIENTOS SETENTA Y CINCO MIL PESOS (COP $ 643.775.380), pero restándole pasivos por CIENTO VEINTISÉIS MILLONES CUATROCIENTOS CUARENTA Y SEIS MIL PESOS (COP $126’446.000).

El trabajo de “INVENTARIOS Y AVALÚOS” de los bienes objeto de la “LIQUIDACIÓN DE LA SOCIEDAD CONYUGAL” existente entre VÍCTOR HUGO LÓPEZ GONZÁLEZ y NASLY FRANCISCA MARTÍNEZ GONZÁLEZ, se encuentra como anexo de la demanda.

4. **En cuanto las particularidades del proceso.**

DÉCIMO PRIMERO. Solicito a la suspensión del proceso de divorcio contencioso hasta la terminación del proceso penal de violencia intrafamiliar en contra de VÍCTOR HUGO LÓPEZ GONZÁLEZ, para evitar la

prejudicialidad del proceso civil y la violación del Debido Proceso, así como la presunción de inocencia de mi apoderado.

III. LAS EXCEPCIONES.

La ley no define una lista de excepciones de mérito, y sólo el artículo 442 del código general del proceso enumera algunas, entre ellas la falta de legitimación en la causa.

Excepciones de Mérito.

1. Falta de Legitimación en la Causa de la demandante NASLY FRANCISCA MARTÍNEZ GONZÁLEZ.

La demandante NASLY FRANCISCA MARTÍNEZ GONZÁLEZ presenta como causales para interponer la demanda de divorcio contenciosa, según el artículo 154 del Código Civil, tanto la embriaguez habitual como la violencia intrafamiliar de su cónyuge VÍCTOR HUGO LÓPEZ GONZÁLEZ. Sin embargo, no presenta en su demanda los elementos probatorios más pertinentes y conducentes para probar estas causales: las pruebas de alcoholemia dictaminada por una autoridad competente y un dictamen de medicina legal sobre lesiones físicas o psicológicas.

La simple narración de unos hechos ante la fiscalía no se constituye ni siquiera en indicios graves contra VÍCTOR HUGO LÓPEZ GONZÁLEZ, así que decidir de plano sobre estos ante el juez civil constituiría un acto de prejudicialidad.

2. Falta de legitimación en la causa de la demandante ANGIE MARCELA LÓPEZ MARTÍNEZ.

La integración de ANGIE MARCELA LÓPEZ MARTÍNEZ al contradictorio de la demanda, toda vez que al ser mayor de edad ya está emancipada de la patria potestad de sus padres. Es por esto por lo que si Angie tiene pretensiones propias, como la exigibilidad de unos alimentos voluntarios, debe actuar a nombre propio, acudiendo primero ante los medios alternativos de resolución de conflictos y, una vez agotados estos, presentar una demanda ante la justicia ordinaria a motu proprio.

La buena fe como cónyuge de VÍCTOR HUGO LÓPEZ GONZÁLEZ, al adoptar a ANGIE MARCELA LÓPEZ MARTÍNEZ, no puede convertirse en una carga desproporcional contra mi demandado. Más aún cuando su hija está en edad laboral y, en estos momentos, los únicos ingresos que recibe mi demandado como medio de subsistencia es la Pensión de Invalidez.

IV. FUNDAMENTOS DE DERECHO.

1. La Prejudicialidad en procesos civiles y penales.

La prejudicialidad es entendido como la presencia, en un asunto judicial en trámite, de cuestiones pendientes de resolver por vía principal por otra autoridad judicial. En palabras del magistrado Álvaro Tafur Galvis de la Corte Constitucional, en la sentencia C-816 de 2001:

"…Aunque el vocablo prejudicial "praeiudicare" y "praeiudicium", en un sentido amplio se emplea para referirse a toda cuestión que el juez de la causa u otra autoridad judicial deba resolver en el curso del proceso, antes de la sentencia, incluso las excepciones".

La suspensión del proceso no está llamada a tener operancia sino en la medida en que las consecuencias posibles de un proceso, ajeno por definición a otro ya iniciado, obliguen por mandato de la ley al juez que tiene a su cargo el conocimiento de este último a aguardar la decisión definitiva que en el primero recaiga, habida cuenta que de no mediar esta tampoco le es dado proferir aquella para la que es requerido.

La prejudicialidad se presenta cuando se trata de una cuestión sustancial, diferente pero conexa, que sea indispensable resolver por sentencia en proceso separado, bien ante el mismo despacho judicial o en otro distinto, para que sea posible decidir sobre la que es materia del litigio o de la declaración voluntaria en el respectivo proceso, que debe ser suspendido hasta cuando aquella decisión se produzca.

2. Sobre la Pensión de Invalidez como Medio de Sustento del Demandado.

2.1. La Protección Especial de Personas en Condición de Incapacidad.

La pensión de invalidez guarda un estrecho vínculo con los derechos fundamentales al mínimo vital y a la vida digna de las personas que, han visto menguada su capacidad laboral, toda vez que es una prestación económica

destinada a garantizar sus necesidades básicas ante la imposibilidad de proveerse de forma autónoma los propios recursos.

En palabras de la magistrada Cristina Pardo Schlesinger de la Corte Constitucional, en la Sentencia T-320 de 2020:

"...La jurisprudencia constitucional ha sostenido que (la pensión de invalidez) es una forma de "realizar el mandato previsto en el artículo 13 constitucional, al brindar especial protección a las personas disminuidas físicamente".

2.2. El Reconocimiento de la Pensión de Invalidez.

La Constitución Política, dispone en su artículo 48 que el derecho a la seguridad social es irrenunciable y que se debe garantizar a todos los colombianos. Esta garantía constitucional está consagrada, a su vez, en distintos instrumentos internacionales como en la Declaración Americana de los Derechos de la Persona[ii] y en el Protocolo Adicional a la Convención Americana sobre Derechos Humanos en materia de Derechos Económicos, Sociales y Culturales[iii], en los cuales se observa que la finalidad de este derecho es amparar a las personas contra las consecuencias de la invalidez y, ante la imposibilidad física o mental, para proveerse su propio sustento que les asegure una vida en condiciones dignas.

El derecho al reconocimiento y pago de la pensión de invalidez, como medio a través del cual se materializa el derecho fundamental e irrenunciable a la seguridad social en un caso específico, se constituye en una prestación económica mensual que se reconoce a favor de una persona que ha sufrido una limitación física o mental que ha mermado, en forma considerable, su capacidad laboral y le impide, tanto el normal ejercicio de sus derechos, como la consecución de los medios de subsistencia para sí y para su núcleo familiar.

La protección de las personas que padecen algún tipo de discapacidad, sea transitoria o permanente, se deriva del derecho internacional de los derechos humanos y del ordenamiento jurídico interno, razón por la cual *"...el derecho a la pensión de invalidez no es un simple derecho prestacional, sino que es además el resultado de la idea de progreso universal de las sociedades y del desarrollo internacional de valores jurídicos de gran trascendencia, como la igualdad, la dignidad humana y la solidaridad, todos presentes en nuestra carta política"*[iv].

Entre sus fines se encuentra permitir que las personas que, por el acaecimiento de un determinado siniestro, no pueden procurarse un mínimo de sustento, adquieran una fuente de ingresos que les permita sobrellevar con dignidad su actual condición y garantizarse de esta manera el acceso a la asistencia médica que requieren.

La reclamación pensional se concreta en el reconocimiento de una pensión por invalidez, por lo que, ante cualquier limitación administrativa o judicial, la jurisprudencia constitucional ha considerado que *"...se trata de un derecho fundamental per se, susceptible de protección por vía del amparo constitucional, particularmente por coincidir dos elementos fundamentales: (i) por una parte, la calidad del sujeto que la reclama. Es claro que las circunstancias de vulnerabilidad y de debilidad manifiesta de una persona declarada inválida, hacen necesaria la inmediata protección del derecho a la pensión de invalidez, asegurando de esa manera la garantía y respeto de derechos fundamentales como la vida, la dignidad, la integridad física y el mínimo vital entre otros; (ii) En segundo lugar, porque la importancia de tal reconocimiento radica en el hecho de que en la gran mayoría de los casos, esta prestación se constituye en el único sustento económico con el que contaría la persona y su grupo familiar dependiente para sobrellevar su existencia en condiciones más dignas y justas"*.***[v]***

2.3. La pensión de invalidez como forma de subsistencia mínima.

La pensión de invalidez representa un derecho esencial e irrenunciable que asegura la supervivencia de aquellas personas que, por razones ajenas a su voluntad, han visto disminuido su potencial de trabajo, en forma parcial o total; de ahí que, la omisión a reconocerles periódica y cumplidamente su pensión de invalidez atente gravemente contra su mínimo vital, el derecho a la vida y los principios de dignidad y solidaridad humana sobre los que está fundado nuestro Estado Social de Derecho.

La Corte Constitucional ha definido el mínimo vital como *"...un derecho fundamental que le permite al individuo vivir de acuerdo con el estilo de vida que lo caracteriza, conforme a su situación económica y todo lo que requiere para vivir dignamente. Sin embargo, también ha precisado que no cualquier variación en los ingresos supone su desconocimiento, debido a que cada persona tiene un mínimo vital diferente, que obedece a la condición socioeconómica alcanzada. En este sentido, la sentencia SU-995 de 1999, indicó que esta valoración depende de la situación del accionante, la cual no se identifica con el monto de las sumas que se adeuden o a el valor que se*

atribuya a las necesidades mínimas que debe cubrir para subsistir, sino con «la tasación material de su trabajo» ***[vi]*** *".*

En relación con la capacidad laboral residual, la misma Corte Constitucional ha entendido que *"…la fecha de estructuración de la invalidez no siempre coincide con aquella en que la persona perdió la capacidad para desempeñar una labor, por ejemplo, cuando un trabajador sufre de una enfermedad congénita, degenerativa o crónica, su habilidad va disminuyendo progresivamente hasta el momento en que sus condiciones no le permiten desarrollar ninguna actividad"* ***[vii]****.*

Igualmente, debe ser protegido el derecho al reconocimiento de la pensión en conexidad con el mínimo vital de aquellas personas que por su estado de invalidez tienen derecho a tal concesión. Tales personas se encuentran en un estado de indefensión y limitación que merece una especial protección. Es muy difícil que alguien a quien se le ha reconocido el porcentaje de incapacidad laboral necesario para ser titular de una pensión de invalidez encuentre otro medio de subsistencia diferente a su mesada. *Por tanto "…las autoridades administrativas deben actuar en concordancia con tal situación de debilidad y desempeñarse con la mayor idoneidad posible frente a estos casos de reconocimiento de pensión"* ***[viii]****.*

2.4. El Principio de la Condición más Beneficiosa

Cuando se trata de un conflicto de aplicación o interpretación de normas para acceder o mantener la pensión de invalidez, es menester observar no solamente la fecha de estructuración de la invalidez, sino también, tener en cuenta la naturaleza misma del derecho a la seguridad social y los postulados constitucionales en virtud de los cuales debe aplicarse la condición más favorable para el trabajador. De esta manera, se atiende el deber internacional y nacional hacia la protección de derechos de las personas en condiciones de discapacidad, que no pueden quedar eximidos de los sistemas de seguridad social, existiendo previsiones normativas que les permiten acceder a la pensión de invalidez, como la aplicación del principio de la condición más beneficiosa.

La jurisprudencia de la Corte Constitucional unificó los criterios para acudir a la condición más beneficiosa en el análisis de la pensión de invalidez, en el sentido de que *"…dicho principio no se restringe exclusivamente a admitir u ordenar la aplicación de la norma inmediatamente anterior a la vigente, sino que se extiende a todo*

esquema normativo anterior con base en el cual el afiliado o beneficiario haya contraído una expectativa legítima, concebida conforme a la misma jurisprudencia. También ha considerado que en la referida condición se debe tener en cuenta que si está gravemente comprometido el derecho al mínimo vital de una persona y de acuerdo con la sana crítica se demuestre que no puede subsistir dignamente, es dable conceder la tutela como mecanismo definitivo, dadas las condiciones de enfermedad y edad del actor. Es deber del juez analizar las particularidades del caso y de acuerdo al cumplimiento de los requisitos de que se trata'[ix].

2.5. La inconstitucionalidad de embargar la pensión.

El pretender embargar y o destinar a terceros partes del pago especifico de la pensión de invalidez reconocida a una persona es completamente inconstitucional, así como el pretender el mismo resultado a través de una pensión alimentaria, entre otras cosas porque en este tipo de pensión destacan dos elementos fundamentales: **i)** por una parte, la calidad del sujeto que la reclama. Es claro que las circunstancias de vulnerabilidad y de debilidad manifiesta de una persona declarada inválida, hacen necesaria la inmediata protección del derecho a la pensión de invalidez, asegurando de esa manera la garantía y respeto de derechos fundamentales como la vida, la dignidad, la integridad física y el mínimo vital entre otros y; **ii)** en segundo lugar, porque la importancia de tal reconocimiento radica en el hecho de que en la gran mayoría de los casos, esta prestación se constituye en el único sustento económico con el que contaría la persona y su grupo familiar dependiente para sobrellevar su existencia en condiciones más dignas y justas.

3. La Dependencia Económica Voluntaria de la Demandante.

3.1. Jefatura de Hogar.

Es de destacar que, en la demanda, la señora NASLY FRANCISCA MARTÍNEZ GONZÁLEZ pretende que, además de velar por su subsistencia, mi apoderado deba continuar sosteniendo económicamente en su totalidad como "jefe de hogar" a la de su antiguo núcleo familiar, compuesto por una esposa en edad laboral, dos niñas mellizas y, además, a una hija mayor de edad, por lo que la falta de ingresos económicos y su incapacidad para continuar laborando ponen en riesgo inminente sus derechos fundamentales.

La misma constitución prevé que tanto el hombre como la mujer tienen iguales responsabilidades y facultades en la conformación y consolidación de la unidad familiar[x]. El hecho de que su antigua cónyuge, dedique cuidado de los otros miembros de la familia, de ningún modo puede significar que esté sea incapaz de asumir las cargas de la vida familiar, de tal forma que se le adjudique una posición "subordinada" en el hogar y de dependencia económica hasta la muerte de mi poderdante.

4. **Sobre la responsabilidad patrimonial de la persona natural no comerciante.**

Un comerciante es una persona que se dedica a ejercer el comercio como oficio, de manera profesional y constante, sea una persona natural o una persona jurídica.

El artículo 10 del Código de Comercio colombiano define a un comerciante en los siguientes términos:
"…Son comerciantes las personas que profesionalmente se ocupan en alguna de las actividades que la ley considera mercantiles (…) La calidad de comerciante se adquiere, aunque la actividad mercantil se ejerza por medio de apoderado, intermediario o interpuesta persona".

El hecho de ejercer una sola actividad mercantil de forma profesional nos convierte en comerciantes, así no estemos inscritos en la cámara de comercio.

El término "profesionalmente" es relevante para efectos de calificar a una persona como comerciante, pues esta lo será sólo si el desarrollo de la actividad comercial se hace de forma profesional y continuada.

Al respecto, la superintendencia de sociedades en el Oficio 220-131546 Del 17 de septiembre de 2013 señaló:
"…Si nos detenemos un poco en la expresión profesionalmente, podemos concluir que, aunque se desarrolle una actividad mercantil, se es comerciante sólo si se hace de forma profesional. A manera de ejemplo, si una persona natural vende su casa, o sus muebles, no lo está haciendo de forma profesional ni habitual, es un acto ocasional que en ningún momento lo convierte en comerciante".

Las Obligaciones del Comerciante.

Todo comerciante tiene una serie de obligaciones mercantiles, y en algunos casos, laborales y tributarias que debe cumplir.

Entre las muchas obligaciones que tienen los comerciantes, el código de comercio en su artículo 19 establece que las siguientes obligaciones a los comerciantes:

"…Denunciar ante el juez competente la cesación en el pago corriente de sus obligaciones mercantiles".

Las anteriores obligaciones son como simple comerciante, pero existen otro tipo de obligaciones como son las relacionadas con los impuestos, y con las obligaciones que les exigen las diferentes entidades de control del estado como las superintendencias.

La Presunción en el ejercicio de comercio.

Quien ejerce comerciante, no requiere de ninguna formalidad para que ser considerado como tal, siendo suficiente que realice profesionalmente cualquier actividad mercantil, esté o no inscrito en el registro mercantil.

El artículo 13 del código de comercio estable que hay presunción de estar ejerciendo comercio en los siguientes casos:

1. Cuando se halle inscrita en el registro mercantil.
2. Cuando tenga establecimiento de comercio abierto.
3. Cuando se anuncia al público como comerciante por cualquier medio.

Es decir que, si se presentan las circunstancias anteriores, se presume que el comerciante así no realice actividades mercantiles.

Las Responsabilidades de una Persona Natural Comerciante.

Cuando las personas naturales tienen o están en la obligación de declarar renta, deben declarar todos los activos que estén a su nombre como: casas, apartamentos, locales, terrenos, fincas, vehículos, etc. Son todos aquellos bienes y propiedades de los que la persona posee el dominio jurídico. Los activos se declararán según sea su valor patrimonial.

En caso de que la persona natural se encuentre en estado de quiebra y existan deudas con cualquier empresa del sector económico, ya sea con bancos, proveedores, aseguradoras o entidades financieras. La persona deberá hacerse responsable a título personal, en caso de no pagar ninguna deuda en los tiempos establecidos. Sus bienes y propiedades personales, de acuerdo a la ley, serán garantía para el cumplimiento de sus obligaciones.

V. PRUEBAS

Documentales.

1. Copia de la tarjeta Acreditativa de la Discapacidad No. 20928151Z de Víctor Hugo López González, emitido por el departamento de Bienestar Social y Familia de la Generalitat de Cataluña en España.

2. Imágenes de la situación física de VÍCTOR HUGO LÓPEZ GONZÁLEZ.

3. Historia Clínica de Urgencias e Incapacidad de VÍCTOR HUGO LÓPEZ GONZÁLEZ.

4. La resolución del ministerio de Empleo y Seguridad Social del Gobierno de España, en la que se concede la pensión por incapacidad permanente de VÍCTOR HUGO LÓPEZ GONZÁLEZ.

5. Documento Acreditativo del Derecho a la Asistencia Sanitaria de VÍCTOR HUGO LÓPEZ GONZÁLEZ.

6. La copia de la constancia de crédito al señor VÍCTOR HUGO LÓPEZ GONZÁLEZ en el Banco Davivienda, con un saldo vigente al corte de VEINTICUATRO MILLONES TRESCIENTOS NOVENTA Y CINCO MIL PESOS (COP $24'394.969)

7. La copia de la constancia del extracto de tarjeta de crédito ALKOSTO del señor VÍCTOR HUGO LÓPEZ GONZÁLEZ, por un valor de UN MILLÓN CINCUENTA Y SEIS MIL PESOS.

8. El certificado bancario en el que consta el préstamo PB8 de No. 8480100648 de VÍCTOR HUGO LÓPEZ GONZÁLEZ con BANCOLOMBIA S.A., por un valor de CINCO MILLONES CUARENTA MIL PESOS (COP $5'040.047).

9. El certificado bancario en el que consta el préstamo F31 de No. 8480101778 de Víctor Hugo López González con Bancolombia S.A., por un valor de SETENTA MILLONES NOVECIENTOS DOS MIL PESOS (COP $70'902.852).

10. El certificado bancario en el que consta el préstamo F63 de No. 8480101779 de VÍCTOR HUGO LÓPEZ GONZÁLEZ con BANCOLOMBIA S.A., por un valor de TRES MILLONES SESENTA Y DOS MIL PESOS (COP $70'902.852).

11. Factura Electrónicas de Venta sin pagar de LOMART AUTOPARTES como establecimiento de comercio de VÍCTOR HUGO LÓPEZ GONZÁLEZ como comerciante.

ANEXOS

1. Inventario & Avalúo de Bienes de la Sociedad Conyugal

2. Copia de la tarjeta Acreditativa de la Discapacidad No. 20928151Z de Víctor Hugo López González, emitido por el departamento de Bienestar Social y Familia de la Generalitat de Cataluña en España.

3. Imágenes de la situación física de VÍCTOR HUGO LÓPEZ GONZÁLEZ.

4. Historia Clínica de Urgencias e Incapacidad de VÍCTOR HUGO LÓPEZ GONZÁLEZ.

5. La resolución del ministerio de Empleo y Seguridad Social del Gobierno de España, en la que se concede la pensión por incapacidad permanente de VÍCTOR HUGO LÓPEZ GONZÁLEZ.

6. Documento Acreditativo del Derecho a la Asistencia Sanitaria de VÍCTOR HUGO LÓPEZ GONZÁLEZ.

7. La copia de la constancia de crédito al señor VÍCTOR HUGO LÓPEZ GONZÁLEZ en el Banco Davivienda, con un saldo vigente al corte de VEINTICUATRO MILLONES TRESCIENTOS NOVENTA Y CINCO MIL PESOS (COP $24'394.969)

8. La copia de la constancia del extracto de tarjeta de crédito ALKOSTO del señor VÍCTOR HUGO LÓPEZ GONZÁLEZ, por un valor de UN MILLÓN CINCUENTA Y SEIS MIL PESOS.

9. El certificado bancario en el que consta el préstamo PB8 de No. 8480100648 de VÍCTOR HUGO LÓPEZ GONZÁLEZ con BANCOLOMBIA S.A., por un valor de CINCO MILLONES CUARENTA MIL PESOS (COP $5'040.047).

10. El certificado bancario en el que consta el préstamo F31 de No. 8480101778 de Víctor Hugo López González con Bancolombia S.A., por un valor de SETENTA MILLONES NOVECIENTOS DOS MIL PESOS (COP $70'902.852).

11. El certificado bancario en el que consta el préstamo F63 de No. 8480101779 de VÍCTOR HUGO LÓPEZ GONZÁLEZ con BANCOLOMBIA S.A., por un valor de TRES MILLONES SESENTA Y DOS

MIL PESOS (COP $70'902.852).

12. Factura Electrónicas de Venta sin pagar de LOMART AUTOPARTES como establecimiento de comercio de VÍCTOR HUGO LÓPEZ GONZÁLEZ como comerciante.

Respetuosamente

---

[i] Sentencia T-469 de 2018 de la Corte Constitucional, siendo el magistrado ponente José Fernando Reyes Cuartas.

[ii] "…*Toda persona tiene derecho a la seguridad social que le proteja contra las consecuencias de la desocupación, de la vejez y de la incapacidad que, proveniente de cualquier otra causa ajena a su voluntad, la imposibilite física o mentalmente para obtener los medios de subsistencia*". Artículo 16 de ley 319 de 1996.

[iii] "…*toda persona tiene derecho a la seguridad social que la proteja contra las consecuencias de la vejez y de la incapacidad que la imposibilite física o mentalmente para obtener los medios para llevar una vida digna y decorosa. En caso de muerte del beneficiario, las prestaciones de seguridad social serán aplicadas a sus dependientes*". Artículo 9 de ley 319 de 1996

[iv] La Sentencia T-811 de 2012. Magistrado Ponente. Nilson Pinilla Pinilla.

[v] La Sentencia T-479 de 2014 de la Corte Constitucional. Magistrada Ponente, María Victoria Calle Correa

[vi] La Sentencia T-469 de 2018 de la Corte Constitucional. Magistrado Ponente. José Fernando Reyes Cuartas.

[vii] La Sentencia T-699A de 2007. Magistrado Ponente: Dr. RODRIGO ESCOBAR GIL

[viii] Sentencia T-1154 de 2001. Magistrado Ponente. Marco Gerardo Monroy Cabra.

[ix] La Sentencia T-068 de 2017. Magistrado Ponente. Aquiles Arrieta Gómez

[x] Inciso 4 del Artículo 42 de la Constitución Política: "…Las relaciones familiares se basan en la igualdad de derechos y deberes de la pareja y en el respeto recíproco entre todos sus integrantes."

Respetuosamente.

Jorge Cabal
Abogado especializado en Derecho Administrativo

ANEXO 1. INVENTARIO & AVALÚO DE BIENES.

EL ACTIVO SOCIAL.

I. **PARTIDA PRIMERA**.

Una casa de habitación, ubicada en la Carrera 81B No. 43-65 de la actual nomenclatura de la ciudad de Cali.

i. **Linderos.** predio con un área de noventa metros cuadrados (90.00 M2); comprendido por los siguientes linderos según el título de adquisición: Norte: en 6 metros, con el Lote No. 25 de la Manzana 63; en el Sur: en 6 metros, con la carrera 81B; en el Oriente: en longitud de 15 metros, con el lote NO. 12 de la misma manzana 63; y por el occidente: en 15 metros, con el Lote No. 10 de la misma manzana 63.

ii. **La Tradición.** Que el inmueble fue adquirido por ambos cónyuges a través de una compraventa a los señores ALFONSO ORTEGÓN VERGARA, con cédula de ciudadanía 14990959 de Cali, y CARMEN ELISA QUINTERO DE ORTEGÓN, con cédula de ciudadanía No. 31'243.969 de Cali. La cuantía de la venta fue de $154'300.000 y consta en la escritura pública número 1645 del 17 de agosto de 2017, en la notaría 22 del círculo de Cali. A dicho inmueble le corresponde el número de matrícula inmobiliaria No. 370-315503, de la oficina de registro de instrumentos públicos de Cali.

iii. **El Avalúo Comercial.** El avalúo es de TRESCIENTOS OCHO MILLONES CON QUINIENTOS TREINTA Y CUATRO MIL PESOS (COP $ 308.534.000).

II. **LA PARTIDA SEGUNDA**.

La casa número de 93, intermedia tipo y el parqueadero número 86, que forman parte del Conjunto Residencial “Palmeras del Caney”, ubicada en la carrera 85C No. 28-66 de la actual nomenclatura de esta ciudad de Cali. El conjunto residencial “Palmeras del Caney” de cual forman parte los inmuebles objeto de esta venta se encuentra construido sobre un lote terreno con un área de 7.253 M2, comprendido por los siguientes:

i. **Los Linderos Generales.** Norte: en línea recta del punto B al punto C, en una distancia 100.87 metros con la Carrera 85C; Sur: en línea recta del punto D al punto E, en una distancia de 100.60 metros, con la Carrera 85E; Este: en línea recta del punto C al punto D, en una distancia de 74,10 metros con la calle 33; Oeste: en línea recta del punto A al punto B, en una distancia 69,99 metros, con la calle 28.

ii. **Los Linderos del Parqueadero Numero 86.** Que hace parte del Conjunto Residencial "Palmeras del Caney". Parqueadero cubierto localizado en la planta sótano del conjunto. Tiene un área privada de: 9,24 metros cuadrados, comprendido dentro de los siguientes linderos y medidas aproximadas: por el NORTE: en línea recta de 4,20 metros, con el parqueadero 81; por el SUR: el línea recta de 4,20 con el parqueadero 79; por el ORIENTE: en línea recta de 2,20 metros, con zona común de circulación vehicular; por el OCCIDENTE: en línea recta de 2,20 metros, con muro de contención; por el NADIR: placa de cimentación al medio con el terreno común; por el CENIT, en altura de 2,45 metros, con placa de entrepiso que lo separa de zona de parqueos del primer piso.

El coeficiente de 0,02278% que son las proporciones señaladas en el reglamente de propiedad horizontal.

iii. **La Tradición.** Que el inmueble fue adquirido por VÍCTOR HUGO LÓPEZ GONZÁLEZ a través de una compraventa a los señores JOHN ALBERTO CEBALLOS LÓPEZ, con cédula de ciudadanía 98391813 de Pasto, y LINA MARÍA MUÑOZ RAMÍREZ, con cédula de ciudadanía No. 29.361.353 de Cali. La cuantía de la venta fue de $80'000.000 y consta en la escritura pública número 589 del 19 de abril de 2016, en la notaría 22 del círculo de Cali. A estos inmuebles le corresponden los folios de Matricula Inmobiliaria No. 370-711711 y 370-711818 de la Oficina de Registro de Instrumentos Públicos de Cali y se identifican en el Catastro con los No. k008300940000 y K008302010000.

iv. **El Avalúo Comercial.** El avalúo es de DOSCIENTOS TREINTA Y CINCO MILLONES DOSCIENTOS MIL PESOS (COP$ 235.191.380). A través de evaluador profesional vinculado a la Lonja de Cali.

III. LA PARTIDA TERCERA.

Es un vehículo automotor de placas FRL969, marca PEUGEOT, línea 5008, modelo 2018, clase camioneta y cilindraje 1598. La propietaria del vehículo es NASLY FRANCISCA MARTÍNEZ GONZÁLEZ.

El avalúo comercial es de OCHENTA Y NUEVE MILLONES CON CINCUENTA MIL PESOS (COP $89.050.000)

IV. LA PARTIDA CUARTA.

Es un vehículo de placas UDC60F, marca VICTORY, línea BLACK, modelo 2021, clase motocicleta y cilindraje 171. Así como el número de serie 9GFDTELP6MHL00930 y número de Chasis 9GFDTELP6MHL00930. La propietaria del vehículo es NASLY FRANCISCA MARTÍNEZ GONZÁLEZ.

El Avalúo Comercial es de ONCE MILLONES DE PESOS (COP $11.000.000).

El Total del ACTIVO LIQUIDO SOCIAL es de SEISCIENTOS CUARENTA Y TRES MILLONES CON SETECIENTOS SETENTA Y CINCO MIL PESOS (COP $ 643.775.380)

EL PASIVO SOCIAL.

I. El Pasivo Social Externo.

La sociedad conyugal tiene como pasivo externo varias obligaciones a través del establecimiento de comercio por concepto de contratos a proveedores de VEINTE Y TRES MILLONES SEISCIENTOS SETENTA Y DOS MIL PESOS (COP $23’672.000), así como deudas de comerciante a título personal por concepto de CIENTO DOS MILLONES CON SETECIENTOS SETENTA Y CUATRO MIL PESOS (COP $102’774.000)

II. El Pasivo Social Interno.

No existe pasivo interno.

El TOTAL DEL PASIVO SOCIAL LIQUIDO es de CIENTO VEINTISÉIS MILLONES CON CUATROCIENTOS CUARENTA Y SEIS MIL PESOS (COP $126’446.000).

Bajo la gravedad de juramento, el suscrito y mi poderdante desconocemos otros activos y pasivos de la sociedad conyugal.

Generalitat de Catalunya
Departament de Benestar Social i Família

TARGETA ACREDITATIVA DE LA DISCAPACITAT

VICTOR HUGO LOPEZ GONZALEZ

20928151Z

Grau: 45%
Validesa:

Barem de mobilitat: no
Necessitat de 3a persona: -

Personal i intransferible.
Aquesta targeta s'atorga a l'empara de l'Ordre BSF/43/2012, de 27 de febrer, i haurà de presentar-se juntament amb el DNI o NIE.

5000167119

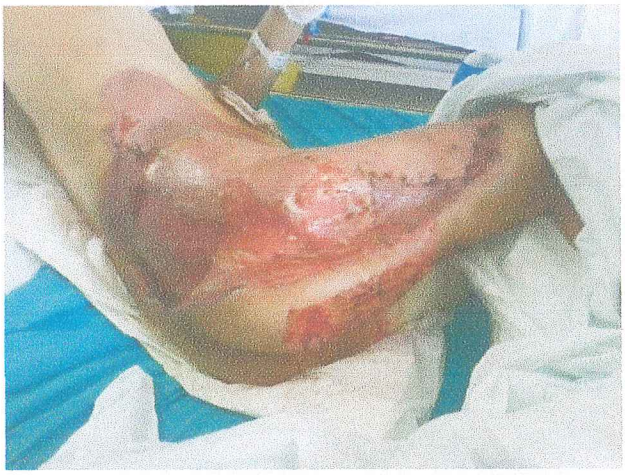

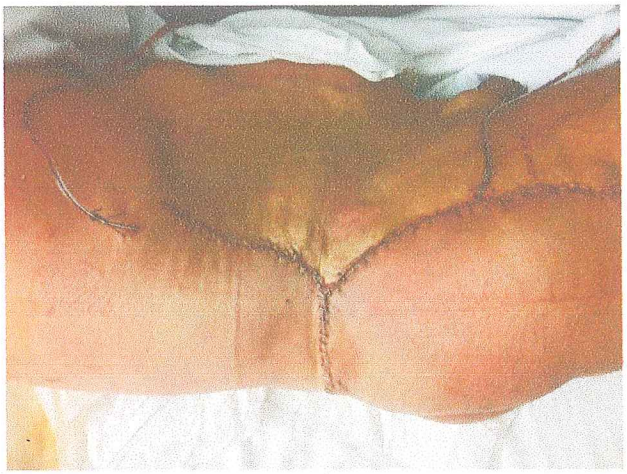



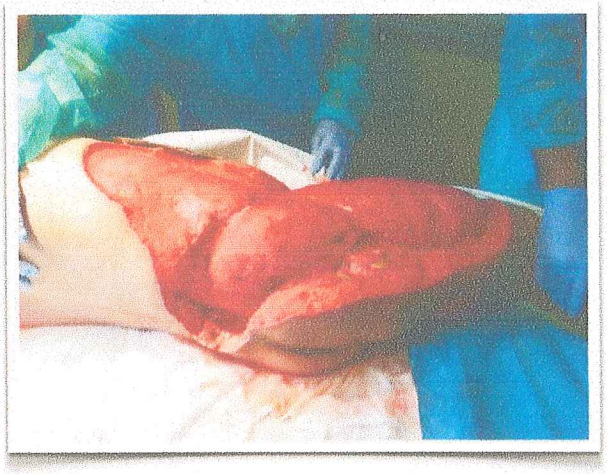

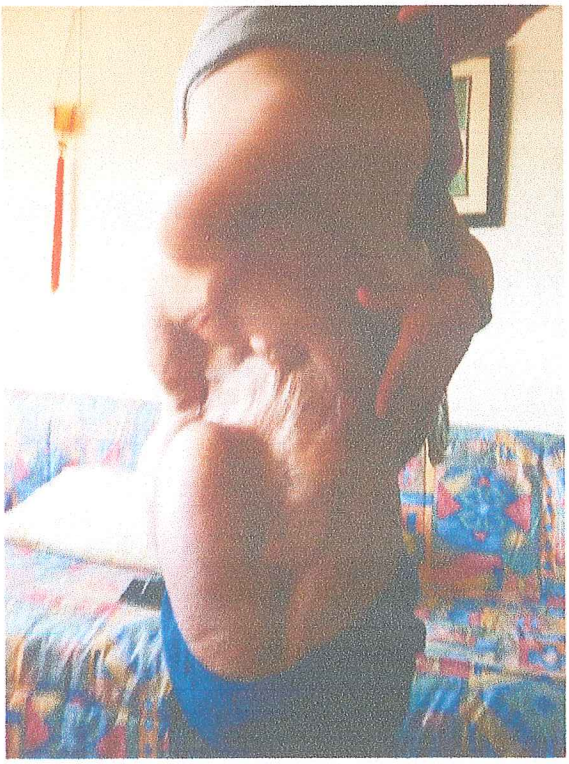

HJ23
Hospital Joan XXIII

Carrer del Doctor Mallafré Guasch, 4
Telf: 977 29 58 35
977 29 58 36

Institut Català de la Salut

Nº Història Clínica: 14 667 346		**NºEpisodi:** 11110398	**CIP:**
Cognoms, Nom: LOPEZ GONZALEZ, VICTOR HUGO			
Sexe: Home	**Data de Naixement:** 05.05.1987	**Edat:** 23 anys.	**NIF/DNI:** 20928151Z

Adreça	C/ AMALIO GIMENO, 13 PTA 02 B	**CP**	12500
Telèfon	659891735; 964636999	**ABS**	
Procedència	DOMICIL/RES.SOC	**Servei**	MEDICINA INTENSIVA
Data d'ingrés	19.02.2011	**Data d'alta**	29.03.2011 10:00:00
Atès per	MORENO FONTANILLAS, OLGA; GILAVERT CUEVAS, MARIA CARMEN		

Informe d'alta d'hospitalització

MOTIU D'INGRÉS

APACHE II: 5 SAPS 3: 33 SOFA: 0

Varón de 23 años que ingresa procedente de reanimación en postoperatorio de colostomia de descarga por traumatismo abdomino-pélvico.

ANTECEDENTS

Dudosa alergia a la penicilina.
Fumador de 7-8 cigarrillos/día, enol ocasional, niega consumo de otros tóxicos.
IQ hace 6 años de pulgar derecho, por traumatismo

Sin otros antecedentes de interés

MEDICACIÓ HABITUAL

Ninguna

PROCÉS ACTUAL

Paciente que sufre el 19/02/11 traumatismo abdomino-pélvico por caída con atrapamiento por tubo metálico de varias toneladas. A la llegada del SEM paciente alerta, con pulso 87pm y TA 90/60. Se traslada a nuestro centro, donde llega consciente, orientado, hemodinámicamente estable. Se realiza TAc toracoabdominal que es normal, rx de torax, cervicales, pelvis, antebrazo y codo derechos que son normales, y rx de mano derecha que muestra fractura de base de falange proximal de 2º dedo. Valorada por COT, se suturan heridas inciso-contusas a nivel cubital y volar en IFD de 2o dedo de mano derecha y se coloca vendaje compresivo BABP. Posteriormente el paciente es valorado por servicio de cirugía por presentar rectorragia: abdomen blando, depresible, no doloroso. TR: no tono esfinteriano, presenta varias heridas. Se decide intervención quirúrgica exploradora, donde se observa lesión esfinteriana completa en cara posterior, por lo que se coloca taponamiento y se decide realizar colostomía de descarga. Tras la intervención el paciente queda en observación en REA, donde se transfunden 2 CCHH y 2 UPFC, se inicia tto antibiótico con metronidazol y amikacina y se monitoriza hemodinámicamente.
El 20/02/11 presenta Hb de 7.8 a epsar de transfusión, por lo que se decide realizar revisión quirúrgica, objetivándose sangrado de plexo venoso sacro, sin sangrado arterial. Se decide transfundir 1 CH y 2 UPFC. A pesar de anemización, el paciente se mantiene estable a nivel hemodinámico, sin drogas vasoactivas, con diuresis y función renal conservada, con pico de CK de 15000.
Se comenta con nuestro servicio y se decide ingreso en UCIM para optimización de tratamiento y control evolutivo.

EXPLORACIÓ FÍSICA

FC 111 bpm	FR rpm	TA s 136 mmHg	TA d 70 mmHg
Tªaxi ºC	Tªrec ºC	SAT O2 100 %	Pes Kg

Institut Català de la Salut

Hospital Joan XXIII
Carrer del Doctor Mallafré Guasch, 4
Telf: 977 29 58 35
977 29 58 36
43007 Tarragona
e-mail :
citacions.hj23.ics@gencat.cat

1r. Cognom: LOPEZ

2n. Cognom: GONZALEZ

Nom: VICTOR HUGO

Data de naix.: 05.05.1987 Província: Castelló

Nº HC: 14667346 Cip: LOGO0870505001 Sexe:

RESULTATS DE RADIODIAGNOSTIC

Servei i Agenda Sol·licitant: Unitat Hospitalització UCI
Llit: 3C0107.1 Data: 29.03.2011

TORAX (29.03.2011)

Control de evolución sin cambios valorables respecto a estudio previo.

CÒPIA

Data: 29.03.2011 Signat Dr.: MARTIN MUÑOZ, LUIS Nº Col: 14303147

HJ23
Hospital Joan XXIII
Carrer del Doctor Mallafré Guasch, 4
Telf: 977 29 58 35
977 29 58 36
43007 Tarragona
e-mail :
citacions.hj23.ics@gencat.cat

Institut Català de la Salut

1r. Cognom: LOPEZ

2n. Cognom: GONZALEZ

Nom: VICTOR HUGO

Data de naix.: 05.05.1987 Província: Castelló

Nº HC: 14667346 Cip: LOGO0870505001 Sexe:

RESULTATS DE RADIODIAGNOSTIC

Servei i Agenda Sol·licitant: Unitat Hospitalització UCI
Llit: 3C0107.1 Data: 07.03.2011

TORAX (07.03.2011)
Control, sin cambios.
Posible derrame pleural izquierdo.

CÒPIA

Data: 07.03.2011 Signat Dr.: PARDO MAYNAR, JOSE Nº Col: 14301317

(2)

original CÒPIA

HJ23
Hospital Joan XXIII

Carrer del Doctor Mallafré Guasch, 4
Telf: 977 29 58 35
977 29 58 36

Nº Història Clínica: 14 667 346		**NºEpisodi:** 11110398	**CIP:**
Cognoms, Nom: LOPEZ GONZALEZ, VICTOR HUGO			
Sexe: Home	**Data de Naixement:** 05.05.1987	**Edat:** 23 anys.	**NIF/DNI:** 20928151Z

Informe d'alta d'hospitalització

suspender y dejar tigeciclina y ciprofloxacino, ya que en los cultivos posteriores se obtienen screcimiento de E. coli, Pseudomonas aeruginosa y Serratia marcescens sensibles al tratamiento antibiótico administrado y dado que el paciente presenta buena evolución, con mejoría hemodinámica, se decide mantener el mismo tratamiento. El 16/03/11 se realiza traqueostomia percutánea sin incidencias. A nivel renal, presenta mejoria con aparición de diuresis espontanea, pudiendose retirar la hemodiafiltración contínua el 17/03/11. En la revisión realizada en quirófano el 17/03/11 ya no se observa material necrótico y músculos y grasa tienen buen aspecto. El 18/03/11 se realiza prueba de provocación con meropenem que no obtiene respuesta. Por buena evolución, se para antibioterapia com ciprofloxacino y tigeciclina el 18/03/11, pero 24h más tarde presenta nuevo empeoramiento con aparición de fiebre que coincide con retirada de hemodiafiltración y leve aumento de parámetros inflamatorios, por lo que se vuelve a introducir antibioterapia esta vez con linezolid y ceftazidima. A partir de ese momento, vuelve a mejorar y disminuir los parámetros inflamatorios, por lo que se decide mantener antibioterapia. El 24/03/11 se reciben resultados de cultivos donde crece Pseudomonas putida con sensibilidad intermedia a ceftazidima y Klebsiella pneumoniae. Ante estos hallazgos se decide suspender linezolid y cambiar ceftazidima por imipenem. Último cambio de VAC realizado el 25/03/11.

En el momento actual, el paciente persiste sedoanalgesiado con midazolam y morfina, conectado a ventilación mecánica con traqueostomia, bien adaptado al respirador. Hemodinámicamente más estable, aunque debe mantenerse la noradrenalina a dosis bajas para mantener buena perfusión renal que permita una correcta diuresis. Presenta mal estado nutricional a pesar de llevar la nutrición parenteral. Se ha intentado iniciar nutrición enteral a dosis bajas presentando retenciones en diversas ocasiones a pesar de la administración de procinéticos. En el momento actual, sigue sin tolerar la nutrición enteral. Colostomia funcionante. En la situación actual, se contacta con Servicio de Medicina Intensiva y Cirugía plástica de Hospital de Bellvitge que aceptan al paciente.

DIAGNÒSTICS

01.- POLITRAUMATISMO
02.- LESIÓN ESFINTERIANA COMPLETA
03.- FRACTURA DE LA BASE DE FALANGE PROXIMAL DE 2º DEDO
04.- SÍNDROME COMPARTIMENTAL.
05.- FASCITIS NECROTIZANTE.
06.- MIOSITIS.
07.- FRACASO RESPIRATORIO AGUDO.
08.- FRACASO RENAL AGUDO.

PROCEDIMENTS

- Monitorización contínua ECG.
- Intubación orotraqueal + Ventilación mecánica.
- Traqueostomia percutánea.
- Catéter PICCO.
- Catéter venoso central.
- Catéter arterial
- Sonda vesical.
- Sonda nasogástrica.
- TC pélvico.
- Nutrición parenteral total.
- Nutrición enteral.
- Hemodiafiltración.

HJ23
Hospital Joan XXIII

Carrer del Doctor Mallafré Guasch, 4
Telf: 977 29 58 35
977 29 58 36

Nº Història Clínica: 14 667 346		**NºEpisodi:** 11110398	**CIP:**
Cognoms, Nom: LOPEZ GONZALEZ, VICTOR HUGO			
Sexe: Home	**Data de Naixement:** 05.05.1987	**Edat:** 23 anys.	**NIF/DNI:** 20928151Z

Informe d'alta d'hospitalització

EVOLUCIÓ CLÍNICA

Ingresa en UCIM. Se inicia tratamiento antibiótico con clindamicina. Durante los primeros días presenta buena evolución a pesar de mantener parámetros inflamatorios elevados. Se realizan revisiones perineales en quirófano. Ya desde el ingreso destaca hematoma a nivel de muslo de extremidad inferior derecha. A la semana de ingreso presenta empeoramiento del aspecto de dicha extremidad con calor, dolor y edema. Se realiza TC que objetiva extensa afectación del tejido celular subcutáneo situado en la vertiente anterolateral de la región abdominal infraumbical y se extiende caudalmente infiltrando la totalidad de la grasa subcutánea del muslo derecho. Dicha afectación se muestra en forma de trabeculación grasa con presencia de colecciones líquidas, las cuales alcanzan una extensión aproximada de 33x7x17cm y se situan, preferentemente, en la porción lateral del muslo, junto a gran cantidad de burbujas aéreas. Se delimita una colección con nivel hidroaéreo de 24x5x10cm en la misma topografía. Existe engrosamiento fascial, con preservación de la contrastación y aumento del volumen de la totalidad de la musculatura glútea y del muslo derecho, con disminución en la atenuación y edema intermuscular. Se identifican burbujas aéreas entre los músculos glúteos medio e inferior, entre el semimembranoso y semitendinoso de la misma extremidad, y adyacente a la tuberosidad isquiática. También existe extensión aérea a escroto derecho con hidrocele bilateral. El estudio contrastado no demuestra alteración en la permeabilidad arterial, ni se demuestran alteraciones en el calibre de las estructuras venosas, la permeabilidad de las cuales no resulta valorable dada la fase venosa precoz adquirida. Ante la sospecha diagnóstica de posible fascitis necrotizante, se añade tigeciclina al tratamiento antibiótico y el día 28/02/11 presenta empeoramiento, por lo que se comenta con cirugía y se decide cirugía urgente donde se realiza incisión en fossa ilíaca derecha con salida de abundante líquido purulento. Se objetiva disección subcutaneo hasta tercio proximal de muslo derecho y fosa lumbar derecha, sin continuidad en línea media abdominal. Se realiza incisión de fascia lata sin afectación del músculo. Se realizan contraaperturas a nivel lumbar derecho y muslo derecho. Incisión sobre escroto por edema a tensión con salida de líquido seroso. A las 48h, se realiza revisión quirúrgica, objetivandos progresión de la fascitis necrotizante hacía pared abdominal. El 03/03/11 entra en shock séptico con fracaso hemodinámico, renal y metabólico precisando intubación orotraqueal, hemofiltración e inicio de noradrenalina que debe aumentarse hasta 1 mcg/Kg/min. El 04/03/11 se realiza nueva revisión quirúrgica, donde se observa progresión de la fascitis necrotizante. Se realiza desbridamiento quirúrgico amplio con comunicación de todas las incisiones previas. Los hallazgos dominantes con necrosis cutánea con flictenas y claros signos de infección en pared lateral derecha del abdomen. Miositis subyacente de musculos de pared lateral (Oblicuo mayor). Progresión de la necrosis a nivel de todas las incisiones. Se realiza ampliación del desbridamiento quirúrgico a nivel de muslo de extremidad inferior derecha con exéresis de toda la piel, poniendo en comunicación las incisiones del compartimento anterior, lateral y posterior. Resección de los puentes cutáneos existentes. Cepillado intenso de tejido muscular y ampliación de fasciotomías. Exéresis de piel desde incisión de pared abdominal anterior superior, que se extiende a lumbar y glúteo derecho poniéndola en comunicación con incisiones de EID. Se realiza resección piel suprapúbica y periescrotal derecha. Todo el desbridamiento se realiza hasta exposición de tejido aparentemente sano. Se cubre toda la superficie cutánea expuesta con compresas con betadine. Fasciotomía infrapatelar de los cuatro compartimentos por síndrome compartimental. Músculo infrapatelar de buen aspecto. Se cubre de forma independiente. Se realiza fasciotomía de extremidad superior derecha por síndrome compartimental. Se obtiene crecimiento en los cultivos de primeras muestras quirúrgicas donde crecen E. coli, y Streptococcus agalactiae y se decide añadir meropenem. Tras 3 dosis de meropenem, el paciente presenta crisis de broncoespasmo y ante el antecedente de alergia a las penicilinas y ante la posibilidad de reacción cruzada se decide cambiar a ciprofloxacino, según antibiograma. Se realiza interconsulta con servicio de Alergología que realiza pruebas de alergia sin que estas puedan ser concluyentes, por lo que se pide test de provocación a meropenem. Durante los siguientes días se van realizando curas cada 24-48h en quirófano, con exéresis de material necrótico y gluteos mayor y medio derechos. Monitorización hemodinámica con catéter de PICCO, que nos indica necesidad de fluidoterapia. El paciente empieza a mejorar, disminuyendo los parámetros inflamatorios y pudiendose disminuir la noradrenalina. El 08/03/11 se coloca terapia VAC. Tras 16 días de tratamiento con clindamicina, se decide

HJ23
Hospital Joan XXIII

Carrer del Doctor Mallafré Guasch, 4
Telf. 977 29 58 35
977 29 58 36

Institut Català de la Salut

Nº Història Clínica: 14 667 346		**NºEpisodi:** 11110398	**CIP:**
Cognoms, Nom: LOPEZ GONZALEZ, VICTOR HUGO			
Sexe: Home	**Data de Naixement:** 05.05.1987	**Edat:** 23 anys.	**NIF/DNI:** 20928151Z

Informe d'alta d'hospitalització

Consciente y orientado. Pupilas isocóricas y reactivas.
Ar: murmullo conservado, sin ruidos añadidos.
AC: tonos rápidos, rítmicos, no se auscultan soplos ni roces
ABD: colostomia de descarga derecha, con bolsa llena de aire y algo de líquido serohmático. Blando, depresible, dolor leve difuso, ligeramente más importante en lado derecho. No signos de peritonismo. Se ausculta peristaltismo disminuido.
EEII: no edemas, pulsos periféricos palpables y simétricos.

original

HOSPITAL UNIVERSITARI
DE TARRAGONA
JOAN XXIII

Informe Anatomopatològic

Pacient

Nom	Naixement	Nº Història	CIP	Ubicació
LOPEZ GONZALEZ, VICTOR HUGO	05/05/1987	14667346		

Nº 0007455216002 (11B02334) **Procedència: H** **Entrada: 07/03/2011** **Sortida: 14/03/2011**

Tipus Mostra	Servei	Metge	Secr.
BIÒPSIA ÚNICA O MÚLTIPLE	UNITAT HOSPITALITZACIó UCI	JUAN CARLOS RUEDA CHIMENO	NF

Descripció Macroscòpica:

Remès com a pell i teixit adipós subcutani de paret lateral de l'abdomen:
12 fragments hístics constituits per pell i teixit adipós subcutani que en conjunt pesen 1340 g. El fragment de major tamany mesura 21 cm de diàmetre major i presenta un gruix de 3'5 cm. Presenten àrees d'epidermis hemorràgica. El teixit adipós subcutani presenta extens aspecte necro-hemorràgic, molt més pronunciat a la porció més profona del teixit adipós.
Focalment la mostra presenta fragment de muscul de 3 cm de diàmetre major i que a la superfície de tall també presenta aspecte necròtic.
Se seleccionen mostres per a estudi histològic. 6BI. A.

Descripció Microscòpica:

La mostra remesa correspon a pell, la totalitat del teixit adipós subcutani i focalment comprèn fàscia. Tots els fragments mostren extenses àrees de necrosi del teixit adipós subcutani, amb hemorràgia i infiltrat inflamatori agut per leucòcits polimorfonuclears. També s'observen extenses àrees d'hemorràgia de la dermis, amb degeneració focal de la col.làgena i vasos sanguinis de la dermis amb necrosi fibrinoide de la paret i discret infiltrat inflamatori agut adjacent.
Focalment, la mostra comprèn fàscia en la què s'observa també necrosi i infiltrat inflamatori agut.
Amb les tincions de PAS i Grocott no s'identifiquen formes micòtiques.
Algunes zones del teixit adipós subcutani mostren pèrdua del teixit i grans cúmuls de leucòcits neutròfils corresponent a zones d'abscessificació. Focalment, el múscul esquelètic també mostra necrosi i infiltrat inflamatori agut per leucòcits neutròfils.
Presència d'abundants colònies de bacils entre l'infiltrat inflamatori agut.

Diagnòstics:

PELL, TEIXIT ADIPÓS SUBCUTANI I MÚSCUL DE PARET LATERAL DE L'ABDOMEN:
- FASCITIS NECROTITZANT.

Classificació Snomed:

T-03000 M-41000

Informat: 4303485 RAVENTOS ESTELLE, ANTONI Validat: 4303485 RAVENTOS ESTELLE, ANTONI

CÒPIA

original

HOSPITAL UNIVERSITARI
DE TARRAGONA
JOAN XXIII

Informe Anatomopatològic

Pacient

Nom	Naixement	Nº Història	CIP	Ubicació
LOPEZ GONZALEZ, VICTOR HUGO	05/05/1987	14667346		

Nº 0007459761001 (11B02335)	Procedència:	Entrada: 07/03/2011	Sortida: 14/03/2011

Tipus Mostra	Servei	Metge	Secr.
BIÒPSIA ÚNICA O MÚLTIPLE			NF

Descripció Macroscòpica:

Remès com a pell i muscul:
11 fragments hístics que pesen en conjunt 239 g de pes. Alguns d'ells es troben constituits per pell i teixit adipós subcutani. Un dels fragments, aplanat i de 9 cm de diàmetre major, correspon a fàscia en el que es reconeixen extenses àrees de necrosi i dipòsits de fibrina. D'altres fragments corresponen a muscul esquelètic d'aspecte pàlid i consistència tova.
I.P. 9BI. A.

Descripció Microscòpica:

Fragments hístics corresponents a pell, teixit adipós subcutani i múscul esquelètic que mostren extensa necrosi, hemorràgia i infiltrat inflamatori agut amb àrees d'abscessificació. Extenses àrees de necrosi del múscul i infiltrat inflamatori agut entre les fibres musculars.
Realitzades tincions de PAS i de Grocott, no s'identifiquen formes micòtiques.

Diagnòstics:

PELL I MÚSCUL (NO S'ESPECIFICA LOCALITZACIÓ):
- FASCITIS NECROTITZANT.

Classificació Snomed:

T-03000 M-41000

Informat: 4303485 RAVENTOS ESTELLE, ANTONI

Validat: 4303485 RAVENTOS ESTELLE, ANTONI

CÒPIA

original

HJ23
Hospital Joan XXIII
Carrer del Doctor Mallafré Guasch, 4
Telf: 977 29 58 35
977 29 58 36
43007 Tarragona
e-mail :
citacions.hj23.ics@gencat.cat

Institut Català de la Salut

1r. Cognom: LOPEZ

2n. Cognom: GONZALEZ

Nom: VICTOR HUGO

Data de naix.: 05.05.1987 Província: Castelló

Nº HC: 14667346 Cip: LOGO0870505001 Sexe:

RESULTATS DE RADIODIAGNOSTIC

Servei i Agenda Sol·licitant: Unitat Hospitalització UCI
Llit: 3C0107.1 Data: 18.03.2011

TORAX (18.03.2011)

Derreme pleural izdo.

CÒPIA

Data: 18.03.2011 Signat Dr.: PARDO MAYNAR. JOSE Nº Col: 14301317

HJ23
Hospital Joan XXIII
Carrer del Doctor Mallafré Guasch, 4
Telf: 977 29 58 35
977 29 58 36
43007 Tarragona
e-mail :
citacions.hj23.ics@gencat.cat

Institut Català de la Salut

1r. Cognom: LOPEZ

2n. Cognom: GONZALEZ

Nom: VICTOR HUGO

Data de naix.: 05.05.1987 Província: Castelló

Nº HC: 14667346 Cip: LOGO0870505001 Sexe:

RESULTATS DE RADIODIAGNOSTIC

Servei i Agenda Sol·licitant: Unitat Hospitalització UCI
Llit: 3C0107.1 Data: 16.03.2011

TORAX (16.03.2011)

Catéter venosa central yugular derecho e izquierdo sin que su extremo distal alcance cava superior.
No se observan claras consolidaciones.
Resto sin cambios.

CÒPIA

Data: 16.03.2011 Signat Dr.: MARTIN MUÑOZ. LUIS Nº Col: 14303147

HJ23
Hospital Joan XXIII
Carrer del Doctor Mallafré Guasch, 4
Telf: 977 29 58 35
977 29 58 36
43007 Tarragona
e-mail :
citacions.hj23.ics@gencat.cat

Institut Català de la Salut

1r. Cognom: LOPEZ

2n. Cognom: GONZALEZ

Nom: VICTOR HUGO

Data de naix.: 05.05.1987 Província: Castelló

Nº HC: 14667346 Cip: LOGO0870505001 Sexe:

RESULTATS DE RADIODIAGNOSTIC

Servei i Agenda Sol·licitant: Unitat Hospitalització UCI
Llit: 3C0107.1 Data: 16.03.2011

TORAX (16.03.2011)

Catéter venosa central yugular derecho e izquierdo sin que su extremo distal alcance cava superior.
No se observan claras consolidaciones.
Resto sin cambios.

CÒPIA

Data: 16.03.2011 Signat Dr.: PARDO MAYNAR, JOSE Nº Col: 14301317

HOSPITAL UNIVERSITARI
DE TARRAGONA
JOAN XXIII

Informe Anatomopatològic

Pacient

Nom	Naixement	Nº Història	CIP	Ubicació
LOPEZ GONZALEZ, VICTOR HUGO	05/05/1987	14667346		

Nº 0007510277001 (11B02685) **Procedència: H** **Entrada: 15/03/2011** **Sortida: 22/03/2011**

Tipus Mostra	Servei	Metge	Secr.
BIÒPSIA ÚNICA O MÚLTIPLE	UNITAT HOSPITALITZACIÓ UCI	CRISTINA GONÇALVES TINOCO	NF

Descripció Macroscòpica:

Fragment hístic irregularment laminar de pell i teixit cel.lular subcutani que fa 122mm de longitud, 11 mm de gruix màxim i 22mm de profunditat. Externament, presenten una coloració gris fosca a la porció que es considera més interna i més clara a l'externa i, per sota, es veu un teixit groc d'aspecte adipós a la porció més externa mentre que la porció interna és grisa i de consistència dura.
S'agafen mostres (A-D). JJ.

Descripció Microscòpica:

Pell amb l'epidermis despegada i amb formació de petites vesícules, de vegades colonitzades per un intens infiltrat inflamatori de polinuclears neutròfils que s'extenen pels septes formant microabscessos i de forma incipient pels lobels.

Diagnòstics:

PELL I TEIXIT CEL.LULAR SUBCUTANI LUMBAR:
- FASCÏTIS I CEL.LULITIS AGUDA NECROTITZANT.

NOTA.-
Aquesta cel.lulitis està afectant la meitat del fragment de forma predominant mentre que l'altra meitat (vora externa) està més conservada.

Classificació Snomed:

T-18600 M-41000

Informat: 4301368 SIRVENT CALVERA, JUAN JOSE Validat: 4301368 SIRVENT CALVERA, JUAN JOSE

COPIA

original.

HJ23
Hospital Joan XXIII
Carrer del Doctor Mallafré Guasch, 4
Telf: 977 29 58 35
977 29 58 36
43007 Tarragona
e-mail :
citacions.hj23.ics@gencat.cat

Institut Català de la Salut

1r. Cognom: LOPEZ

2n. Cognom: GONZALEZ

Nom: VICTOR HUGO

Data de naix.: 05.05.1987 Província: Castelló

Nº HC: 14667346 Cip: LOGO0870505001 Sexe:

RESULTATS DE RADIODIAGNOSTIC

Servei i Agenda Sol·licitant: Unitat Hospitalització UCI
Llit: 3C0107.1 Data: 15.03.2011

TORAX (15.03.2011)

Catéter venoso dcho con extremo distal en vena yugular, que no alcanza vena cava superior.

No se aprecian claras condensaciones pleuroparenquimatosas.

CÒPIA

Data: 15.03.2011 Signat Dr.: MARTIN MUÑOZ, LUIS Nº Col: 14303147

original

HJ23
Hospital Joan XXIII
Carrer del Doctor Mallafré Guasch, 4
Telf: 977 29 58 35
977 29 58 36
43007 Tarragona
e-mail :
citacions.hj23.ics@gencat.cat

Institut Català de la Salut

1r. Cognom: LOPEZ

2n. Cognom: GONZALEZ

Nom: VICTOR HUGO

Data de naix.: 05.05.1987 Província: Castelló

Nº HC: 14667346 Cip: LOGO0870505001 Sexe:

RESULTATS DE RADIODIAGNOSTIC

Servei i Agenda Sol·licitant: Unitat Hospitalització UCI
Llit: 3C0107.1 Data: 14.03.2011

TORAX (14.03.2011)

Control de evolución.
Sin cambios radiológicos valorables, persistendo obliteración de seno costofrénico izquierdo.

CÒPIA

Data: 14.03.2011 Signat Dr.: PARDO MAYNAR. JOSE Nº Col: 14301317

HOSPITAL UNIVERSITARI
DE TARRAGONA
JOAN XXIII

Informe Anatomopatològic

Pacient

Nom	Naixement	Nº Història	CIP	Ubicació
LOPEZ GONZALEZ, VICTOR HUGO	05/05/1987	14667346		

Nº 0007477571001 (11B02461)	Procedència:	Entrada: 09/03/2011	Sortida: 18/03/2011

Tipus Mostra	Servei	Metge	Secr.
BIÒPSIA ÚNICA O MÚLTIPLE	UNITAT HOSPITALITZACIÓ UCI	JUAN CARLOS RUEDA CHIMENO	P

Descripció Macroscòpica:

Identificado como resección de piel y tejido subcutáneo:
Varios fragmentos de tejido muscular adiposo y piel que miden entre 20 y 25 cm, en la superficie presentan áreas de aspecto necrótico hemorrágico. I.P. 8BI. L.B.

Descripció Microscòpica:

El material remitido corresponde a tejido mesenquimal y piel que presentan amplias áreas de proliferación de fibroblastos con depòsito de fibrina y infiltrado inflamatorio mixto formado por leucocitos, eosinófilos, linfocitos, células plasmáticas y macrófagos. Destaca la presencia de fenómenos de trombosis fribinoide con necrosis de la grasa de tejido celular subcutáneo. Se observa también la presencia de degeneración o necrosis de las fibras musculares con la presencia de amplias áreas de colonización bacteriana.

Diagnòstics:

PIEL TEJIDO CELULAR SUBCUTÁNEO, FASCIA Y TEJIDO MUSCULAR:
- FASCITIS NECROTIZANTE.

Classificació Snomed:

T-01000 M-76130

Informat: 4304420 DIAZ FERNANDEZ, MARIA LUISA
4305769 BOUTAYEB , LOUBNA

Validat: 4304420 DIAZ FERNANDEZ, MARIA LUISA

CÒPIA

original

HJ23
Hospital Joan XXIII
Carrer del Doctor Mallafré Guasch, 4
Telf: 977 29 58 35
977 29 58 36
43007 Tarragona
e-mail :
citacions.hj23.ics@gencat.cat

Institut Català de la Salut

1r. Cognom: LOPEZ

2n. Cognom: GONZALEZ

Nom: VICTOR HUGO

Data de naix.: 05.05.1987 Província: Castelló

Nº HC: 14667346 Cip: LOGO0870505001 Sexe:

RESULTATS DE RADIODIAGNOSTIC

Servei i Agenda Sol·licitant: Unitat Hospitalització UCI
Llit: 3C0107.1 Data: 18.03.2011

TORAX (18.03.2011)

Derreme pleural izdo.

CÒPIA

Data: 18.03.2011 Signat Dr.: PARDO MAYNAR, JOSE Nº Col: 14301317

HJ23
Hospital Joan XXIII
Carrer del Doctor Mallafré Guasch, 4
Telf: 977 29 58 35
977 29 58 36
43007 Tarragona
e-mail :
citacions.hj23.ics@gencat.cat

Institut Català de la Salut

1r. Cognom: LOPEZ

2n. Cognom: GONZALEZ

Nom: VICTOR HUGO

Data de naix.: 05.05.1987 Província: Castelló

Nº HC: 14667346 Cip: LOGO0870505001 Sexe:

RESULTATS DE RADIODIAGNOSTIC

Servei i Agenda Sol·licitant: Unitat Hospitalització UCI
Llit: 3C0107.1 Data: 16.03.2011

TORAX (16.03.2011)

Catéter venosa central yugular derecho e izquierdo sin que su extremo distal alcance cava superior.
No se observan claras consolidaciones.
Resto sin cambios.

Data: 16.03.2011 Signat Dr.: MARTIN MUÑOZ, LUIS Nº Col: 14303147

HJ23
Hospital Joan XXIII
Carrer del Doctor Mallafré Guasch, 4
Telf: 977 29 58 35
977 29 58 36
43007 Tarragona
e-mail :
citacions.hj23.ics@gencat.cat

Institut Català de la Salut

1r. Cognom: LOPEZ

2n. Cognom: GONZALEZ

Nom: VICTOR HUGO

Data de naix.: 05.05.1987 Província: Castelló

Nº HC: 14667346 Cip: LOGO0870505001 Sexe:

RESULTATS DE RADIODIAGNOSTIC

Servei i Agenda Sol·licitant: Unitat Hospitalització UCI
Llit: 3C0107.1 Data: 16.03.2011

TORAX (16.03.2011)

Catéter venosa central yugular derecho e izquierdo sin que su extremo distal alcance cava superior.
No se observan claras consolidaciones.
Resto sin cambios.

CÒPIA

Data: 16.03.2011 Signat Dr.: PARDO MAYNAR, JOSE Nº Col: 14301317

HOSPITAL UNIVERSITARI
DE TARRAGONA
JOAN XXIII

Informe Anatomopatològic

Pacient

Nom	Naixement	Nº Història	CIP	Ubicació
LOPEZ GONZALEZ, VICTOR HUGO	05/05/1987	14667346		

Nº 0007510277001 (11B02685) **Procedència: H** **Entrada: 15/03/2011** **Sortida: 22/03/2011**

Tipus Mostra	Servei	Metge	Secr.
BIÒPSIA ÚNICA O MÚLTIPLE	UNITAT HOSPITALITZACIó UCI	CRISTINA GONÇALVES TINOCO	NF

Descripció Macroscòpica:

Fragment hístic irregularment laminar de pell i teixit cel.lular subcutani que fa 122mm de longitud, 11 mm de gruix màxim i 22mm de profunditat. Externament, presenten una coloració gris fosca a la porció que es considera més interna i més clara a l'externa i, per sota, es veu un teixit groc d'aspecte adipós a la porció més externa mentre que la porció interna és grisa i de consistència dura.
S'agafen mostres (A-D). JJ.

Descripció Microscòpica:

Pell amb l'epidermis despegada i amb formació de petites vesícules, de vegades colonitzades per un intens infiltrat inflamatori de polinuclears neutròfils que s'extenen pels septes formant microabscessos i de forma incipient pels lobels.

Diagnòstics:

PELL I TEIXIT CEL.LULAR SUBCUTANI LUMBAR:
- FASCIÏTIS I CEL.LULITIS AGUDA NECROTITZANT.

NOTA.-
Aquesta cel.lulitis està afectant la meitat del fragment de forma predominant mentre que l'altra meitat (vora externa) està més conservada.

Classificació Snomed:

T-18600 M-41000

Informat: 4301368 SIRVENT CALVERA, JUAN JOSE Validat: 4301368 SIRVENT CALVERA, JUAN JOSE

COPIA

original

HJ23
Hospital Joan XXIII
Carrer del Doctor Mallafré Guasch, 4
Telf: 977 29 58 35
977 29 58 36
43007 Tarragona
e-mail :
citacions.hj23.ics@gencat.cat

Institut Català de la Salut

1r. Cognom: LOPEZ

2n. Cognom: GONZALEZ

Nom: VICTOR HUGO

Data de naix.: 05.05.1987 Província: Castelló

Nº HC: 14667346 Cip: LOGO0870505001 Sexe:

RESULTATS DE RADIODIAGNOSTIC

Servei i Agenda Sol·licitant: Unitat Hospitalització UCI
Llit: 3C0107.1 Data: 15.03.2011

TORAX (15.03.2011)

Catéter venoso dcho con extremo distal en vena yugular, que no alcanza vena cava superior.

No se aprecian claras condensaciones pleuroparenquimatosas.

CÒPIA

Data: 15.03.2011 Signat Dr.: MARTIN MUÑOZ. LUIS Nº Col: 14303147

original

HJ23
Hospital Joan XXIII
Carrer del Doctor Mallafré Guasch, 4
Telf: 977 29 58 35
977 29 58 36
43007 Tarragona
e-mail :
citacions.hj23.ics@gencat.cat

Institut Català de la Salut

1r. Cognom: LOPEZ

2n. Cognom: GONZALEZ

Nom: VICTOR HUGO

Data de naix.: 05.05.1987 Província: Castelló

Nº HC: 14667346 Cip: LOGO0870505001 Sexe:

RESULTATS DE RADIODIAGNOSTIC

Servei i Agenda Sol·licitant: Unitat Hospitalització UCI
Llit: 3C0107.1 Data: 14.03.2011

TORAX (14.03.2011)

Control de evolución.
Sin cambios radiológicos valorables, persistendo obliteración de seno costofrénico izquierdo.

CÒPIA

Data: 14.03.2011 Signat Dr.: PARDO MAYNAR, JOSE Nº Col: 14301317

HOSPITAL UNIVERSITARI
DE TARRAGONA
JOAN XXIII

Informe Anatomopatològic

Pacient

Nom	Naixement	Nº Història	CIP	Ubicació
LOPEZ GONZALEZ, VICTOR HUGO	05/05/1987	14667346		

Nº 0007477571001 (11B02461)	Procedència:	Entrada: 09/03/2011	Sortida: 18/03/2011

Tipus Mostra	Servei	Metge	Secr.
BIÒPSIA ÚNICA O MÚLTIPLE	UNITAT HOSPITALITZACIó UCI	JUAN CARLOS RUEDA CHIMENO	P

Descripció Macroscòpica:

Identificado como resección de piel y tejido subcutáneo:
Varios fragmentos de tejido muscular adiposo y piel que miden entre 20 y 25 cm, en la superficie presentan áreas de aspecto necrótico hemorrágico. I.P. 8BI. L.B.

Descripció Microscòpica:

El material remitido corresponde a tejido mesenquimal y piel que presentan amplias áreas de proliferación de fibroblastos con depòsito de fibrina y infiltrado inflamatorio mixto formado por leucocitos, eosinófilos, linfocitos, células plasmáticas y macrófagos. Destaca la presencia de fenómenos de trombosis fribinoide con necrosis de la grasa de tejido celular subcutáneo. Se observa también la presencia de degeneración o necrosis de las fibras musculares con la presencia de amplias áreas de colonización bacteriana.

Diagnòstics:

PIEL TEJIDO CELULAR SUBCUTÁNEO, FASCIA Y TEJIDO MUSCULAR:
- FASCITIS NECROTIZANTE.

Classificació Snomed:

T-01000 M-76130

Informat: 4304420 DIAZ FERNANDEZ, MARIA LUISA
4305769 BOUTAYEB , LOUBNA

Validat: 4304420 DIAZ FERNANDEZ, MARIA LUISA

CÒPIA

original

HJ23
Hospital Joan XXIII
Carrer del Doctor Mallafré Guasch, 4
Telf: 977 29 58 35
977 29 58 36
43007 Tarragona
e-mail :
citacions.hj23.ics@gencat.cat

Institut Català de la Salut

1r. Cognom: LOPEZ

2n. Cognom: GONZALEZ

Nom: VICTOR HUGO

Data de naix.: 05.05.1987 Província: Castelló

Nº HC: 14667346 Cip: LOGO0870505001 Sexe:

RESULTATS DE RADIODIAGNOSTIC

Servei i Agenda Sol·licitant: Unitat Hospitalització UCI
Llit: 3C0107.1 Data: 22.03.2011

TORAX (22.03.2011)

Sin cambios significativos, persiste derrame pleural izdo con probable atelectasia de LII.

CÒPIA

Data: 22.03.2011 Signat Dr.: MARTIN MUÑOZ, LUIS Nº Col: 14303147

J23

Institut Català de la Salut

pital Joan XXIII
irrer del Doctor Mallafré Guasch, 4
lf: 977 29 58 35
977 29 58 36
007 Tarragona
nail :
acions.hj23.ics@gencat.cat

1r. Cognom: LOPEZ

2n. Cognom: GONZALEZ

Nom: VICTOR HUGO

Data de naix.: 05.05.1987 Província: Castelló

Nº HC: 14667346 Cip: LOGO0870505001 Sexe:

RESULTATS DE RADIODIAGNOSTIC

Servei i Agenda Sol·licitant: Unitat Hospitalització UCI
Llit: 3C0107.1 Data: 22.03.2011

líquido libre intraabdominal. Focos hipoperfundidos o de pielonefritis en ambos riñones.

HJ23
Hospital Joan XXIII
Carrer del Doctor Mallafré Guasch, 4
Telf: 977 29 58 35
977 29 58 36
43007 Tarragona
e-mail :
citacions.hj23.ics@gencat.cat

Institut Català de la Salut

1r. Cognom: LOPEZ

2n. Cognom: GONZALEZ

Nom: VICTOR HUGO

Data de naix.: 05.05.1987 Provincia: Castelló

Nº HC: 14667346 Cip: LOGO0870505001 Sexe:

RESULTATS DE RADIODIAGNOSTIC

Servei i Agenda Sol·licitant: Unitat Hospitalització UCI
Llit: 3C0107.1 Data: 22.03.2011

Original

TC DE ABDOMEN SIN/CON CONTRASTE (21.03.2011)

Se realiza TC abdominal y de muslo derecho con contraste IV para estudio de empeoramiento en paciente con fascitis necrotizante.

Secuelas de IQ con resección de piel y tejido subcutáneo de gran parte de pared abdominal derecha y muslo derecho, de predominio en vertiente anterolateral. También se observa resección parcial de musculatura glútea derecha.

Los planos musculares expuestos a nivel de glúteo y muslo muestran líquido interfascial, así como marcado engrosamiento y escaso realce de contraste (necrosis? edema?). Llama la atención una zona en tercio medio del muslo, en su vertiente posterior, donde existen discontinuidades cutáneas junto a burbujas aéreas que alcanzan hasta planos musculares, que desconocemos si ha sido manipulada o podría tratarse de una nueva área de fascitis.

En el muslo izdo ha aparecido una marcada trabeculación del tejido subcutáneo junto a engrosamiento fascial con disminución de la atenuación muscular y edema intermuscular, hallazgos similares a los encontrados en el muslo derecho en el TC previo, salvo que en el actual no existe gas.

Aparición de moderada cantidad de líquido libre intraabdominal distribuido difusamente por abdomen, sin colecciones capsuladas valorables.
Areas hipodensas por escaso realce de contraste en ambos riñones, lo que podría corresponder a focos hipoperfundidos o de pielonefritis. Los riñones no obstante mantienen su funcionalismo con una eliminación simétrica del contraste iodado.
Colostomía en fosa ilíaca derecha.

Derrame pleural y atelactasia izdas.

OD. Secuelas de IQ por fascitis necrotizante en abdomen y muslo derechos. A descartar clínicamente progresión de la fascitis necrotizante al muslo izdo. Lesiones descritas en vertiente posterior del muslo derecho que desconocemos si son debidas a manipulación o corresponden a ovnos de la fascitis. Aparición de moderada cantidad de

Institut Català de la Salut

Hospital Joan XXIII
Carrer del Doctor Mallafré Guasch, 4
Telf: 977 29 58 35
977 29 58 36
43007 Tarragona
e-mail :
citacions.hj23.ics@gencat.cat

1r. Cognom: LOPEZ

2n. Cognom: GONZALEZ

Nom: VICTOR HUGO

Data de naix.: 05.05.1987 Província: Castelló

Nº HC: 14667346 Cip: LOGO0870505001 Sexe:

RESULTATS DE RADIODIAGNOSTIC

Servei i Agenda Sol·licitant: Unitat Hospitalització UCI
Llit: 3C0107.1 Data: 21.03.2011

TC MUSLO CON CONTRASTE (21.03.2011)

Se realiza TC abdominal y de muslo derecho con contraste IV para estudio de empeoramiento en paciente con fascitis necrotizante.

Secuelas de IQ con resección de piel y tejido subcutáneo de gran parte de pared abdominal derecha y muslo derecho, de predominio en vertiente anterolateral. También se observa resección parcial de musculatura glútea derecha.

Los planos musculares expuestos a nivel de glúteo y muslo muestran líquido interfascial, así como marcado engrosamiento y escaso realce de contraste (necrosis? edema?). Llama la atención una zona en tercio medio del muslo, en su vertiente posterior, donde existen discontinuidades cutáneas junto a burbujas aéreas que alcanzan hasta planos musculares, que desconocemos si ha sido manipulada o podría tratarse de una nueva área de fascitis.

En el muslo izdo ha aparecido una marcada trabeculación del tejido subcutáneo junto a engrosamiento fascial con disminución de la atenuación muscular y edema intermuscular, hallazgos similares a los encontrados en el muslo derecho en el TC previo, salvo que en el actual no existe gas.

Aparición de moderada cantidad de líquido libre intraabdominal distribuido difusamente por abdomen, sin colecciones capsuladas valorables.
Areas hipodensas por escaso realce de contraste en ambos riñones, lo que podría corresponder a focos hipoperfundidos o de pielonefritis. Los riñones no obstante mantienen su funcionalismo con una eliminación simétrica del contraste iodado.
Colostomía en fosa ilíaca derecha.

Derrame pleural y atelactasia izdas.

OD. Secuelas de IQ por fascitis necrotizante en abdomen y muslo derechos. A descartar clínicamente progresión de la fascitis necrotizante al muslo izdo. Lesiones descritas en vertiente posterior del muslo derecho que desconocemos si son debidas a manipulación o corresponden a avance de la fascitis. Aparición de moderada cantidad de

Data: 22.03.2011 Signat Dr.: VILLA VIÑAS, DIASOL Nº Col: 14304969

HOSPITAL UNIVERSITARI
DE TARRAGONA
JOAN XXIII

Informe Anatomopatològic

Pacient

Nom	Naixement	Nº Història	CIP	Ubicació
LOPEZ GONZALEZ, VICTOR HUGO	05/05/1987	14667346		

Nº 0007537266001 (11B02851) **Procedència:** H **Entrada: 18/03/2011** **Sortida: 31/03/2011**

Tipus Mostra	Servei	Metge	Secr.
BIÒPSIA ÚNICA O MÚLTIPLE	UNITAT HOSPITALITZACIó UCI	CRISTINA GONÇALVES TINOCO	NF

Descripció Macroscòpica:

Identificado como subcutáneo dorsal:
Múltiples fragmentos de tejido polipoide adiposo de coloración amarillenta con depósito de material fibrinoide. El mayor fragmento mide 10x3cm. Al corte, presenta una consistencia blanda con algunas áreas de coloración blanquecina y de bordes irregulares. IP. 4BL. LB.

Descripció Microscòpica:

Fragmento de tejido adiposo que muestra tabiques fibrosados ocupados por un infiltrado inflamatorio mixto formado principalmente por leucocitos polimorfonucleares con áreas de necrosis, degeneración fibrinoide y proliferación de pequeños vasos que muestra una hiperplasia endotelial. También se evidencia tejido muscular que muestra zonas de atrofia muscular.

Diagnòstics:

FRAGMENTO DE TEJIDO SUBCUTÁNEO DORSAL:
- INFLAMACIÓN AGUDA QUE AFECTA MÚSCULO Y TEJIDO ADIPOSO.

Classificació Snomed:

T-03000 M-43000

Informat: 4304420 DIAZ FERNANDEZ, MARIA LUISA
4305769 BOUTAYEB , LOUBNA

Validat: 4304420 DIAZ FERNANDEZ, MARIA LUISA

CÒPIA

activa
mutua 2008

LESIONADO: LOPEZ GONZALEZ, VICTOR HUGO

NÚM. HISTORIA: 61400 **DNI:** 20928151Z

EMPRESA: MANTEN. VALENCIANO IND. Y SOLD. ALVAREZ, S.L.

INFORME MÉDICO

Hombre de 24a de edad con alergias conocidas a Penicilina y Betalacteos sufrió el pasado 19.02.2011. un aplastamiento de la zona abdominal y extremidades inferiores con un tubo metálico de dimensiones grandes que causó perforación intestinal,; Contusión partes blandas de la espalda lumbo/dorsal, extremidades inferiores predominio derecho, abdomen, extremidad superior derecha

Fue atendido en Urgencias Hospital Juan XXIII de Tarragona donde fue sometido en varias intervenciones quirúrgicas - taponamiento anal y colestomía. En curso postoperatorio presentó fallo respiratorio y renal agudo que precisó traqeostomia . Lesión de partes blandas se complicó con la fascitis necrotisante (pierna y gluteo derecho) que precisó varias intervenciones quirúrgicas.

Diagnostico:

Traumatismo abdominal, pelvico y extremidad inferior derecha grave
Lesión completa del esfincter anal. Colestomía.
Fascitis necrotisante extremidad inferior derecha. Miositis.
Fractura F1 2º dedo mano derecha
Contusión testicular

Tras alta hospitaliaria , paciente sigue con controles periódicos por Cirurgia plástica, Urología, Psiquiatría: Cirugía general ; Traumatología y Rehabilitación.
En Enero 2012 inició tratamiento rehabilitador para el suelo pelvico como y rehabilitación funcional.
Pendiente de cierre de colestoma y controles por Urología.

Barcelona, a 13 de Julio de 2012

activa
mutua 2008

Fdo:

Dr. Kranjcec, Tomislav
Col. Núm. 08/37248/5

activa
mutua 2008

LESIONADO: LOPEZ GONZALEZ, VICTOR HUGO

NÚM. HISTORIA: 61400 **DNI:** 20928151Z

EMPRESA: MANTEN. VALENCIANO IND. Y SOLD. ALVAREZ, S.L.

INFORME MÉDICO

Hombre de 24a de edad con alergias conocidas a Penicilina y Betalacteos sufrió el pasado 19.02.2011. un aplastamiento de la zona abdominal y extremidades inferiores con un tubo metálico de dimensiones grandes que causó perforación intestinal,; Contusión partes blandas de la espalda lumbo/dorsal, extremidades inferiores predominio derecho, abdomen, extremidad superior derecha

Fue atendido en Urgencias Hospital Juan XXIII de Tarragona donde fue sometido en varias intervenciones quirúrgicas - taponamiento anal y colestomía. En curso postoperatorio presentó fallo respiratorio y renal agudo que precisó traqeostomia . Lesión de partes blandas se complicó con la fascitis necrotisante (pierna y gluteo derecho) que precisó varias intervenciones quirúrgicas.

Diagnostico:

Traumatismo abdominal, pelvico y extremidad inferior derecha grave
Lesión completa del esfincter anal. Colestomía.
Fascitis necrotisante extremidad inferior derecha. Miositis.
Fractura F1 2º dedo mano derecha
Contusión testicular

Tras alta hospitaliaria , paciente sigue con controles periódicos por Cirurgia plástica, Urología, Psiquiatría: Cirugía general ; Traumatología y Rehabilitación.
En Enero 2012 inició tratamiento rehabilitador para el suelo pelvico como y rehabilitación funcional.
Pendiente de cierre de colestoma y controles por Urología.

Barcelona, a 13 de Julio de 2012

activa
mutua 2008

Fdo:

Dr. Kranjcec, Tomislav
Col. Núm. 08/37248/5

HJ23
Hospital Joan XXIII
Carrer del Doctor Mallafrè Guasch, 4
Telf: 977 295 811
43007 Tarragona

Institut Català de la Salut

ORIGINAL

Nº Història Clínica: 14 667 346		**NºEpisodi:** 11110389	**CIP:**
Cognoms, Nom: LOPEZ GONZALEZ, VICTOR HUGO			
Sexe: Home	**Data de Naixement:** 05.05.1987	**Edat:** 23 anys.	**NIF/DNI:** 20928151Z

Adreça	C/ AMALIO GIMENO, 13 PTA 02 B	**CP**	12500
Telèfon	659891735; 964636999	**ABS**	
Procedència	VIA PÚBLICA	**Servei**	URGÈNCIES - RADIOLOGIA
Data d'ingrés	19.02.2011 14:42:20	**Data d'alta**	19.02.2011 16:11:01
Atès per	GALVEZ MORA, JESUS; MATEO GALLEGO, LUISA		

Informe d'assistència a Urgències

ANTECEDENTS

AMC: PENICIL·LINA
No HTA, no DM ni DSL

MALALTIA ACTUAL

Paciente traído en ambulancia tras sufrir accidente de trabaja. Refiere caida de tubo metálico de grandes dimensiones sobre el cuerpo quedadno atrapado y precisado ser rescatado por sus compañeros

EXPLORACIÓ FÍSICA

FC 87 bpm	FR rpm	TA s 118 mmHg	TA d 68 mmHg
Tªaxi ºC	Tªrec ºC	SAT O2 100 %	Pes Kg

CyO. NHNC: Glasgow 15
Dolor a la palpacion de sinfisis púbca con maniobras sacroiliacas dolorosas (dudosa inestabilidad)
Hematoma en cadera D con lesiones de rascado superficiales
Dolor, tumefaccion e impotencia funcional a nivel de ESD con erosiones superficiales.
ACR Tonos rítmicos sin soplos. MVC sin ruidos añadidos
Abdomen: Blando y depresible dolor a la palpacion en hipogastrio sin defensa muscular
Neurologico: PICNR, no focalidades nuerologicas
No dolor a la palpacion de espinosas vertebrales ni de parrilla costal
No se observan lesiones cutáneas en espalda, objetivando sangrado a nivel anal. Tacto rectal: rectorragia con sangre fresca en cantidad moderada, heridas contusas perianales.
EEII sin lesiones

EXPLORACIÓ COMPLEMENTÀRIA

AS; Glucosa 137, Urea y creatinina normal, GOT 218, GPT 248, Na 138, K 3,5.
Hemograma: Leucos 24879 (fórmula normal). Hto 40,9, Hb13830. Coagulacion normal
Rx portatil de torax: No imágenes de condensaciones. No signos de IC. No LOAS
Rx pelvis: No LOAS
TC DE ABDOMEN SIN/CON CONTRASTE (19.02.2011)
MOTIU: traumàtic.
TÈCNICA:
Estudi TC toracoabdominal amb contrast endovenós des de d'àpexs pulmonars a símfisi pública.
TROBALLES:
No s'observen alteracions mediastíniques.

HJ23
Hospital Joan XXIII

Carrer del Doctor Mallafrè Guasch, 4
Telf: 977 295 811
43007 Tarragona

Institut Català de la Salut

ORIGINAL

Nº Història Clínica: 14 667 346		**NºEpisodi:** 11110389	**CIP:**
Cognoms, Nom: LOPEZ GONZALEZ, VICTOR HUGO			
Sexe: Home	**Data de Naixement:** 05.05.1987	**Edat:** 23 anys.	**NIF/DNI:** 20928151Z

Informe d'assistència a Urgències

No vessament pleural.
No lesions parenquimatoses pulmonars.
Fetge de mida i morfologia conservades. Alteració difusa de la densitat del parènquima que podria correspondre amb esteatosi geogràfica hepàtica. No s'observen lesions focals.
Vesícula biliar distesa, alitiàsica. Via biliar intra i extrahepàtiques no dilatades.
Pàncrees de morfologia conservada.
Melsa homogènia no megàlica.
Glàndules suprarrenals de morfologia normal. Ronyons sense alteracions.
Nefrograma conservat, bilateral i simètric.
No s'observa líquid lliure ni col.leccions intrabdominals.
No dilatació de nanses intestinals.
No alteracions òssies secundàries a traumatisme.
CONCLUSIONS:
Estudi TC toracoabdominal sense troballes significatives.
Probable esteatosi geogràfica hepàtica.
Rx mano, brazo y antebrazo I sin lesiones oseas agudas

EVOLUCIÓ A L'ALTA

Gálvez: Paciente remitido en ambulancia tras sufrir atrapamiento por tubo metalico de grandes dimensiones y peso. A su llegada a Urgencias el paciente se encuentra hemodinamicamente estable. Refiere dolor intenso en ESD y en pelvis.
En la exploración fisica se objetiva recotrragia franca objetivandose heridas en zona perianal.
Se realiza TAC toracoabdominal que descarta lesiones a nivel de pelvis así como liquido libre intrabadominal. En las radiografias no se observan lesiones oseas agudas.
Se realiza IC con COT para valoracion de ESD y con Cirugia para valoracion de lesiones a nivel anal
Tras valoración por Cirugia se decide traslado a Quirofano para revision quirúrgica de las lesiones anales.
Durante su estancia en Urgencias el paciente se encuentra hemodinamicamente estable, con dolor controlado con analgesicos opioides

COT (Dra. Blanch): Pacient amb aplastament després que li caigués un tub metàl·lic a sobre. Mobilitat activa ESE i EEII. Pelvis estable, dolorosa a la mobilització. No signes de fractura a nivell EEII ni ESesquerra.
Tumefacció, hematomes i erosions superficials a nivell tota ESdreta. Presenta ferida inciso-contusa a nivell cubital mà dreta de 5cm, sense afectació plans profunds. ABD, flexió i extensió dit petit conservada. Ferida inciso-contusa a nivell volar IFD 2n dit mà dreta. V/N distal ok. Dèficit extensió dits i canell (M 3/5). Dificultat extensió colze dret.
Rx mà: fractura diafisial falange proximal 2n dit mà dreta
Es sutura ferides amb seda 2/0, sota anestèsia local amb Mepivacaïna, cura amb mepitel, embenat compressiu BABP. Imbirncat 2n dit.
Control evolutiu ESdreta.

DIAGNÒSTICS

924.8/2 Policontusions
879.6/2 Ferida laceracio perianal traumatica

HJ23
Hospital Joan XXIII

Carrer del Doctor Mallafrè Guasch, 4
Telf: 977 295 811
43007 Tarragona

Institut Català de la Salut

original

Nº Història Clínica: 14 667 346		**NºEpisodi:** 11110389	**CIP:**
Cognoms, Nom: LOPEZ GONZALEZ, VICTOR HUGO			
Sexe: Home	**Data de Naixement:** 05.05.1987	**Edat:** 23 anys.	**NIF/DNI:** 20928151Z

Informe d'assistència a Urgències

TRACTAMENT I RECOMANACIONS A L'ALTA

Traslado a Quirófano para revision quirurgica de las lesiones

DESTINACIÓ A L'ALTA: INGRÉS A L'HOSPITAL

Hospital Joan XXIII
Carrer del Doctor Mallafrè Guasch, 4
Telf. 977 295 811
43007 Tarragona

Institut Català de la Salut

ORIGINAL

Nº Història Clínica: 14 667 346		**NºEpisodi:** 11110389	**CIP:**
Cognoms, Nom: LOPEZ GONZALEZ, VICTOR HUGO			
Sexe: Home	**Data de Naixement:** 05.05.1987	**Edat:** 23 anys.	**NIF/DNI:** 20928151Z

Adreça	C/ AMALIO GIMENO, 13 PTA 02 B	**CP**	12500
Telèfon	659891735; 964636999	**ABS**	
Procedència	VIA PÚBLICA	**Servei**	URGÈNCIES - RADIOLOGIA
Data d'ingrés	19.02.2011 14:42:20	**Data d'alta**	19.02.2011 16:11:01
Atès per	GALVEZ MORA, JESUS; MATEO GALLEGO, LUISA		

Informe d'assistència a Urgències

ANTECEDENTS

AMC: PENICIL·LINA
No HTA, no DM ni DSL

MALALTIA ACTUAL

Paciente traído en ambulancia tras sufrir accidente de trabaja. Refiere caída de tubo metálico de grandes dimensiones sobre el cuerpo quedadno atrapado y precisado ser rescatado por sus compañeros

EXPLORACIÓ FÍSICA

FC 87 bpm	FR rpm	TA s 118 mmHg	TA d 68 mmHg
Tªaxi ºC	Tªrec ºC	SAT O2 100 %	Pes Kg

CyO. NHNC: Glasgow 15
Dolor a la palpacion de sinfisis púbca con maniobras sacroiliacas dolorosas (dudosa inestabilidad)
Hematoma en cadera D con lesiones de rascado superficiales
Dolor, tumefaccion e impotencia funcional a nivel de ESD con erosiones superficiales.
ACR Tonos rítmicos sin soplos. MVC sin ruidos añadidos
Abdomen: Blando y depresible dolor a la palpacion en hipogastrio sin defensa muscular
Neurologico: PICNR, no focalidades nuerologicas
No dolor a la palpacion de espinosas vertebrales ni de parrilla costal
No se observan lesiones cutáneas en espalda, objetivando sangrado a nivel anal. Tacto rectal: rectorragia con sangre fresca en cantidad moderada, heridas contusas perianales.
EEII sin lesiones

EXPLORACIÓ COMPLEMENTÀRIA

AS; Glucosa 137, Urea y creatinina normal, GOT 218, GPT 248, Na 138, K 3,5.
Hemograma: Leucos 24879 (fórmula normal). Hto 40,9, Hb13830. Coagulacion normal
Rx portatil de torax: No imágenes de condensaciones. No signos de IC. No LOAS
Rx pelvis: No LOAS
TC DE ABDOMEN SIN/CON CONTRASTE (19.02.2011)
MOTIU: traumàtic.
TÈCNICA:
Estudi TC toracoabdominal amb contrast endovenós des de d'àpexs pulmonars a símfisi pública.
TROBALLES:
No s'observen alteracions mediastíniques.

HJ23
Hospital Joan XXIII

Carrer del Doctor Mallafrè Guasch, 4
Telf: 977 295 811
43007 Tarragona

Institut Català de la Salut

ORIGINAL

Nº Història Clínica: 14 667 346		**NºEpisodi:** 11110389	**CIP:**
Cognoms, Nom: LOPEZ GONZALEZ, VICTOR HUGO			
Sexe: Home	**Data de Naixement:** 05.05.1987	**Edat:** 23 anys.	**NIF/DNI:** 20928151Z

Informe d'assistència a Urgències

No vessament pleural.
No lesions parenquimatoses pulmonars.
Fetge de mida i morfologia conservades. Alteració difusa de la densitat del parènquima que podria correspondre amb esteatosi geogràfica hepàtica. No s'observen lesions focals.
Vesícula biliar distesa, alitiàsica. Via biliar intra i extrahepàtiques no dilatades.
Pàncrees de morfologia conservada.
Melsa homogènia no megàlica.
Glàndules suprarrenals de morfologia normal. Ronyons sense alteracions.
Nefrograma conservat, bilateral i simètric.
No s'observa líquid lliure ni col.leccions intrabdominals.
No dilatació de nanses intestinals.
No alteracions òssies secundàries a traumatisme.
CONCLUSIONS:
Estudi TC toracoabdominal sense troballes significatives.
Probable esteatosi geogràfica hepàtica.
Rx mano, brazo y antebrazo I sin lesiones oseas agudas

EVOLUCIÓ A L'ALTA

Gálvez: Paciente remitido en ambulancia tras sufrir atrapamiento por tubo metalico de grandes dimensiones y peso. A su llegada a Urgencias el paciente se encuentra hemodinamicamente estable. Refiere dolor intenso en ESD y en pelvis.
En la exploración fisica se objetiva recotrragia franca objetivandose heridas en zona perianal.
Se realiza TAC toracoabdominal que descarta lesiones a nivel de pelvis así como liquido libre intrabadominal. En las radiografias no se observan lesiones oseas agudas.
Se realiza IC con COT para valoracion de ESD y con Cirugia para valoracion de lesiones a nivel anal
Tras valoración por Cirugia se decide traslado a Quirofano para revision quirúrgica de las lesiones anales.
Durante su estancia en Urgencias el paciente se encuentra hemodinamicamente estable, con dolor controlado con analgesicos opioides

COT (Dra. Blanch): Pacient amb aplastament després que li caigués un tub metàl·lic a sobre. Mobilitat activa ESE i EEII. Pelvis estable, dolorosa a la mobilització. No signes de fractura a nivell EEII ni ESesquerra.
Tumefacció, hematomes i erosions superficials a nivell tota ESdreta. Presenta ferida inciso-contusa a nivell cubital mà dreta de 5cm, sense afectació plans profunds. ABD, flexió i extensió dit petit conservada. Ferida inciso-contusa a nivell volar IFD 2n dit mà dreta. V/N distal ok. Dèficit extensió dits i canell (M 3/5). Dificultat extensió colze dret.
Rx mà: fractura diafisial falange proximal 2n dit mà dreta
Es sutura ferides amb seda 2/0, sota anestèsia local amb Mepivacaïna, cura amb mepitel, embenat compressiu BABP. Imbirncat 2n dit.
Control evolutiu ESdreta.

DIAGNÒSTICS

924.8/2 Policontusions
879.6/2 Ferida laceracio perianal traumatica

HJ23
Hospital Joan XXIII

Carrer del Doctor Mallafrè Guasch, 4
Telf: 977 295 811
43007 Tarragona

Institut Català de la Salut

original

Nº Història Clínica: 14 667 346		**NºEpisodi:** 11110389	**CIP:**
Cognoms, Nom: LOPEZ GONZALEZ, VICTOR HUGO			
Sexe: Home	**Data de Naixement:** 05.05.1987	**Edat:** 23 anys.	**NIF/DNI:** 20928151Z

Informe d'assistència a Urgències

TRACTAMENT I RECOMANACIONS A L'ALTA

Traslado a Quirófano para revision quirurgica de las lesiones

DESTINACIÓ A L'ALTA: INGRÉS A L'HOSPITAL

CÒPIA
original

Bellvitge Hospital

Feixa Llarga, s/n 08907
L'Hospitalet de Llobregat
(Barcelona)
Telèfon: 932607500

Institut Català de la Salut

OK Normal.

Nº Història Clínica: 14 667 346		**NºEpisodi:** 11300660	**CIP:**
Cognoms, Nom: LOPEZ GONZALEZ, VICTOR HUGO			
Sexe: Home	**Data de Naixement:** 05.05.1987	**Edat:** 24 anys.	**NIF/DNI:** 20928151Z

Adreça	C/ AMALIO GIMENO, 13 PTA 02 B	**CP**	12500
Telèfon	659891735	**ABS**	
Procedència	AGUTS/PSIQUIATR	**Servei**	CIRURGIA PLÀSTICA I
Data d'ingrés	29.03.2011	**Data d'alta**	28.04.2011 15:45:19
Atès per	CALDERON VALLEJO, TANIA PATRIC		

Informe d'alta per canvi de servei

MOTIU D'INGRÉS

Paciente post op inmediato de injertos cutaneos a muslo y flanco derecho.

ANTECEDENTS

- Probable alergia a Penicilina y Betalactámicos.
- Fumador de 7-8 cigarrillos al día. Enolismo ocasional. No ADVP.
- No otros antecedentes médico quirúrgicos conocidos.
- El 19/02/11 traumatismo abdomino-pélvico por caída con atrapamiento por tubo metálico de varias toneladas. A la llegada del SEM paciente alerta, con pulso 87pm y TA 90/60. Se traslada a nuestro centro, donde llega consciente, orientado, hemodinámicamente estable. Se realiza TAc toracoabdominal que es normal, rx de torax, cervicales, pelvis, antebrazo y codo derechos que son normales, y rx de mano derecha que muestra fractura de base de falange proximal de 2º dedo. Valorada por COT, se suturan heridas inciso-contusas a nivel cubital y volar en IFD de 2o dedo de mano derecha y se coloca vendaje compresivo BADP. Posteriormente el paciente es valorado por servicio de cirugía por presentar rectorragia: abdomen blando, depresible, no doloroso. TR: no tono esfinteriano, presenta varias heridas. Se decide intervención quirúrgica exploradora, donde se observa lesión esfinteriana completa en cara posterior, por lo que se coloca taponamiento y se decide realizar colostomía de descarga. Tras la intervención el paciente queda en observación en REA, donde se transfunden 2 CCHH y 2 UPFC, se inicia tto antibiótico con metronidazol y amikacina y se monitoriza hemodinámicamente.

El 20/02/11 presenta Hb de 7.8 a epsar de transfusión, por lo que se decide realizar revisión quirúrgica, objetivándose sangrado de plexo venoso sacro, sin sangrado arterial. Se decide transfundir 1 CH y 2 UPFC. A pesar de anemización, el paciente se mantiene estable a nivel hemodinámico, sin drogas vasoactivas, con diuresis y función renal conservada, con pico de CK de 15000. Se comenta con nuestro servicio y se decide ingreso en UCIM para optimización de tratamiento y control evolutivo.

MALALTIA ACTUAL

IPaciente con antecedentres descrito es llevasado en el dia de hoy a cirugia programada bajo anestesia general de injertos cutaneos en muslo y flanco derecho, sin incidencias intraoperatorios

EXPLORACIÓ FÍSICA

FC 110 bpm	FR 23 rpm	TA s 129 mmHg	TA d 80 mmHg
Tªaxi 37.3 ºC	Tªrec ºC	SAT O2 100 %	Pes Kg

Paciente aislado por acinetobacter, palidez generalizada.
consciente, alerta, algico
ventilacion espontanea, MV conservado.
ruidos cardiacos ritmicos sin soplos, estable hemodinamicamente
abdomen con herida cubierta.

Bellvitge Hospital

Feixa Llarga, s/n 08907
L'Hospitalet de Llobregat
(Barcelona)
Telèfon: 932607500

Institut Català de la Salut

Nº Història Clínica: 14 667 346		**NºEpisodi:** 11300660	**CIP:**
Cognoms, Nom: LOPEZ GONZALEZ, VICTOR HUGO			
Sexe: Home	**Data de Naixement:** 05.05.1987	**Edat:** 24 anys.	**NIF/DNI:** 20928151Z

Informe d'alta per canvi de servei

EVOLUCIÓ CLÍNICA

Ingresa en MIV después de traslado en ambulancia. Estabilidad hemodinámica con mínimo soporte vasoconstrictor (Noradrenalina 0.4 mg/h) para mantener correcta perfusión renal. Diuresis mantenida, sin alteración de la función renal. FiO2 50% con Peep+5, placa de tórax sin infiltrados alveolares, SatO2 100%. Portador de traqueostomía percutánea. Consciente, responde a órdenes sencillas sin focalidad neurológica, bien adaptado a ventilación mecánica con perfusión contínua de Midazolam i Fentanilo.
Heridas cutáneas en 3er,4ºy 5º dedos pie izquierdo. VAC (último recambio 25/3) en muslo, glúteo y hemidambdomen derecho pendiente de revisión y curas por cirugía plástica. Anlaítica con Hb 8.5 g/L y Hto 28%. leucocitosis 15000 con tratamiento con Imipenem por HC positivos por Klebsiella y Pseudomona sensibles.

PROCEDIMENTS

89.08 Altra consulta
87.44 Radiografia rutinària de tòrax, descrita com a tal. Radiografia de tòrax NOS
87.44 Radiografia rutinària de tòrax, descrita com a tal. Radiografia de tòrax NOS
89.08 Altra consulta
87.44 Radiografia rutinària de tòrax, descrita com a tal. Radiografia de tòrax NOS
87.44 Radiografia rutinària de tòrax, descrita com a tal. Radiografia de tòrax NOS
87.44 Radiografia rutinària de tòrax, descrita com a tal. Radiografia de tòrax NOS
89.08 Altra consulta
86.60 Empelt cutani lliure, no especificat de cap altra manera
99.29 Injecció o infusió d'altra substància terapèutica o profilàctica
89.08 Altra consulta
89.08 Altra consulta
89.08 Altra consulta
89.08 Altra consulta

CONTROL

Unitat Central de Derivacions,Transport
CEX Cirurgia Plàstica,Visita sucesiva
Unitat Central de Derivacions,Transport
CEX Cirurgia Plàstica,Visita sucesiva

SERVEI ALTA: ANESTESIOLOGIA I REANIMACIO

SERVEI DESTINACIÓ:

Bellvitge Hospital

Feixa Llarga, s/n 08907
L'Hospitalet de Llobregat
(Barcelona)
Telèfon: 932607500

Institut Català de la Salut

OK original

Nº Història Clínica: 14 667 346		**NºEpisodi:** 11300660	**CIP:**
Cognoms, Nom: LOPEZ GONZALEZ, VICTOR HUGO			
Sexe: Home	**Data de Naixement:** 05.05.1987	**Edat:** 24 anys.	**NIF/DNI:** 20928151Z

Adreça	C/ AMALIO GIMENO, 13 PTA 02 B	**CP**	12500
Telèfon	659891735	**ABS**	
Procedència	AGUTS/PSIQUIATR	**Servei**	CIRURGIA PLÀSTICA I
Data d'ingrés	29.03.2011	**Data d'alta**	28.04.2011 15:45:19
Atès per	CALDERON VALLEJO, TANIA PATRIC		

Informe d'alta per canvi de servei

MOTIU D'INGRÉS

Paciente post op inmediato de injertos cutaneos a muslo y flanco derecho.

ANTECEDENTS

- Probable alergia a Penicilina y Betalactámicos.
- Fumador de 7-8 cigarrillos al día. Enolismo ocasional. No ADVP.
- No otros antecedentes médico quirúrgicos conocidos.
- El 19/02/11 traumatismo abdomino-pélvico por caída con atrapamiento por tubo metálico de varias toneladas. A la llegada del SEM paciente alerta, con pulso 87pm y TA 90/60. Se traslada a nuestro centro, donde llega consciente, orientado, hemodinámicamente estable. Se realiza TAc toracoabdominal que es normal, rx de torax, cervicales, pelvis, antebrazo y codo derechos que son normales, y rx de mano derecha que muestra fractura de base de falange proximal de 2º dedo. Valorada por COT, se suturan heridas inciso-contusas a nivel cubital y volar en IFD de 2o dedo de mano derecha y se coloca vendaje compresivo DABP. Posteriormente el paciente es valorado por servicio de cirugía por presentar rectorragia: abdomen blando, depresible, no doloroso. TR: no tono esfinteriano, presenta varias heridas. Se decide intervención quirúrgica exploradora, donde se observa lesión esfinteriana completa en cara posterior, por lo que se coloca taponamiento y se decide realizar colostomía de descarga. Tras la intervención el paciente queda en observación en REA, donde se transfunden 2 CCHH y 2 UPFC, se inicia tto antibiótico con metronidazol y amikacina y se monitoriza hemodinámicamente.

El 20/02/11 presenta Hb de 7.8 a epsar de transfusión, por lo que se decide realizar revisión quirúrgica, objetivándose sangrado de plexo venoso sacro, sin sangrado arterial. Se decide transfundir 1 CH y 2 UPFC. A pesar de anemización, el paciente se mantiene estable a nivel hemodinámico, sin drogas vasoactivas, con diuresis y función renal conservada, con pico de CK de 15000. Se comenta con nuestro servicio y se decide ingreso en UCIM para optimización de tratamiento y control evolutivo.

MALALTIA ACTUAL

!Paciente con antecedentres descrito es llevasado en el dia de hoy a cirugia programada bajo anestesia general de injertos cutaneos en muslo y flanco derecho, sin incidencias intraoperatorios

EXPLORACIÓ FÍSICA

FC 110 bpm	FR 23 rpm	TA s 129 mmHg	TA d 80 mmHg
Tªaxi 37.3 ºC	Tªrec ºC	SAT O2 100 %	Pes Kg

Paciente aislado por acinetobacter, palidez generalizada.
consciente, alerta, algico
ventilacion espontanea, MV conservado.
ruidos cardiacos ritmicos sin soplos, estable hemodinamicamente
abdomen con herida cubierta.

Bellvitge Hospital

Feixa Llarga, s/n 08907
L'Hospitalet de Llobregat
(Barcelona)
Telefon: 932607500

Institut Català de la Salut

Nº Història Clínica: 14 667 346		**NºEpisodi:** 11300660	**CIP:**
Cognoms, Nom: LOPEZ GONZALEZ, VICTOR HUGO			
Sexe: Home	**Data de Naixement:** 05.05.1987	**Edat:** 24 anys.	**NIF/DNI:** 20928151Z

Informe d'alta per canvi de servei

EVOLUCIÓ CLÍNICA

Ingresa en MIV después de traslado en ambulancia. Estabilidad hemodinámica con mínimo soporte vasoconstrictor (Noradrenalina 0.4 mg/h) para mantener correcta perfusión renal. Diuresis mantenida, sin alteración de la función renal. FiO2 50% con Peep+5, placa de tórax sin infiltrados alveolares, SatO2 100%. Portador de traqueostomía percutánea. Consciente, responde a órdenes sencillas sin focalidad neurológica, bien adaptado a ventilación mecánica con perfusión contínua de Midazolam i Fentanilo.
Heridas cutáneas en 3er,4ºy 5º dedos pie izquierdo. VAC (último recambio 25/3) en muslo, glúteo y hemidambdomen derecho pendiente de revisión y curas por cirugía plástica. Anlaítica con Hb 8.5 g/L y Hto 28%. leucocitosis 15000 con tratamiento con Imipenem por HC positivos por Klebsiella y Pseudomona sensibles.

PROCEDIMENTS

89.08 Altra consulta
87.44 Radiografia rutinària de tòrax, descrita com a tal. Radiografia de tòrax NOS
87.44 Radiografia rutinària de tòrax, descrita com a tal. Radiografia de tòrax NOS
89.08 Altra consulta
87.44 Radiografia rutinària de tòrax, descrita com a tal. Radiografia de tòrax NOS
87.44 Radiografia rutinària de tòrax, descrita com a tal. Radiografia de tòrax NOS
87.44 Radiografia rutinària de tòrax, descrita com a tal. Radiografia de tòrax NOS
89.08 Altra consulta
86.60 Empelt cutani lliure, no especificat de cap altra manera
99.29 Injecció o infusió d'altra substància terapèutica o profilàctica
89.08 Altra consulta
89.08 Altra consulta
89.08 Altra consulta
89.08 Altra consulta

CONTROL

Unitat Central de Derivacions,Transport
CEX Cirurgia Plàstica,Visita sucesiva
Unitat Central de Derivacions,Transport
CEX Cirurgia Plàstica,Visita sucesiva

SERVEI ALTA: ANESTESIOLOGIA I REANIMACIO

SERVEI DESTINACIÓ:

Bellvitge Hospital

Feixa Llarga. s/n 08907
L'Hospitalet de Llobregat
(Barcelona)
Telèfon: 932607500

Institut Català de la Salut

Nº Història Clínica: 14 667 346		**NºEpisodi:** 11300660	**CIP:**
Cognoms, Nom: LOPEZ GONZALEZ, VICTOR HUGO			
Sexe: Home	**Data de Naixement:** 05.05.1987	**Edat:** 24 anys.	**NIF/DNI:** 20928151Z

Adreça	C/ AMALIO GIMENO, 13 PTA 02 B	**CP**	12500
Telèfon	659891735	**ABS**	
Procedència	AGUTS/PSIQUIATR	**Servei**	CIRURGIA PLÀSTICA I
Data d'ingrés	29.03.2011	**Data d'alta**	10.05.2011 14:24:13
Atès per	GOMES RODRIGUES, TIAGO ANDRE; MAÑEZ MENDILUCE, RAFAEL; TRUCHERO COMA, CONSOL		

Informe d'alta d'hospitalització

MOTIU D'INGRÉS

Traslado desde el Hospital Joan XXIII para manejo multidisciplinario

ANTECEDENTS

- Probable alergia a Penicilina y Betalactámicos.
- Fumador de 7-8 cigarrillos al día. Enolismo ocasional. No ADVP.
- No otros antecedentes médico quirúrgicos conocidos.
- El 19/02/11 traumatismo abdomino-pélvico por caída con atrapamiento por tubo metálico de varias toneladas. A la llegada del SEM paciente alerta, con pulso 87pm y TA 90/60. Se traslada a nuestro centro, donde llega consciente, orientado, hemodinámicamente estable. Se realiza TAc toracoabdominal que es normal, rx de torax, cervicales, pelvis, antebrazo y codo derechos que son normales, y rx de mano derecha que muestra fractura de base de falange proximal de 2º dedo. Valorada por COT, se suturan heridas inciso-contusas a nivel cubital y volar en IFD de 2o dedo de mano derecha y se coloca vendaje compresivo BABP. Posteriormente el paciente es valorado por servicio de cirugía por presentar rectorragia: abdomen blando, depresible, no doloroso. TR: no tono esfinteriano, presenta varias heridas. Se decide intervención quirúrgica exploradora, donde se observa lesión esfinteriana completa en cara posterior, por lo que se coloca taponamiento y se decide realizar colostomía de descarga. Tras la intervención el paciente queda en observación en REA, donde se transfunden 2 CCHH y 2 UPFC, se inicia tto antibiótico con metronidazol y amikacina y se monitoriza hemodinámicamente.

El 20/02/11 presenta Hb de 7.8 a epsar de transfusión, por lo que se decide realizar revisión quirúrgica, objetivándose sangrado de plexo venoso sacro, sin sangrado arterial. Se decide transfundir 1 CH y 2 UPFC. A pesar de anemización, el paciente se mantiene estable a nivel hemodinámico, sin drogas vasoactivas, con diuresis y función renal conservada, con pico de CK de 15000. Se comenta con nuestro servicio y se decide ingreso en UCIM para optimización de tratamiento y control evolutivo.

MALALTIA ACTUAL

Paciente derivado de la UCI de HUB sube a planta para seguimiento. Paciente injertado el dia 11/04 con buena evolución inicia deambulación en planta y se reprograma para nueva IQ.

EXPLORACIÓ FÍSICA

FC 110 bpm	FR 23 rpm	TA s 129 mmHg	TA d 80 mmHg
Tªaxi 37.3 ºC	Tªrec ºC	SAT O2 100 %	Pes Kg

EVOLUCIÓ CLÍNICA

Paciente con preoperatório sin contraindicaciones, se somete a IQ el dia 28/04
realizandose Autoinjertos parciales mallados (Informes SAP)
EL intraoperatorio transcursa sin incidencias y el posoperatorio
inmediato es adecuado por lo que sube a planta.
En planta permanece hemodinamicamente estable, inicia deambulación y

Bellvitge Hospital

Feixa Llarga, s/n 08907
L'Hospitalet de Llobregat
(Barcelona)
Telèfon: 932607500

Institut Català de la Salut

Nº Història Clínica: 14 667 346		**NºEpisodi:** 11300660	**CIP:**
Cognoms, Nom: LOPEZ GONZALEZ, VICTOR HUGO			
Sexe: Home	**Data de Naixement:** 05.05.1987	**Edat:** 24 anys.	**NIF/DNI:** 20928151Z

Informe d'alta d'hospitalització

tolera dieta oral por lo que se decide alta.

DIAGNÒSTICS

PDS 20% SCT

PROCEDIMENTS

Autoinjertos mallados

TRACTAMENT I RECOMANACIONS A L'ALTA

Seguir con tratamiento habitual.
Reposo relativo
Cura de herida con agua, jabón y secado frio.
Cura de zona laterla con iruxol + askina, resto de chispas con askina .
Evitar la exposición solar sobre heridas.
Ibuprofeno 600mg 1 comp cada 8h
Paracetamol 1gr cada 6h alterno cada 4 con ibuprofeno
Pantoprazol 40mg 1 comp cada 24h
Augmentine 875mg 1 compc ada 8h durante 7 dias

CONTROL

Acudir a CCEE CPL Agenda Residentes según citación.
Acudir a CCEE CGD según citación.

DESTINACIÓ A L'ALTA: A DOMICILI

Bellvitge Hospital
Servei de Cirurgia Plàstica i Reparadora

Bellvitge Hospital

Feixa Llarga, s/n 08907
L'Hospitalet de Llobregat
(Barcelona)
Telèfon: 932607500

Institut Català de la Salut

Nº Història Clínica: 14 667 346		**NºEpisodi:** 11300660	**CIP:**
Cognoms, Nom: LOPEZ GONZALEZ, VICTOR HUGO			
Sexe: Home	**Data de Naixement:** 05.05.1987	**Edat:** 24 anys.	**NIF/DNI:** 20928151Z

Adreça	C/ AMALIO GIMENO, 13 PTA 02 B	**CP**	12500
Telèfon	659891735	**ABS**	
Procedència	AGUTS/PSIQUIATR	**Servei**	CIRURGIA PLÀSTICA I
Data d'ingrés	29.03.2011	**Data d'alta**	10.05.2011 14:24:13
Atès per	GOMES RODRIGUES, TIAGO ANDRE; MAÑEZ MENDILUCE, RAFAEL; TRUCHERO COMA, CONSOL		

Informe d'alta d'hospitalització

MOTIU D'INGRÉS

Traslado desde el Hospital Joan XXIII para manejo multidisciplinario

ANTECEDENTS

- Probable alergia a Penicilina y Betalactámicos.
- Fumador de 7-8 cigarrillos al día. Enolismo ocasional. No ADVP.
- No otros antecedentes médico quirúrgicos conocidos.
- El 19/02/11 traumatismo abdomino-pélvico por caída con atrapamiento por tubo metálico de varias toneladas. A la llegada del SEM paciente alerta, con pulso 87pm y TA 90/60. Se traslada a nuestro centro, donde llega consciente, orientado, hemodinámicamente estable. Se realiza TAc toracoabdominal que es normal, rx de torax, cervicales, pelvis, antebrazo y codo derechos que son normales, y rx de mano derecha que muestra fractura de base de falange proximal de 2º dedo. Valorada por COT, se suturan heridas inciso-contusas a nivel cubital y volar en IFD de 2o dedo de mano derecha y se coloca vendaje compresivo BABP. Posteriormente el paciente es valorado por servicio de cirugía por presentar rectorragia: abdomen blando, depresible, no doloroso. TR: no tono esfinteriano, presenta varias heridas. Se decide intervención quirúrgica exploradora, donde se observa lesión esfinteriana completa en cara posterior, por lo que se coloca taponamiento y se decide realizar colostomía de descarga. Tras la intervención el paciente queda en observación en REA, donde se transfunden 2 CCHH y 2 UPFC, se inicia tto antibiótico con metronidazol y amikacina y se monitoriza hemodinámicamente.

El 20/02/11 presenta Hb de 7.8 a epsar de transfusión, por lo que se decide realizar revisión quirúrgica, objetivándose sangrado de plexo venoso sacro, sin sangrado arterial. Se decide transfundir 1 CH y 2 UPFC. A pesar de anemización, el paciente se mantiene estable a nivel hemodinámico, sin drogas vasoactivas, con diuresis y función renal conservada, con pico de CK de 15000. Se comenta con nuestro servicio y se decide ingreso en UCIM para optimización de tratamiento y control evolutivo.

MALALTIA ACTUAL

Paciente derivado de la UCI de HUB sube a planta para seguimiento. Paciente injertado el dia 11/04 con buena evolución inicia deambulación en planta y se reprograma para nueva IQ.

EXPLORACIÓ FÍSICA

FC 110 bpm	FR 23 rpm	TA s 129 mmHg	TA d 80 mmHg
Tªaxi 37.3 ºC	Tªrec ºC	SAT O2 100 %	Pes Kg

EVOLUCIÓ CLÍNICA

Paciente con preoperatório sin contraindicaciones, se somete a IQ el dia 28/04
realizandose Autoinjertos parciales mallados (Informes SAP)
EL intraoperatorio transcursa sin incidencias y el posoperatorio
inmediato es adecuado por lo que sube a planta.
En planta permanece hemodinamicamente estable, inicia deambulación y

Bellvitge Hospital

Feixa Llarga, s/n 08907
L'Hospitalet de Llobregat
(Barcelona)
Telèfon: 932607500

Institut Català de la Salut

Nº Història Clínica: 14 667 346		**NºEpisodi:** 11300660	**CIP:**
Cognoms, Nom: LOPEZ GONZALEZ, VICTOR HUGO			
Sexe: Home	**Data de Naixement:** 05.05.1987	**Edat:** 24 anys.	**NIF/DNI:** 20928151Z

Informe d'alta d'hospitalització

tolera dieta oral por lo que se decide alta.

DIAGNÒSTICS

PDS 20% SCT

PROCEDIMENTS

Autoinjertos mallados

TRACTAMENT I RECOMANACIONS A L'ALTA

Seguir con tratamiento habitual.
Reposo relativo
Cura de herida con agua, jabón y secado frio.
Cura de zona laterla con iruxol + askina, resto de chispas con askina .
Evitar la exposición solar sobre heridas.
Ibuprofeno 600mg 1 comp cada 8h
Paracetamol 1gr cada 8h alterno cada 4 con ibuprofeno
Pantoprazol 40mg 1 comp cada 24h
Augmentine 875mg 1 compc ada 8h durante 7 dias

CONTROL

Acudir a CCEE CPL Agenda Residentes según citación.
Acudir a CCEE CGD según citación.

DESTINACIÓ A L'ALTA: A DOMICILI

Bellvitge Hospital
Servei de Cirurgia Plàstica i Reparadora

GOBIERNO DE ESPAÑA
MINISTERIO DE EMPLEO Y SEGURIDAD SOCIAL

INSTITUT NACIONAL DE LA SEGURETAT SOCIAL
DIRECCIÓ PROVINCIAL DE BARCELONA
Centre d'Atenció i Informació

INSTITUTO NACIONAL DE LA SEGURIDAD SOCIAL
DIRECCIÓN PROVINCIAL BARCELONA
Centro de Atención e Información

INSS - BARCELONA
Incapacidad.- AT-EP
SALIDA INSS-BAR Nº
201209000104006 15/03/2012

Sección: Incapacidad.- AT-EP
Inic.:
Ref.: TR0220-TR0172-0-2012/514.289-03

VICTOR HUGO LOPEZ GONZALEZ
AV/ MARE DE DEU DE BELLVITGE, nº 12, Pis. 8, Pta
08907 L´HOSPITALET DE LLOBREGAT

6.10

CD0800244062012000001758

Trabajador/Trabajadora: Victor Hugo Lopez Gonzalez.

Barcelona, 15/03/2012.

La directora provincial del Instituto Nacional de Seguridad Social, en relación con el expediente instruido a nombre de Victor Hugo Lopez Gonzalez, y en el que también son partes interesadas la empresa MANTENIM.VALENCIANO IND.Y SOLD.ALVAR,S.L. y la mutua ACTIVA MUTUA 2008, y a la vista de la propuesta formulada por la Comisión de Evaluación de Incapacidades (CEI), dicta la siguiente resolución:

HECHOS

1. El 10/02/2012 se recibió un escrito de inicio de actuaciones formulado por la mutua que fue comunicado a las partes interesadas.
2. Victor Hugo Lopez Gonzalez, con fecha de nacimiento 05/05/1987, documento de identidad 0020928151 tiene el número de afiliación a la Seguridad Social 121020666334 y está en situación de alta.
3. Sufrió un accidente de trabajo el día 19/02/2011.
4. La empresa tiene concertado el riesgo derivado de accidente de trabajo con la Mutua mencionada y no existe informe de que se encuentre al descubierto en el pago de cuotas.
5. Las prestaciones de la Seguridad Social derivadas del accidente de trabajo están incrementadas a cargo de MANTENIM.VALENCIANO IND.Y SOLD.ALVAR,S.L., VASCO, S.A. y UTE MUELLE DE QUÍMICA, porque por resolución del Instituto Nacional de la Seguridad Social se ha declarado la existencia de responsabilidad empresarial por falta de medidas de seguridad.
6. Su profesión habitual es la de SOLDADOR.
7. La base reguladora de la prestación es de 37.839,60 €.
8. El 28/12/2011 se le extendió el alta con propuesta de secuelas definitivas.
9. Según el dictamen médico emitido el 01/02/2012 por el Institut Català d'Avaluacions Mèdiques i Sanitàries, presenta las lesiones siguientes:
   POLITRAUMATISME GREU ABDOMINO-PELVIC. LESIO COMPLETA D´ESFINTER ANAL. FX2ºDIT MA DRETA.FASCITIS NECROTIZANT AMPLA DE CUIXA Y COSTAT DRET. FRACAS RESPIRATORI I RENAL... AMB SEQUELES DE DESTRUCCIO D´ESFINTERS PORTADOR DE COLOSTOMIA. DESTRUCCIO DE MASSA MUSCULAR DE REGIO DRETA TORACICA ABDOMINAL, GLUTEA Y CUIXA QUE LIMITA SEDESTACIO I DEAMBULACIO.

FUNDAMENTOS LEGALES

1. Las lesiones descritas se estiman derivadas de accidente de trabajo, y constituyen una incapacidad permanente en grado de absoluta para todo trabajo, de acuerdo con los artículos 136 y 137 del texto refundido de la Ley general de la Seguridad Social (LGSS) (BOE de 29/6/1994), modificada por la Ley 42/1994 (BOE de 31/12/1994), por la Ley 24/1997 (BOE de 16/7/1997) y por la Ley 40/2007 (BOE de 5/12/2007).

...../.....

2. El grado de incapacidad permanente que presenta le da derecho a percibir una pensión mensual equivalente al 100% de la base reguladora, según lo dispuesto en el artículo 139 del texto refundido de la LGSS.
3. Artículos 115, 124 y siguientes, 136 y siguientes y 138 del texto refundido de la LGSS; Real Decreto 1995/1978 de 12 de mayo y Orden de 9/5/1962 y Orden de 8/4/1964.
4. Real decreto ley 20/2011, de 30 de diciembre (BOE de 31/12/2011), que establece las cuantías mínimas de pensión para el año 2012.

RESOLUCIÓN

Resuelvo:

1. Declarar a Victor Hugo Lopez Gonzalez en situación de incapacidad permanente en grado de absoluta, derivada de accidente de trabajo, con efectos desde el 28/12/2011 y el derecho a percibir una pensión mensual que, asciende a 2.943,37 €, más las revalorizaciones de pensión a que haya lugar, pensión que se percibirá desde 29/12/2011, y de cuyo pago es responsable ACTIVA MUTUA 2008, con las responsabilidades legales del Instituto Nacional de la Seguridad Social y de la Tesorería General de la Seguridad Social.
2. Declarar asimismo, que el importe de la pensión, incrementado al de todas las revalorizaciones procedentes hasta la fecha de la presente resolución, asciende a 2.943,37 €, salvo concurrencia de pensiones.
3. Declarar que se podrá instar la revisión por agravación o mejoría a partir de 02/2014.

Si no está de acuerdo con la resolución adoptada, puede presentar reclamación previa a la vía jurisdiccional ante esta Dirección Provincial, en el plazo de treinta días desde la recepción de esta notificación, según establece el artículo 71 de la Ley 36/2011, de 10 de octubre, reguladora de la jurisdicción social (BOE de 11/10/2011).

La directora provincial

P.A. de firma (Acuerdo de 16/4/2007, BOP de 23/4/2007)

El secretario provincial

F. Javier Codera Vistuer

MINISTERIO
DE EMPLEO Y
SEGURIDAD SOCIAL

INSTITUT NACIONAL DE LA
SEGURETAT
SOCIAL
DIRECCIÓ PROVINCIAL
DE BARCELONA
Centre d'Atenció
i Informació

INSTITUTO NACIONAL DE LA
SEGURIDAD
SOCIAL
DIRECCIÓN PROVINCIAL
BARCELONA
Centro de Atención
e Información

Victor Hugo Lopez Gonzalez

0020928151

0-2012/514.289-03 27/02/2012

DADES DE LA PENSIÓ D'INCAPACITAT PERMANENT
DATOS DE LA PENSIÓN DE INCAPACIDAD PERMANENTE

IMPORT MENSUAL/*IMPORTE MENSUAL*	
Base reguladora/ *Base reguladora:*	3153,30 €
Percentatge/*Porcentaje:*	100
Pensió inicial/*Pensión inicial:*	3153,30 €
Import líquid/*Importe líquido:*	2943,37 €

PRIMER PAGAMENT/ *PRIMER PAGO*	
Període/*Periodo:*	29/12/2011 a 29/02/2012
Abonaments/ *Abonos:*	6168,76 €
Descomptes/*Descuentos:*	
Incapacidad temporal / *Incapacidad temporal*	2578,22 €
Import líquid/*Importe líquido:*	3590,54 €

ENTITAT FINANCERA/*ENTIDAD FINANCIERA*
BANCO SANTANDER CENTRAL HISPANO
Sucursal/*Sucursal:* 1984
Podreu cobrar la pensió el primer dia hàbil de cada mes en la forma de pagament escollida./ *Podrá cobrar la pensión el primer día hábil de cada mes en la forma de pago elegida.*

08;12;00514289;111;020928151Z;01;001;81020

MINISTERIO
DE EMPLEO Y
SEGURIDAD SOCIAL

INSTITUT NACIONAL DE LA
SEGURETAT
SOCIAL
DIRECCIÓ PROVINCIAL
DE BARCELONA
Centre d'Atenció
i Informació

INSTITUTO NACIONAL DE LA
SEGURIDAD
SOCIAL
DIRECCIÓN PROVINCIAL
BARCELONA
Centro de Atención
e Información

DOCUMENT ACREDITATIU DEL DRET A L'ASSISTÈNCIA SANITÀRIA
DOCUMENTO ACREDITATIVO DEL DERECHO A LA ASISTENCIA SANITARIA

TITULAR DEL DRET/*TITULAR DEL DERECHO*

Primer Cognom */Primer apellido:* LOPEZ — Segon cognom */Segundo apellido:* GONZALEZ

Nom */Nombre:* VICTOR HUGO — DNI/NIE: 1-0020928151-Z — NSS: 121020666334

Domicili */Domicilio:* AV/ MARE DE DEU DE BELLVITGE, nº 12, Pis. 8, Pta. 1

Localitat */Localidad:* L´HOSPITALET DE LLOBREGAT — Província/*Provincia:* BARCELONA

PENSIONISTA D'INCAPACITAT PERMANENT /*PENSIONISTA DE INCAPACIDAD PERMANENTE*

Aquest document acredita el dret a rebre assistència sanitària exclusivament a vós com a pensionista. L'heu de presentar en el vostre centre de salut per actualitzar o obtenir la targeta d'assistència sanitària corresponent.

Este documento acredita el derecho a obtener asistencia sanitaria exclusivamente para usted como pensionista. Debe presentarlo en su centro de salud para actualizar u obtener la tarjeta de asistencia sanitaria correspondiente.

Si conviuen amb vós i a càrrec vostre altres familiars o assimilats que reuneixin els requisits per considerar-los com a beneficiaris d'assistència sanitària, heu de sol·licitar la seva inclusió en el centre d'atencio i informació de la Seguretat Social (CAISS) més proper al vostre domicili i aportar la documentació que calgui per acreditar-ho.

En el supuesto de que convivan con usted y a su cargo otros familiares o asimilados que reunan los requisitos para considerarlos como beneficiarios de asistencia sanitaria, debe solicitar su incorporación en el centro de atención e información de la Seguridad Social (CAISS) más cercano a su domicilio, aportando la documentación necesaria para acreditarlo.

La directora provincial
P.d. de firma (Acuerdo de 16/4/2007, BOP de 24/4/2007)
La subdirectora de Incapacidad Permanente

Desamparados Sáiz Ortiz

0-2012/514.289-03 - 09/03/2012

Sant Antoni Mª Claret, 5-11

GOVERN D'ESPANYA

MINISTERI DE TREBALL I IMMIGRACIÓ

SECRETARIA D'ESTAT DE LA SEGURETAT SOCIAL

INSTITUT NACIONAL DE LA SEGURETAT SOCIAL

Benvolgut senyor/ Benvolguda senyora:

Amb aquesta carta us envio la resolució administrativa per la qual l'Institut Nacional de la Seguretat Social (INSS) us reconeix el dret a una pensió del sistema de la Seguretat Social. En aquest moment entreu a formar part del col·lectiu de pensionistes i heu de saber que:

- El primer dia hàbil de cada mes us abonarem la pensió en l'entitat financera que heu escollit.

- Al començament de cada any revalorarem la vostra pensió segons l'índex de preus al consum (IPC) previst per a aquell any, i us enviarem una carta al vostre domicili per informar-vos sobre l'actualització de l'import.

- També cada any, enviarem al vostre domicili el certificat dels imports econòmics meritats i de les quantitats que us han estat retingudes, si és el cas, a compte de l'impost sobre la renda de les persones físiques (IRPF). D'aquesta manera, volem facilitar-vos la declaració de la renda, si és que esteu obligat a fer-la.

Us enviem també un exemplar de la ***Guia del pensionista***, on trobareu informació detallada sobre els nostres serveis, els vostres drets i obligacions com a pensionista, així com els centres d'atenció a què us podeu dirigir, presencialment o telefònicament. A més, hi ha altres informacions relacionades amb l'assistència sanitària i els serveis socials que, tot i no ser competència de l'INSS, considerem que us poden ser útils.

També hi incorporem un ***qüestionari d'avaluació*** que és molt important per saber la vostra opinió sobre la qualitat dels serveis que us hem prestat des que vàreu presentar la sol·licitud del vostre expedient. Us agrairem que el contesteu i l'envieu en el sobre de franqueig gratuït que també us trametem. Amb la vostra opinió i suggeriments, podem millorar la nostra feina.

Finalment, us comunico que disposem de més de 400 centres d'atenció i informació distribuïts en tot l'Estat per atendre-us personalment, però si no voleu desplaçar-vos o teniu dificultats per fer-ho, podeu ser atès per correu, per telèfon o a través de la bústia de consultes d'Internet.

Aprofito aquesta oportunitat per reiterar-vos que estem a la vostra disposició i us saludo cordialment.

2011

José Antonio Panizo Robles
Director General

GOBIERNO DE ESPAÑA

MINISTERIO DE TRABAJO E INMIGRACIÓN

SECRETARÍA DE ESTADO DE LA SEGURIDAD SOCIAL

INSTITUTO NACIONAL DE LA SEGURIDAD SOCIAL

Estimado señor/ Estimada señora:

Con esta carta le envío la resolución administrativa por la que el Instituto Nacional de la Seguridad Social (INSS) le reconoce el derecho a una pensión del sistema de la Seguridad Social. En este momento usted entra a formar parte del colectivo de pensionistas y conviene que sepa:

- El primer día hábil de cada mes le abonaremos la pensión en la entidad financiera que usted haya elegido.

- Al comienzo de cada año revalorizaremos su pensión según el índice de precios al consumo (IPC) previsto para ese año y le enviaremos una carta a su domicilio para informarle de la actualización de su cuantía.

- También cada año, enviaremos a su domicilio el certificado de los importes económicos devengados así como de las cantidades que, en su caso, le hayan sido retenidas a cuenta del impuesto sobre la renta de las personas físicas (IRPF). De esta manera, queremos facilitarle la declaración de la renta, si es que estuviera obligado a hacerla.

Asimismo, le acompañamos un ejemplar de la ***Guía del pensionista***, en la que encontrará información detallada sobre nuestros servicios, sus derechos y obligaciones como pensionista, así como los centros de atención a los que puede dirigirse, presencial o telefónicamente. Además, hallará otras informaciones relacionadas con la asistencia sanitaria y los servicios sociales que, aunque no son competencia del INSS, consideramos que pueden serle útiles.

También incorporamos un ***cuestionario de evaluación,*** muy importante para conocer su opinión sobre la calidad de los servicios que le hemos prestado desde que presentó la solicitud de su expediente. Le agradeceríamos que lo contestara y lo enviara en el sobre de franqueo gratuito adjunto. Con su opinión y sugerencias, podemos mejorar nuestro trabajo.

Por último, le comunico que disponemos de más de 400 centros de atención e información distribuidos en todo el Estado para atenderle personalmente, pero si no desea desplazarse o tiene dificultades para hacerlo, puede ser atendido por correo, por teléfono o a través del buzón de consultas de Internet.

Aprovecho esta oportunidad para reiterarle que estamos a su disposición y le saludo cordialmente.

2011

José Antonio Panizo Robles
Director General

activa mutua 2008

Adjuntamos pantalla del SIL y hoja de cálculo de la base reguladora por negarse la Empresa a emitir el Certificado Patronal de Salarios:

PAG:01/01

N.A.F.: 121020666334 D.N.I./ N.I.E.: 20928151Z
NOMBRE Y APELLIDOS: LOPEZ GONZALEZ VICTOR HUGO
FECHA DEL PERIODO CESANTE..: 03/2011

PERIODO	BASE EUR
ENERO 2011	1415,57
FEBRERO 2011	2955,72

BASE REGULADORA

Accidentado	D.N.I./N.I.E	Núm. Afiliación a la S.S.
LOPEZ GONZALEZ, VICTOR HUGO	20928151Z	12 1020666334

BASES DE COTIZACION

De 16/01/2011 a 19/02/2011

Mes	año	Base de Cotización Accid. Trabajo / Contingencias Profesionales (A)	DIAS cotizados
1	2011	1415,57	14
2	2011	2005,64	19

Total A 3421,21 Total dias 33

3421,21 / 33

103,66x365=37.839,55:12=

BASE REGULADORA	
3.153,29	€

activa mutua 2008
M.A.T.M.P.S.S. núm. 3

C/ Pin i Soler 12-14 - 43002 TARRAGONA
T. 977 233 012 - F. 977 233 953
www.activamutua.es
info@activamutua.es

GOBIERNO DE ESPAÑA
MINISTERIO DE EMPLEO Y SEGURIDAD SOCIAL

INSTITUT NACIONAL DE LA SEGURETAT SOCIAL
DIRECCIÓ PROVINCIAL DE BARCELONA
Centre d'Atenció i Informació

INSTITUTO NACIONAL DE LA SEGURIDAD SOCIAL
DIRECCIÓN PROVINCIAL BARCELONA
Centro de Atención e Información

INSS - BARCELONA
Incapacidad.- AT-EP
SALIDA INSS-BAR Nº
201209000104006 15/03/2012

Sección: Incapacidad.- AT-EP
Inic.:
Ref.: TR0220-TR0172-0-2012/514.289-03

VICTOR HUGO LOPEZ GONZALEZ
AV/ MARE DE DEU DE BELLVITGE, nº 12, Pis. 8, Pta
08907 L´HOSPITALET DE LLOBREGAT

6.10

CD0800244062012000001758

Trabajador/Trabajadora: Victor Hugo Lopez Gonzalez.

Barcelona, 15/03/2012.

La directora provincial del Instituto Nacional de Seguridad Social, en relación con el expediente instruido a nombre de Victor Hugo Lopez Gonzalez, y en el que también son partes interesadas la empresa MANTENIM.VALENCIANO IND.Y SOLD.ALVAR,S.L. y la mutua ACTIVA MUTUA 2008, y a la vista de la propuesta formulada por la Comisión de Evaluación de Incapacidades (CEI), dicta la siguiente resolución:

HECHOS

1. El 10/02/2012 se recibió un escrito de inicio de actuaciones formulado por la mutua que fue comunicado a las partes interesadas.
2. Victor Hugo Lopez Gonzalez, con fecha de nacimiento 05/05/1987, documento de identidad 0020928151 tiene el número de afiliación a la Seguridad Social 121020666334 y está en situación de alta.
3. Sufrió un accidente de trabajo el día 19/02/2011.
4. La empresa tiene concertado el riesgo derivado de accidente de trabajo con la Mutua mencionada y no existe informe de que se encuentre al descubierto en el pago de cuotas.
5. Las prestaciones de la Seguridad Social derivadas del accidente de trabajo están incrementadas a cargo de MANTENIM.VALENCIANO IND.Y SOLD.ALVAR,S.L., VASCO, S.A. y UTE MUELLE DE QUÍMICA, porque por resolución del Instituto Nacional de la Seguridad Social se ha declarado la existencia de responsabilidad empresarial por falta de medidas de seguridad.
6. Su profesión habitual es la de SOLDADOR.
7. La base reguladora de la prestación es de 37.839,60 €.
8. El 28/12/2011 se le extendió el alta con propuesta de secuelas definitivas.
9. Según el dictamen médico emitido el 01/02/2012 por el Institut Català d'Avaluacions Mèdiques i Sanitàries, presenta las lesiones siguientes:
   POLITRAUMATISME GREU ABDOMINO-PELVIC. LESIO COMPLETA D´ESFINTER ANAL. FX2ºDIT MA DRETA.FASCITIS NECROTIZANT AMPLA DE CUIXA Y COSTAT DRET. FRACAS RESPIRATORI I RENAL... AMB SEQUELES DE DESTRUCCIO D´ESFINTERS PORTADOR DE COLOSTOMIA. DESTRUCCIO DE MASSA MUSCULAR DE REGIO DRETA TORACICA ABDOMINAL, GLUTEA Y CUIXA QUE LIMITA SEDESTACIO I DEAMBULACIO.

FUNDAMENTOS LEGALES

1. Las lesiones descritas se estiman derivadas de accidente de trabajo, y constituyen una incapacidad permanente en grado de absoluta para todo trabajo, de acuerdo con los artículos 136 y 137 del texto refundido de la Ley general de la Seguridad Social (LGSS) (BOE de 29/6/1994), modificada por la Ley 42/1994 (BOE de 31/12/1994), por la Ley 24/1997 (BOE de 16/7/1997) y por la Ley 40/2007 (BOE de 5/12/2007).

...../.....

08;12;00514289;111;020928151Z;01;001;81390

2. El grado de incapacidad permanente que presenta le da derecho a percibir una pensión mensual equivalente al 100% de la base reguladora, según lo dispuesto en el artículo 139 del texto refundido de la LGSS.
3. Artículos 115, 124 y siguientes, 136 y siguientes y 138 del texto refundido de la LGSS; Real Decreto 1995/1978 de 12 de mayo y Orden de 9/5/1962 y Orden de 8/4/1964.
4. Real decreto ley 20/2011, de 30 de diciembre (BOE de 31/12/2011), que establece las cuantías mínimas de pensión para el año 2012.

RESOLUCIÓN

Resuelvo:

1. Declarar a Victor Hugo Lopez Gonzalez en situación de incapacidad permanente en grado de absoluta, derivada de accidente de trabajo, con efectos desde el 28/12/2011 y el derecho a percibir una pensión mensual que, asciende a 2.943,37 €, más las revalorizaciones de pensión a que haya lugar, pensión que se percibirá desde 29/12/2011, y de cuyo pago es responsable ACTIVA MUTUA 2008, con las responsabilidades legales del Instituto Nacional de la Seguridad Social y de la Tesorería General de la Seguridad Social.
2. Declarar asimismo, que el importe de la pensión, incrementado al de todas las revalorizaciones procedentes hasta la fecha de la presente resolución, asciende a 2.943,37 €, salvo concurrencia de pensiones.
3. Declarar que se podrá instar la revisión por agravación o mejoría a partir de 02/2014.

Si no está de acuerdo con la resolución adoptada, puede presentar reclamación previa a la vía jurisdiccional ante esta Dirección Provincial, en el plazo de treinta días desde la recepción de esta notificación, según establece el artículo 71 de la Ley 36/2011, de 10 de octubre, reguladora de la jurisdicción social (BOE de 11/10/2011).

La directora provincial

P.A. de firma (Acuerdo de 16-4-2007, BOE de 24-4-2007)

El secretario provincial

F. Javier Codera Vistner

activa mutua 2008

Adjuntamos pantalla del SIL y hoja de cálculo de la base reguladora por negarse la Empresa a emitir el Certificado Patronal de Salarios:

PAG:01/01

N.A.P.: 121020666334 D.N.I./ N.I.E.: 020928151Z
NOMBRE Y APELLIDOS: LOPEZ GONZALEZ VICTOR HUGO
FECHA DEL PERIODO CONSULTA...: 03/2011

PERIODO	BASE MAR
ENERO 2011	1415,57
FEBRERO 2011	2055,72

BASE REGULADORA

Accidentado	D.N.I./N.I.E	Núm. Afiliación a la S.S.
LOPEZ GONZALEZ, VICTOR HUGO	20928151Z	12 1020666334

BASES DE COTIZACION

De 18/01/2011 a 19/02/2011

Mes	año	Base de Cotización Accid. Trabajo / Contingencias Profesionales	DIAS cotizados
1	2011	1415,57	14
2	2011	2005,64	19

Total A 3421,21 Total dias 33

$\frac{3421,21}{33}$ 103,68x365=37.839,55:12=

BASE REGULADORA	
3.153,29	€

activa mutua 2008
M.A.T.M.P.S.S. núm. 3

GOBIERNO DE ESPAÑA

MINISTERIO DE TRABAJO E INMIGRACIÓN

SECRETARÍA DE ESTADO DE LA SEGURIDAD SOCIAL

INSTITUTO NACIONAL DE LA SEGURIDAD SOCIAL

Estimado señor/ Estimada señora:

Con esta carta le envío la resolución administrativa por la que el Instituto Nacional de la Seguridad Social (INSS) le reconoce el derecho a una pensión del sistema de la Seguridad Social. En este momento usted entra a formar parte del colectivo de pensionistas y conviene que sepa:

- El primer día hábil de cada mes le abonaremos la pensión en la entidad financiera que usted haya elegido.

- Al comienzo de cada año revalorizaremos su pensión según el índice de precios al consumo (IPC) previsto para ese año y le enviaremos una carta a su domicilio para informarle de la actualización de su cuantía.

- También cada año, enviaremos a su domicilio el certificado de los importes económicos devengados así como de las cantidades que, en su caso, le hayan sido retenidas a cuenta del impuesto sobre la renta de las personas físicas (IRPF). De esta manera, queremos facilitarle la declaración de la renta, si es que estuviera obligado a hacerla.

Asimismo, le acompañamos un ejemplar de la ***Guía del pensionista***, en la que encontrará información detallada sobre nuestros servicios, sus derechos y obligaciones como pensionista, así como los centros de atención a los que puede dirigirse, presencial o telefónicamente. Además, hallará otras informaciones relacionadas con la asistencia sanitaria y los servicios sociales que, aunque no son competencia del INSS, consideramos que pueden serle útiles.

También incorporamos un ***cuestionario de evaluación,*** muy importante para conocer su opinión sobre la calidad de los servicios que le hemos prestado desde que presentó la solicitud de su expediente. Le agradeceríamos que lo contestara y lo enviara en el sobre de franqueo gratuito adjunto. Con su opinión y sugerencias, podemos mejorar nuestro trabajo.

Por último, le comunico que disponemos de más de 400 centros de atención e información distribuidos en todo el Estado para atenderle personalmente, pero si no desea desplazarse o tiene dificultades para hacerlo, puede ser atendido por correo, por teléfono o a través del buzón de consultas de Internet.

Aprovecho esta oportunidad para reiterarle que estamos a su disposición y le saludo cordialmente.

2011

José Antonio Panizo Robles
Director General

GOVERN D'ESPANYA

MINISTERI DE TREBALL I IMMIGRACIÓ

SECRETARIA D'ESTAT DE LA SEGURETAT SOCIAL

INSTITUT NACIONAL DE LA SEGURETAT SOCIAL

Benvolgut senyor/ Benvolguda senyora:

Amb aquesta carta us envio la resolució administrativa per la qual l'Institut Nacional de la Seguretat Social (INSS) us reconeix el dret a una pensió del sistema de la Seguretat Social. En aquest moment entreu a formar part del col·lectiu de pensionistes i heu de saber que:

- El primer dia hàbil de cada mes us abonarem la pensió en l'entitat financera que heu escollit.

- Al començament de cada any revalorarem la vostra pensió segons l'índex de preus al consum (IPC) previst per a aquell any, i us enviarem una carta al vostre domicili per informar-vos sobre l'actualització de l'import.

- També cada any, enviarem al vostre domicili el certificat dels imports econòmics meritats i de les quantitats que us han estat retingudes, si és el cas, a compte de l'impost sobre la renda de les persones físiques (IRPF). D'aquesta manera, volem facilitar-vos la declaració de la renda, si és que esteu obligat a fer-la.

Us enviem també un exemplar de la ***Guia del pensionista***, on trobareu informació detallada sobre els nostres serveis, els vostres drets i obligacions com a pensionista, així com els centres d'atenció a què us podeu dirigir, presencialment o telefònicament. A més, hi ha altres informacions relacionades amb l'assistència sanitària i els serveis socials que, tot i no ser competència de l'INSS, considerem que us poden ser útils.

També hi incorporem un ***qüestionari d'avaluació*** que és molt important per saber la vostra opinió sobre la qualitat dels serveis que us hem prestat des que vàreu presentar la sol·licitud del vostre expedient. Us agrairem que el contesteu i l'envieu en el sobre de franqueig gratuït que també us trametem. Amb la vostra opinió i suggeriments, podem millorar la nostra feina.

Finalment, us comunico que disposem de més de 400 centres d'atenció i informació distribuïts en tot l'Estat per atendre-us personalment, però si no voleu desplaçar-vos o teniu dificultats per fer-ho, podeu ser atès per correu, per telèfon o a través de la bústia de consultes d'Internet.

Aprofito aquesta oportunitat per reiterar-vos que estem a la vostra disposició i us saludo cordialment.

2011

José Antonio Panizo Robles
Director General

MINISTERIO
DE EMPLEO Y
SEGURIDAD SOCIAL

INSTITUT NACIONAL DE LA SEGURETAT SOCIAL
DIRECCIÓ PROVINCIAL DE BARCELONA
Centre d'Atenció i Informació

INSTITUTO NACIONAL DE LA SEGURIDAD SOCIAL
DIRECCIÓN PROVINCIAL BARCELONA
Centro de Atención e Información

DOCUMENT ACREDITATIU DEL DRET A L'ASSISTÈNCIA SANITÀRIA
DOCUMENTO ACREDITATIVO DEL DERECHO A LA ASISTENCIA SANITARIA

TITULAR DEL DRET/*TITULAR DEL DERECHO*

Primer Cognom */Primer apellido:* LOPEZ — Segon cognom */Segundo apellido:* GONZALEZ

Nom */Nombre:* VICTOR HUGO — DNI/NIE: 1-0020928151-Z — NSS: 121020666334

Domicili */Domicilio:* AV/ MARE DE DEU DE BELLVITGE, nº 12, Pis. 8, Pta. 1

Localitat */Localidad:* L'HOSPITALET DE LLOBREGAT — Província/*Provincia:* BARCELONA

PENSIONISTA D'INCAPACITAT PERMANENT /*PENSIONISTA DE INCAPACIDAD PERMANENTE*

Aquest document acredita el dret a rebre assistència sanitària exclusivament a vós com a pensionista. L'heu de presentar en el vostre centre de salut per actualitzar o obtenir la targeta d'assistència sanitària corresponent.

Este documento acredita el derecho a obtener asistencia sanitaria exclusivamente para usted como pensionista. Debe presentarlo en su centro de salud para actualizar u obtener la tarjeta de asistencia sanitaria correspondiente.

Si conviuen amb vós i a càrrec vostre altres familiars o assimilats que reuneixin els requisits per considerar-los com a beneficiaris d'assistència sanitària, heu de sol·licitar la seva inclusió en el centre d'atencio i informació de la Seguretat Social (CAISS) més proper al vostre domicili i aportar la documentació que calgui per acreditar-ho.

En el supuesto de que convivan con usted y a su cargo otros familiares o asimilados que reunan los requisitos para considerarlos como beneficiarios de asistencia sanitaria, debe solicitar su incorporación en el centro de atención e información de la Seguridad Social (CAISS) más cercano a su domicilio, aportando la documentación necesaria para acreditarlo.

La directora provincial

P.d. de firma (Acuerdo de 16/4/2007, BOP de 24/4/2007)
La subdirectora de Incapacidad Permanente

Desamparados Sáiz Ortiz

0-2012/514.289-03 - 09/03/2012

MINISTERIO
DE EMPLEO Y
SEGURIDAD SOCIAL

INSTITUT NACIONAL DE LA SEGURETAT SOCIAL
DIRECCIÓ PROVINCIAL DE BARCELONA
Centre d'Atenció i Informació

INSTITUTO NACIONAL DE LA SEGURIDAD SOCIAL
DIRECCIÓN PROVINCIAL BARCELONA
Centro de Atención e Información

Victor Hugo Lopez Gonzalez

0020928151

0-2012/514.289-03 27/02/2012

DADES DE LA PENSIÓ D'INCAPACITAT PERMANENT
DATOS DE LA PENSIÓN DE INCAPACIDAD PERMANENTE

IMPORT MENSUAL/*IMPORTE MENSUAL*	
Base reguladora/ *Base reguladora:*	3153,30 €
Percentatge/*Porcentaje:*	100
Pensió inicial/*Pensión inicial:*	3153,30 €
Import líquid/*Importe líquido:*	2943,37 €

PRIMER PAGAMENT/ *PRIMER PAGO*	
Període/*Periodo:*	29/12/2011 a 29/02/2012
Abonaments/*Abonos:*	6168,76 €
Descomptes/*Descuentos:*	
Incapacidad temporal / *Incapacidad temporal*	2578,22 €
Import líquid/*Importe líquido:*	3590,54 €

ENTITAT FINANCERA/*ENTIDAD FINANCIERA*
BANCO SANTANDER CENTRAL HISPANO
Sucursal/*Sucursal:* 1984
Podreu cobrar la pensió el primer dia hàbil de cada mes en la forma de pagament escollida./ *Podrá cobrar la pensión el primer día hábil de cada mes en la forma de pago elegida.*

08;12;00514289;111;020928151Z;01;001;81020

HJ23
Hospital Joan XXIII
Carrer del Doctor Mallafré Guasch, 4
Telf: 977 29 58 35
977 29 58 36
43007 Tarragona
e-mail :
citacions.hj23.ics@gencat.cat

Institut Català de la Salut

1r. Cognom: LOPEZ

2n. Cognom: GONZALEZ

Nom: VICTOR HUGO

Data de naix.: 05.05.1987 Província: Castelló

Nº HC: 14667346 Cip: LOGO0870505001 Sexe:

RESULTATS DE RADIODIAGNOSTIC

Servei i Agenda Sol·licitant: Unitat Hospitalització UCI
Llit: 3C0107.1 Data: 28.03.2011

TORAX (28.03.2011)

Control de evolución, existiendo mejoría radiológica a nivel retrocardíaco.

CÒPIA

Data: 28.03.2011 Signat Dr : MARTIN MUÑOZ LUIS Nº Col: 14303147 Original

HJ23
Hospital Joan XXIII
Carrer del Doctor Mallafré Guasch, 4
Telf: 977 29 58 35
977 29 58 36
43007 Tarragona
e-mail :
citacions.hj23.ics@gencat.cat

Institut Català de la Salut

1r. Cognom: LOPEZ

2n. Cognom: GONZALEZ

Nom: VICTOR HUGO

Data de naix.: 05.05.1987 Província: Castelló

Nº HC: 14667346 Cip: LOGO0870505001 Sexe:

RESULTATS DE RADIODIAGNOSTIC

Servei i Agenda Sol·licitant: Unitat Hospitalització UCI
Llit: 3C0107.1 Data: 25.03.2011

TORAX (25.03.2011)

Control de evolución sin cambios radiológicos valorables.
Delimitación de hemidiafragma izquierdo, con mejoría del colapso del LII.

CÒPIA

Data: 25.03.2011 Signat Dr.: MARTIN MUÑOZ, LUIS Nº Col: 14303147

HJ23
Hospital Joan XXIII
Carrer del Doctor Mallafré Guasch, 4
Telf: 977 29 58 35
977 29 58 36
43007 Tarragona
e-mail :
citacions.hj23.ics@gencat.cat

Institut Català de la Salut

1r. Cognom: LOPEZ

2n. Cognom: GONZALEZ

Nom: VICTOR HUGO

Data de naix.: 05.05.1987 Província: Castelló

Nº HC: 14667346 Cip: LOGO0870505001 Sexe:

RESULTATS DE RADIODIAGNOSTIC

Servei i Agenda Sol·licitant: Unitat Hospitalització UCI
Llit: 3C0107.1 Data: 24.03.2011

TORAX (24.03.2011)

No se aprecian cambios valorables respecto a estudio previo.

CÒPIA

Data: 24.03.2011 Signat Dr : MARTIN MUÑOZ, LUIS Nº Col: 14303147

HJ23
Hospital Joan XXIII
Carrer del Doctor Mallafré Guasch, 4
Telf: 977 29 58 35
977 29 58 36
43007 Tarragona
e-mail :
citacions.hj23.ics@gencat.cat

Institut Català de la Salut

1r. Cognom: LOPEZ

2n. Cognom: GONZALEZ

Nom: VICTOR HUGO

Data de naix.: 05.05.1987 Província: Castelló

Nº HC: 14667346 Cip: LOGO0870505001 Sexe:

RESULTATS DE RADIODIAGNOSTIC

Servei i Agenda Sol·licitant: Unitat Hospitalització UCI
Llit: 3C0107.1 Data: 23.03.2011

TORAX (23.03.2011)

Placa espirada.
Control de evolución con aparente aumento de derrame pleural izquierdo.
Resto sin cambios.

CÒPIA

Data: 23.03.2011 Signat Dr.: MARTIN MUÑOZ, LUIS Nº Col: 14303147

HJ23
Hospital Joan XXIII
Carrer del Doctor Mallafré Guasch, 4
Telf: 977 29 58 35
977 29 58 36
43007 Tarragona
e-mail :
citacions.hj23.ics@gencat.cat

Institut Català de la Salut

1r. Cognom: LOPEZ

2n. Cognom: GONZALEZ

Nom: VICTOR HUGO

Data de naix.: 05.05.1987 Província: Castelló

Nº HC: 14667346 Cip: LOGO0870505001 Sexe:

RESULTATS DE RADIODIAGNOSTIC

Servei i Agenda Sol·licitant: Unitat Hospitalització UCI
Llit: 3C0107.1 Data: 28.03.2011

TORAX (28.03.2011)

Control de evolución, existiendo mejoría radiológica a nivel retrocardíaco.

CÒPIA

Data: 28.03.2011 Signat Dr : MARTIN MUÑOZ LUIS Nº Col: 14303147

HJ23
Hospital Joan XXIII
Carrer del Doctor Mallafré Guasch, 4
Telf: 977 29 58 35
977 29 58 36
43007 Tarragona
e-mail :
citacions.hj23.ics@gencat.cat

Institut Català de la Salut

1r. Cognom: LOPEZ

2n. Cognom: GONZALEZ

Nom: VICTOR HUGO

Data de naix.: 05.05.1987 Província: Castelló

Nº HC: 14667346 Cip: LOGO0870505001 Sexe:

RESULTATS DE RADIODIAGNOSTIC

Servei i Agenda Sol·licitant: Unitat Hospitalització UCI
Llit: 3C0107.1 Data: 25.03.2011

TORAX (25.03.2011)

Control de evolución sin cambios radiológicos valorables.
Delimitación de hemidiafragma izquierdo, con mejoría del colapso del LII.

CÒPIA

Data: 25.03.2011 Signat Dr.: MARTIN MUÑOZ, LUIS Nº Col: 14303147

HJ23
Hospital Joan XXIII
Carrer del Doctor Mallafré Guasch, 4
Telf: 977 29 58 35
977 29 58 36
43007 Tarragona
e-mail :
citacions.hj23.ics@gencat.cat

Institut Català de la Salut

1r. Cognom: LOPEZ

2n. Cognom: GONZALEZ

Nom: VICTOR HUGO

Data de naix.: 05.05.1987 Província: Castelló

Nº HC: 14667346 Cip: LOGO0870505001 Sexe:

RESULTATS DE RADIODIAGNOSTIC

Servei i Agenda Sol·licitant: Unitat Hospitalització UCI
Llit: 3C0107.1 Data: 24.03.2011

TORAX (24.03.2011)

No se aprecian cambios valorables respecto a estudio previo.

CÒPIA

Data: 24.03.2011 Signat Dr : MARTIN MUÑOZ, LUIS Nº Col: 14303147 original

Hospital Joan XXIII
Carrer del Doctor Mallafré Guasch, 4
Telf: 977 29 58 35
977 29 58 36
43007 Tarragona
e-mail :
citacions.hj23.ics@gencat.cat

Institut Català de la Salut

1r. Cognom: LOPEZ

2n. Cognom: GONZALEZ

Nom: VICTOR HUGO

Data de naix.: 05.05.1987 Província: Castelló

Nº HC: 14667346 Cip: LOGO0870505001 Sexe:

RESULTATS DE RADIODIAGNOSTIC

Servei i Agenda Sol·licitant: Unitat Hospitalització UCI
Llit: 3C0107.1 Data: 23.03.2011

TORAX (23.03.2011)

Placa espirada.
Control de evolución con aparente aumento de derrame pleural izquierdo.
Resto sin cambios.

CÒPIA

Data: 23.03.2011 Signat Dr.: MARTIN MUÑOZ, LUIS Nº Col: 14303147

HJ23
Hospital Joan XXIII
Carrer del Doctor Mallafré Guasch, 4
Telf: 977 29 58 35
977 29 58 36
43007 Tarragona
e-mail :
citacions.hj23.ics@gencat.cat

Institut Català de la Salut

1r. Cognom: LOPEZ

2n. Cognom: GONZALEZ

Nom: VICTOR HUGO

Data de naix.: 05.05.1987 Província: Castelló

Nº HC: 14667346 Cip: LOGO0870505001 Sexe:

RESULTATS DE RADIODIAGNOSTIC

Servei i Agenda Sol·licitant: Unitat Hospitalització UCI
Llit: 3C0107.1 Data: 22.03.2011

TORAX (22.03.2011)

Sin cambios significativos, persiste derrame pleural izdo con probable atelectasia de LII.

Data: 22.03.2011 Signat Dr.: MARTIN MUÑOZ, LUIS Nº Col: 14303147

J23
pital Joan XXIII
irrer del Doctor Mallafré Guasch, 4
lf: 977 29 58 35
977 29 58 36
007 Tarragona
nail :
acions.hj23.ics@gencat.cat

Institut Català de la Salut

1r. Cognom: LOPEZ

2n. Cognom: GONZALEZ

Nom: VICTOR HUGO

Data de naix.: 05.05.1987 Província: Castelló

Nº HC: 14667346 Cip: LOGO0870505001 Sexe:

RESULTATS DE RADIODIAGNOSTIC

Servei i Agenda Sol·licitant: Unitat Hospitalització UCI
Llit: 3C0107.1 Data: 22.03.2011

líquido libre intraabdominal. Focos hipoperfundidos o de pielonefritis en ambos riñones.

HJ23
Hospital Joan XXIII
Carrer del Doctor Mallafré Guasch, 4
Telf: 977 29 58 35
977 29 58 36
43007 Tarragona
e-mail :
citacions.hj23.ics@gencat.cat

Institut Català de la Salut

1r. Cognom: LOPEZ

2n. Cognom: GONZALEZ

Nom: VICTOR HUGO

Data de naix.: 05.05.1987 Provincia: Castelló

Nº HC: 14667346 Cip: LOGO0870505001 Sexe:

RESULTATS DE RADIODIAGNOSTIC

Servei i Agenda Sol·licitant: Unitat Hospitalització UCI
Llit: 3C0107.1 Data: 22.03.2011

Original

TC DE ABDOMEN SIN/CON CONTRASTE (21.03.2011)

Se realiza TC abdominal y de muslo derecho con contraste IV para estudio de empeoramiento en paciente con fascitis necrotizante.

Secuelas de IQ con resección de piel y tejido subcutáneo de gran parte de pared abdominal derecha y muslo derecho, de predominio en vertiente anterolateral. También se observa resección parcial de musculatura glútea derecha.

Los planos musculares expuestos a nivel de glúteo y muslo muestran líquido interfascial, así como marcado engrosamiento y escaso realce de contraste (necrosis? edema?). Llama la atención una zona en tercio medio del muslo, en su vertiente posterior, donde existen discontinuidades cutáneas junto a burbujas aéreas que alcanzan hasta planos musculares, que desconocemos si ha sido manipulada o podría tratarse de una nueva área de fascitis.

En el muslo izdo ha aparecido una marcada trabeculación del tejido subcutáneo junto a engrosamiento fascial con disminución de la atenuación muscular y edema intermuscular, hallazgos similares a los encontrados en el muslo derecho en el TC previo, salvo que en el actual no existe gas.

Aparición de moderada cantidad de líquido libre intraabdominal distribuido difusamente por abdomen, sin colecciones capsuladas valorables.
Areas hipodensas por escaso realce de contraste en ambos riñones, lo que podría corresponder a focos hipoperfundidos o de pielonefritis. Los riñones no obstante mantienen su funcionalismo con una eliminación simétrica del contraste iodado.
Colostomía en fosa ilíaca derecha.

Derrame pleural y atelactasia izdas.

OD. Secuelas de IQ por fascitis necrotizante en abdomen y muslo derechos. A descartar clínicamente progresión de la fascitis necrotizante al muslo izdo. Lesiones descritas en vertiente posterior del muslo derecho que desconocemos si son debidas a manipulación o correspondan a curas de la fascitis. Aparición de moderada cantidad de

HJ23
Hospital Joan XXIII
Carrer del Doctor Mallafré Guasch, 4
Telf: 977 29 58 35
977 29 58 36
43007 Tarragona
e-mail :
citacions.hj23.ics@gencat.cat

Institut Català de la Salut

1r. Cognom: LOPEZ

2n. Cognom: GONZALEZ

Nom: VICTOR HUGO

Data de naix.: 05.05.1987 Província: Castelló

Nº HC: 14667346 Cip: LOGO0870505001 Sexe:

RESULTATS DE RADIODIAGNOSTIC

Servei i Agenda Sol·licitant: Unitat Hospitalització UCI
Llit: 3C0107.1 Data: 21.03.2011

TC MUSLO CON CONTRASTE (21.03.2011)

Se realiza TC abdominal y de muslo derecho con contraste IV para estudio de empeoramiento en paciente con fascitis necrotizante.

Secuelas de IQ con resección de piel y tejido subcutáneo de gran parte de pared abdominal derecha y muslo derecho, de predominio en vertiente anterolateral. También se observa resección parcial de musculatura glútea derecha.

Los planos musculares expuestos a nivel de glúteo y muslo muestran líquido interfascial, así como marcado engrosamiento y escaso realce de contraste (necrosis? edema?). Llama la atención una zona en tercio medio del muslo, en su vertiente posterior, donde existen discontinuidades cutáneas junto a burbujas aéreas que alcanzan hasta planos musculares, que desconocemos si ha sido manipulada o podría tratarse de una nueva área de fascitis.

En el muslo izdo ha aparecido una marcada trabeculación del tejido subcutáneo junto a engrosamiento fascial con disminución de la atenuación muscular y edema intermuscular, hallazgos similares a los encontrados en el muslo derecho en el TC previo, salvo que en el actual no existe gas.

Aparición de moderada cantidad de líquido libre intraabdominal distribuido difusamente por abdomen, sin colecciones capsuladas valorables.
Areas hipodensas por escaso realce de contraste en ambos riñones, lo que podría corresponder a focos hipoperfundidos o de pielonefritis. Los riñones no obstante mantienen su funcionalismo con una eliminación simétrica del contraste iodado.
Colostomía en fosa ilíaca derecha.

Derrame pleural y atelactasia izdas.

OD. Secuelas de IQ por fascitis necrotizante en abdomen y muslo derechos. A descartar clínicamente progresión de la fascitis necrotizante al muslo izdo. Lesiones descritas en vertiente posterior del muslo derecho que desconocemos si son debidas a manipulación o corresponden a avance de la fascitis. Aparición de moderada cantidad de

Data: 22.03.2011 Signat Dr.: VILLA VIÑAS. DIASOL Nº Col: 14304969

HOSPITAL UNIVERSITARI
DE TARRAGONA
JOAN XXIII

Informe Anatomopatològic

Pacient

Nom	Naixement	Nº Història	CIP	Ubicació
LOPEZ GONZALEZ, VICTOR HUGO	05/05/1987	14667346		

Nº 0007537266001 (11B02851) **Procedència: H** **Entrada: 18/03/2011** **Sortida: 31/03/2011**

Tipus Mostra	Servei	Metge	Secr.
BIÒPSIA ÚNICA O MÚLTIPLE	UNITAT HOSPITALITZACIó UCI	CRISTINA GONÇALVES TINOCO	NF

Descripció Macroscòpica:

Identificado como subcutáneo dorsal:
Múltiples fragmentos de tejido polipoide adiposo de coloración amarillenta con depósito de material fibrinoide. El mayor fragmento mide 10x3cm. Al corte, presenta una consistencia blanda con algunas áreas de coloración blanquecina y de bordes irregulares. IP. 4BL. LB.

Descripció Microscòpica:

Fragmento de tejido adiposo que muestra tabiques fibrosados ocupados por un infiltrado inflamatorio mixto formado principalmente por leucocitos polimorfonucleares con áreas de necrosis, degeneración fibrinoide y proliferación de pequeños vasos que muestra una hiperplasia endotelial. También se evidencia tejido muscular que muestra zonas de atrofia muscular.

Diagnòstics:

FRAGMENTO DE TEJIDO SUBCUTÁNEO DORSAL:
- INFLAMACIÓN AGUDA QUE AFECTA MÚSCULO Y TEJIDO ADIPOSO.

Classificació Snomed:

T-03000 M-43000

Informat: 4304420 DIAZ FERNANDEZ, MARIA LUISA
4305769 BOUTAYEB , LOUBNA

Validat: 4304420 DIAZ FERNANDEZ, MARIA LUISA

HJ23
Hospital Joan XXIII
Carrer del Doctor Mallafré Guasch, 4
Telf: 977 29 58 35
977 29 58 36
43007 Tarragona
e-mail :
citacions.hj23.ics@gencat.cat

Institut Català de la Salut

1r. Cognom: LOPEZ

2n. Cognom: GONZALEZ

Nom: VICTOR HUGO

Data de naix.: 05.05.1987 Província: Castelló

Nº HC: 14667346 Cip: LOGO0870505001 Sexe:

RESULTATS DE RADIODIAGNOSTIC

Servei i Agenda Sol·licitant: Unitat Hospitalització UCI
Llit: 3C0107.1 Data: 07.03.2011

TORAX (07.03.2011)
Control, sin cambios.
Posible derrame pleural izquierdo.

CÒPIA

Data: 07.03.2011 Signat Dr.: PARDO MAYNAR, JOSE Nº Col: 14301317

2

original CÒPIA

HOSPITAL UNIVERSITARI
DE TARRAGONA
JOAN XXIII

Informe Anatomopatològic

Pacient

Nom	Naixement	Nº Història	CIP	Ubicació
LOPEZ GONZALEZ, VICTOR HUGO	05/05/1987	14667346		

Nº 0007455216002 (11B02334) **Procedència: H** **Entrada: 07/03/2011** **Sortida: 14/03/2011**

Tipus Mostra	Servei	Metge	Secr.
BIÒPSIA ÚNICA O MÚLTIPLE	UNITAT HOSPITALITZACIó UCI	JUAN CARLOS RUEDA CHIMENO	NF

Descripció Macroscòpica:

Remès com a pell i teixit adipós subcutani de paret lateral de l'abdomen:
12 fragments hístics constituits per pell i teixit adipós subcutani que en conjunt pesen 1340 g. El fragment de major tamany mesura 21 cm de diàmetre major i presenta un gruix de 3'5 cm. Presenten àrees d'epidermis hemorràgica. El teixit adipós subcutani presenta extens aspecte necro-hemorràgic, molt més pronunciat a la porció més profona del teixit adipós.
Focalment la mostra presenta fragment de muscul de 3 cm de diàmetre major i que a la superfície de tall també presenta aspecte necròtic.
Se seleccionen mostres per a estudi histològic. 6BI. A.

Descripció Microscòpica:

La mostra remesa correspon a pell, la totalitat del teixit adipós subcutani i focalment comprèn fàscia. Tots els fragments mostren extenses àrees de necrosi del teixit adipós subcutani, amb hemorràgia i infiltrat inflamatori agut per leucòcits polimorfonuclears. També s'observen extenses àrees d'hemorràgia de la dermis, amb degeneració focal de la col.làgena i vasos sanguinis de la dermis amb necrosi fibrinoide de la paret i discret infiltrat inflamatori agut adjacent.
Focalment, la mostra comprèn fàscia en la què s'observa també necrosi i infiltrat inflamatori agut.
Amb les tincions de PAS i Grocott no s'identifiquen formes micòtiques.
Algunes zones del teixit adipós subcutani mostren pèrdua del teixit i grans cúmuls de leucòcits neutròfils corresponent a zones d'abscessificació. Focalment, el múscul esquelètic també mostra necrosi i infiltrat inflamatori agut per leucòcits neutròfils.
Presència d'abundants colònies de bacils entre l'infiltrat inflamatori agut.

Diagnòstics:

PELL, TEIXIT ADIPÓS SUBCUTANI I MÚSCUL DE PARET LATERAL DE L'ABDOMEN:
- FASCITIS NECROTITZANT.

Classificació Snomed:

T-03000 M-41000

Informat: 4303485 RAVENTOS ESTELLE, ANTONI Validat: 4303485 RAVENTOS ESTELLE, ANTONI

CÒPIA

original

HOSPITAL UNIVERSITARI
DE TARRAGONA
JOAN XXIII

Informe Anatomopatològic

Pacient

Nom	Naixement	Nº Història	CIP	Ubicació
LOPEZ GONZALEZ, VICTOR HUGO	05/05/1987	14667346		

Nº 0007459761001 (11B02335)	Procedència:	Entrada: 07/03/2011	Sortida: 14/03/2011

Tipus Mostra	Servei	Metge	Secr.
BIÒPSIA ÚNICA O MÚLTIPLE			NF

Descripció Macroscòpica:

Remès com a pell i muscul:
11 fragments hístics que pesen en conjunt 239 g de pes. Alguns d'ells es troben constituits per pell i teixit adipós subcutani. Un dels fragments, aplanat i de 9 cm de diàmetre major, correspon a fàscia en el que es reconeixen extenses àrees de necrosi i dipòsits de fibrina. D'altres fragments corresponen a muscul esquelètic d'aspecte pàlid i consistència tova.
I.P. 9BI. A.

Descripció Microscòpica:

Fragments hístics corresponents a pell, teixit adipós subcutani i múscul esquelètic que mostren extensa necrosi, hemorràgia i infiltrat inflamatori agut amb àrees d'abscessificació. Extenses àrees de necrosi del múscul i infiltrat inflamatori agut entre les fibres musculars.
Realitzades tincions de PAS i de Grocott, no s'identifiquen formes micòtiques.

Diagnòstics:

PELL I MÚSCUL (NO S'ESPECIFICA LOCALITZACIÓ):
- FASCITIS NECROTITZANT.

Classificació Snomed:

T-03000 M-41000

Informat: 4303485 RAVENTOS ESTELLE, ANTONI

Validat: 4303485 RAVENTOS ESTELLE, ANTONI

CÒPIA

original

HJ23
Hospital Joan XXIII
Carrer del Doctor Mallafré Guasch, 4
Telf: 977 29 58 35
977 29 58 36
43007 Tarragona
e-mail :
citacions.hj23.ics@gencat.cat

Institut Català de la Salut

1r. Cognom: LOPEZ

2n. Cognom: GONZALEZ

Nom: VICTOR HUGO

Data de naix.: 05.05.1987 Província: Castelló

Nº HC: 14667346 Cip: LOGO0870505001 Sexe:

RESULTATS DE RADIODIAGNOSTIC

Servei i Agenda Sol·licitant: Unitat cures intermedies/coron
Llit: 3C0107.1 Data: 27.02.2011

TAC PIERNA CON CONTRASTE (27.02.2011)
TAC CADERA CON CONTRASTE (27.02.2011)

Se realiza Tc pélvico y de extremidad inferior desde crestas ilíacas hasta región infracondílea.

El estudio demuestra extensa afectación del tejido celular subcutáneo situado en la vertiente anterolateral de la región abdominal infraumbical y se extiende caudalmente infiltrando la totalidad de la grasa subcutánea del muslo derecho. Dicha afectación se muestra en forma de trabeculación grasa con presencia de colecciones líquidas, las cuales alcanzan una extensión aproximada de 33x7x17cm CCxAPxLL y se situan, preferentemente, en la porción lateral del muslo, junto a gran cantidad de burbujas aéreas. Se delimita una colección con nivel hidroaéreo de 24x5x10cm (CCx APxLL) en la misma topografía.
Existe engrosamiento fascial, con preservación de la contrastación y aumento del volumen de la totalidad de la musculatura glútea y del muslo derecho, con disminución en la atenuación y edema intermuscular.
Se identifican burbujas aéreas entre los músculos glúteos medio e inferior, entre el semimembranoso y semitendinoso de la misma extremidad, y adyacente a la tuberosidad isquiática.
También existe extensión aérea a escroto derecho con hidrocele bilateral.
El estudio contrastado no demuestra alteración en la permeabilidad arterial, ni se demuestran alteraciones en el calibre de las estructuras venosas, la permeabilidad de las cuales no resulta valorable dada la fase venosa precoz adquirida.
Colostomía en fosa ilíaca derecha.
Ausencia de líquido libre intraabdominal.

OD. Hallazgos radiológicos que obligan a descartar como primera opción diagnóstica fascitis necrotizante.

CÒPIA

Data: 27.02.2011 Signat Dr.: CASTILLO ESCUDERO, ALEJANDRO Nº Col: 14301176

HJ23
Hospital Joan XXIII

Institut Català de la Salut

Carrer del Doctor Mallafré Guasch, 4
Telf: 977 29 58 35
977 29 58 36
43007 Tarragona
e-mail : citacions.hj23.ics@gencat.cat

INFORME DE RESULTATS

Dades del Pacient

Nom i cognoms	VICTOR HUGO LOPEZ GONZALEZ	**CIP**	LOGO0870505001
Data Naixement	05.05.1987	**Edat**	24 Anys
Núm. Pacient	14667346		

Dades del document

Data document	27.02.2011	**Hora document**	22:18:23
Professional	ROLLAN SAINT AMAND, ELSA	**Servei**	ANGIOLOGIA I CIRURGIA

Dades de la sol·licitud

Data prestació	27.02.2011	**Hora prestació**	22:16:09
Sol·licitant	ROLLAN SAINT AMAND, ELSA	**Servei sol·licitant**	CIRURGIA GENERAL I
Prestació	**Ecografia de miembros inferiores**	**Àrea**	Gabinet Cirurgia Vascular

Text de l'informe

Se realiza ecografía-doppler color venosa para descartar TVP.
Importante edema con trabeculaciones y colecciónes sin flujo vascular.
Dificultad para evidenciar paquete vascular inguinal. No se aprecia trombosis intravenosa. Dificultad para la compresión por el importante edema pero permeable.
A nivel poplíteo permeable y compresible cno doppler presente a la compresión distal.
No signos de TVP.

Signat per ROLLAN SAINT AMAND, ELSA CONSUELO **Col·legiat** 4305768

HJ23
Hospital Joan XXIII
Carrer del Doctor Mallafré Guasch, 4
Telf: 977 29 58 35
977 29 58 36
43007 Tarragona
e-mail :
citacions.hj23.ics@gencat.cat

Institut Català de la Salut

1r. Cognom: LOPEZ

2n. Cognom: GONZALEZ

Nom: VICTOR HUGO

Data de naix.: 05.05.1987 Província: Castelló

Nº HC: 14667346 Cip: LOGO0870505001 Sexe:

RESULTATS DE RADIODIAGNOSTIC

Servei i Agenda Sol·licitant: Quiròfans Urgents
Llit: 3C0107.1 Data: 20.02.2011

ECOGRAFÍA DE ABDOMEN COMPLETO (INCLUYE RENAL) (20.02.2011)

No se observa líquido libre en cavidad abdominal.
Hígado, bazo y riñones sin aparentes alteraciones.

CÒPIA

Data: 20.02.2011 Signat Dr.: ROSA CALERO. SILVIA Nº Col: 14305198

HJ23
Hospital Joan XXIII
Carrer del Doctor Mallafré Guasch, 4
Telf: 977 29 58 35
977 29 58 36
43007 Tarragona
e-mail :
citacions.hj23.ics@gencat.cat

Institut Català de la Salut

1r. Cognom: LOPEZ

2n. Cognom: GONZALEZ

Nom: VICTOR HUGO

Data de naix.: 05.05.1987 Província: Castelló

Nº HC: 14667346 Cip: LOGO0870505001 Sexe:

RESULTATS DE RADIODIAGNOSTIC

Servei i Agenda Sol·licitant: Urgències Generals
Llit: Data: 19.02.2011

TC DE ABDOMEN SIN/CON CONTRASTE (19.02.2011)

MOTIU: traumàtic.

TÈCNICA:
Estudi TC toracoabdominal amb contrast endovenós des de d'àpexs pulmonars a símfisi púbica.

TROBALLES:

No s'observen alteracions mediastíniques.

No vessament pleural.

No lesions parenquimatoses pulmonars.

Fetge de mida i morfologia conservades. Alteració difusa de la densitat del parènquima que podria correspondre amb esteatosi geogràfica hepàtica. No s'observen lesions focals.

Vesícula biliar distesa, alitiàsica. Via biliar intra i extrahepàtiques no dilatades.

Pàncrees de morfologia conservada.

Melsa homogènia no megàlica.

Glàndules suprarrenals de morfologia normal. Ronyons sense alteracions. Nefrograma conservat, bilateral i simètric.

No s'observa líquid lliure ni col.leccions intrabdominals.

No dilatació de nanses intestinals.

No alteracions òssies secundàries a traumatisme.

CONCLUSIONS:

Estudi TC toracoabdominal sense troballes significatives.
Probable esteatosi geogràfica hepàtica.

Data: 19.02.2011 Signat Dr.: DOMINGO CASTELLO. ANGELS Nº Col: 14304924

HJ23
Hospital Joan XXIII

Carrer del Doctor Mallafré Guasch, 4
Telf: 977 29 58 35
977 29 58 36

Institut Català de la Salut

Nº Història Clínica: 14 667 346		**NºEpisodi:** 11110398	**CIP:**
Cognoms, Nom: LOPEZ GONZALEZ, VICTOR HUGO			
Sexe: Home	**Data de Naixement:** 05.05.1987	**Edat:** 23 anys.	**NIF/DNI:** 20928151Z

Informe d'alta d'hospitalització

- Terapia VAC.

TRACTAMENT I RECOMANACIONS A L'ALTA

- Monitorización y constantes horarias.
- PVC c/8h.
- Nutrición parenteral segun servició de Nutrición.
- VM según parámetros (FiO2 0,35, PEEP 5).
- Morfina per a Cambell 0 (5 ml/h).
- Midazolam per RASS -2 (25 ml/h)
- Noradrenalina 40 mg/250 ml S.Glucosat 5% ev para TAM 75 mmHg.
- Pantoprazol 40 mg c/24h ev
- Imipenem 1 g c/6h ev en 60 minutos.
- Paracetamol 1g c/8h ev
- Metamizol 2 g c/8h ev alterno c/4h con paracetamol.
- Enoxaparina 40 mg c/24h sc a las 12h.
- Glicemias c/6h + Pauta insulina rápida:

<150: 0 ui	251-300: 6 ui
151-200: 2 ui	301-350: 8 ui
201-250: 4 ui	>350: 10 ui

DESTINACIÓ A L'ALTA: HOSP. AGUTS/PSQ

CÒPIA

HJ
Hospital Joan XXIII
Carrer del Doctor Mallafré Guasch, 4
Telf: 977 29 58 35
977 29 58 36
43007 Tarragona
e-mail :
citacions.hj23.ics@gencat.cat

Institut Català de la Salut

1r. Cognom: LOPEZ

2n. Cognom: GONZALEZ

Nom: VICTOR HUGO

Data de naix.: 05.05.1987 Província: Castelló

Nº HC: 14667346 Cip: LOGO0870505001 Sexe:

RESULTATS DE RADIODIAGNOSTIC

Servei i Agenda Sol·licitant: Unitat cures intermedies/coron
Llit: 3C0107.1 Data: 27.02.2011

TAC PIERNA CON CONTRASTE (27.02.2011)
TAC CADERA CON CONTRASTE (27.02.2011)

Se realiza Tc pélvico y de extremidad inferior desde crestas ilíacas hasta región infracondílea.

El estudio demuestra extensa afectación del tejido celular subcutáneo situado en la vertiente anterolateral de la región abdominal infraumbical y se extiende caudalmente infiltrando la totalidad de la grasa subcutánea del muslo derecho. Dicha afectación se muestra en forma de trabeculación grasa con presencia de colecciones líquidas, las cuales alcanzan una extensión aproximada de 33x7x17cm CCxAPxLL y se situan, preferentemente, en la porción lateral del muslo, junto a gran cantidad de burbujas aéreas. Se delimita una colección con nivel hidroaéreo de 24x5x10cm (CCx APxLL) en la misma topografía.
Existe engrosamiento fascial, con preservación de la contrastación y aumento del volumen de la totalidad de la musculatura glútea y del muslo derecho, con disminución en la atenuación y edema intermuscular.
Se identifican burbujas aéreas entre los músculos glúteos medio e inferior, entre el semimembranoso y semitendinoso de la misma extremidad, y adyacente a la tuberosidad isquiática.
También existe extensión aérea a escroto derecho con hidrocele bilateral.
El estudio contrastado no demuestra alteración en la permeabilidad arterial, ni se demuestran alteraciones en el calibre de las estructuras venosas, la permeabilidad de las cuales no resulta valorable dada la fase venosa precoz adquirida.
Colostomía en fosa ilíaca derecha.
Ausencia de líquido libre intraabdominal.

OD. Hallazgos radiológicos que obligan a descartar como primera opción diagnóstica fascitis necrotizante.

CÒPIA

Data: 27.02.2011 Signat Dr.: CASTILLO ESCUDERO, ALEJANDRO Nº Col: 14301176

HJ23
Hospital Joan XXIII

Institut Català de la Salut

Carrer del Doctor Mallafré Guasch, 4
Telf: 977 29 58 35
977 29 58 36
43007 Tarragona
e-mail : citacions.hj23.ics@gencat.cat

INFORME DE RESULTATS

Dades del Pacient

Nom i cognoms	VICTOR HUGO LOPEZ GONZALEZ	**CIP**	LOGO0870505001
Data Naixement	05.05.1987	**Edat**	24 Anys
Núm. Pacient	14667346		

Dades del document

Data document	27.02.2011	**Hora document**	22:18:23
Professional	ROLLAN SAINT AMAND, ELSA	**Servei**	ANGIOLOGIA I CIRURGIA

Dades de la sol·licitud

Data prestació	27.02.2011	**Hora prestació**	22:16:09
Sol·licitant	ROLLAN SAINT AMAND, ELSA	**Servei sol·licitant**	CIRURGIA GENERAL I
Prestació	**Ecografia de miembros inferiores**	**Àrea**	Gabinet Cirurgia Vascular

Text de l'informe

Se realiza ecografía-doppler color venosa para descartar TVP.
Importante edema con trabeculaciones y colecciónes sin flujo vascular.
Dificultad para evidenciar paquete vascular inguinal. No se aprecia trombosis intravenosa. Dificultad para la compresión por el importante edema pero permeable.
A nivel poplíteo permeable y compresible cno doppler presente a la compresión distal.
No signos de TVP.

Signat per ROLLAN SAINT AMAND, ELSA CONSUELO **Col·legiat** 4305768

HJ23
Hospital Joan XXIII
Carrer del Doctor Mallafré Guasch, 4
Telf: 977 29 58 35
977 29 58 36
43007 Tarragona
e-mail :
citacions.hj23.ics@gencat.cat

Institut Català de la Salut

1r. Cognom: LOPEZ

2n. Cognom: GONZALEZ

Nom: VICTOR HUGO

Data de naix.: 05.05.1987 Província: Castelló

Nº HC: 14667346 Cip: LOGO0870505001 Sexe:

RESULTATS DE RADIODIAGNOSTIC

Servei i Agenda Sol·licitant: Quiròfans Urgents
Llit: 3C0107.1 Data: 20.02.2011

ECOGRAFÍA DE ABDOMEN COMPLETO (INCLUYE RENAL) (20.02.2011)

No se observa líquido libre en cavidad abdominal.
Hígado, bazo y riñones sin aparentes alteraciones.

CÒPIA

Data: 20.02.2011 Signat Dr.: ROSA CALERO. SILVIA Nº Col: 14305198

HJ23
Hospital Joan XXIII
Carrer del Doctor Mallafré Guasch, 4
Telf: 977 29 58 35
977 29 58 36
43007 Tarragona
e-mail :
citacions.hj23.ics@gencat.cat

Institut Català de la Salut

1r. Cognom: LOPEZ

2n. Cognom: GONZALEZ

Nom: VICTOR HUGO

Data de naix.: 05.05.1987 Província: Castelló

Nº HC: 14667346 Cip: LOGO0870505001 Sexe:

RESULTATS DE RADIODIAGNOSTIC

Servei i Agenda Sol·licitant: Urgències Generals
Llit: Data: 19.02.2011

TC DE ABDOMEN SIN/CON CONTRASTE (19.02.2011)

MOTIU: traumàtic.

TÈCNICA:
Estudi TC toracoabdominal amb contrast endovenós des de d'àpexs pulmonars a símfisi pública.

TROBALLES:

No s'observen alteracions mediastíniques.

No vessament pleural.

No lesions parenquimatoses pulmonars.

Fetge de mida i morfologia conservades. Alteració difusa de la densitat del parènquima que podria correspondre amb esteatosi geogràfica hepàtica. No s'observen lesions focals.

Vesícula biliar distesa, alitiàsica. Via biliar intra i extrahepàtiques no dilatades.

Pàncrees de morfologia conservada.

Melsa homogènia no megàlica.

Glàndules suprarrenals de morfologia normal. Ronyons sense alteracions. Nefrograma conservat, bilateral i simètric.

No s'observa líquid lliure ni col.leccions intrabdominals.

No dilatació de nanses intestinals.

No alteracions òssies secundàries a traumatisme.

CONCLUSIONS:

Estudi TC toracoabdominal sense troballes significatives.
Probable esteatosi geogràfica hepàtica.

CÒPIA

Data: 19.02.2011 Signat Dr.: DOMINGO CASTELLO, ANGELS Nº Col: 14304924

HJ23
Hospital Joan XXIII

Carrer del Doctor Mallafré Guasch, 4
Telf: 977 29 58 35
977 29 58 36

Nº Història Clínica: 14 667 346		**NºEpisodi:** 11110398	**CIP:**
Cognoms, Nom: LOPEZ GONZALEZ, VICTOR HUGO			
Sexe: Home	**Data de Naixement:** 05.05.1987	**Edat:** 23 anys.	**NIF/DNI:** 20928151Z

Informe d'alta d'hospitalització

- Terapia VAC.

TRACTAMENT I RECOMANACIONS A L'ALTA

- Monitorización y constantes horarias.
- PVC c/8h.
- Nutrición parenteral segun servició de Nutrición.
- VM según parámetros (FiO2 0,35, PEEP 5).
- Morfina per a Cambell 0 (5 ml/h).
- Midazolam per RASS -2 (25 ml/h)
- Noradrenalina 40 mg/250 ml S.Glucosat 5% ev para TAM 75 mmHg.
- Pantoprazol 40 mg c/24h ev
- Imipenem 1 g c/6h ev en 60 minutos.
- Paracetamol 1g c/8h ev
- Metamizol 2 g c/8h ev alterno c/4h con paracetamol.
- Enoxaparina 40 mg c/24h sc a las 12h.
- Glicemias c/6h + Pauta insulina rápida:

<150: 0 ui
151-200: 2 ui
201-250: 4 ui
251-300: 6 ui
301-350: 8 ui
>350: 10 ui

DESTINACIÓ A L'ALTA: HOSP. AGUTS/PSQ

HJ23
Hospital Joan XXIII

Carrer del Doctor Mallafré Guasch, 4
Telf: 977 29 58 35
977 29 58 36

Nº Història Clínica: 14 667 346	**NºEpisodi:** 11110398	**CIP:**
Cognoms, Nom: LOPEZ GONZALEZ, VICTOR HUGO		
Sexe: Home **Data de Naixement:** 05.05.1987	**Edat:** 23 anys.	**NIF/DNI:** 20928151Z

Informe d'alta d'hospitalització

suspender y dejar tigeciclina y ciprofloxacino, ya que en los cultivos posteriores se obtienen screcimiento de E. coli, Pseudomonas aeruginosa y Serratia marcescens sensibles al tratamiento antibiótico administrado y dado que el paciente presenta buena evolución, con mejoría hemodinámica, se decide mantener el mismo tratamiento. El 16/03/11 se realiza traqueostomia percutánea sin incidencias. A nivel renal, presenta mejoria con aparición de diuresis espontanea, pudiendose retirar la hemodiafiltración contínua el 17/03/11. En la revisión realizada en quirófano el 17/03/11 ya no se observa material necrótico y músculos y grasa tienen buen aspecto. El 18/03/11 se realiza prueba de provocación con meropenem que no obtiene respuesta. Por buena evolución, se para antibioterapia com ciprofloxacino y tigeciclina el 18/03/11, pero 24h más tarde presenta nuevo empeoramiento con aparición de fiebre que coincide con retirada de hemodiafiltración y leve aumento de parámetros inflamatorios, por lo que se vuelve a introducir antibioterapia esta vez con linezolid y ceftazidima. A partir de ese momento, vuelve a mejorar y disminuir los parámetros inflamatorios, por lo que se decide mantener antibioterapia. El 24/03/11 se reciben resultados de cultivos donde crece Pseudomonas putida con sensibilidad intermedia a ceftazidima y Klebsiella pneumoniae. Ante estos hallazgos se decide suspender linezolid y cambiar ceftazidima por imipenem. Último cambio de VAC realizado el 25/03/11.

En el momento actual, el paciente persiste sedoanalgesiado con midazolam y morfina, conectado a ventilación mecánica con traqueostomia, bien adaptado al respirador. Hemodinámicamente más estable, aunque debe mantenerse la noradrenalina a dosis bajas para mantener buena perfusión renal que permita una correcta diuresis. Presenta mal estado nutricional a pesar de llevar la nutrición parenteral. Se ha intentado iniciar nutrición enteral a dosis bajas presentando retenciones en diversas ocasiones a pesar de la administración de procinéticos. En el momento actual, sigue sin tolerar la nutrición enteral. Colostomia funcionante. En la situación actual, se contacta con Servicio de Medicina Intensiva y Cirugía plástica de Hospital de Bellvitge que aceptan al paciente.

DIAGNÒSTICS

01.- POLITRAUMATISMO
02.- LESIÓN ESFINTERIANA COMPLETA
03.- FRACTURA DE LA BASE DE FALANGE PROXIMAL DE 2º DEDO
04.- SÍNDROME COMPARTIMENTAL.
05.- FASCITIS NECROTIZANTE.
06.- MIOSITIS.
07.- FRACASO RESPIRATORIO AGUDO.
08.- FRACASO RENAL AGUDO.

PROCEDIMENTS

- Monitorización contínua ECG.
- Intubación orotraqueal + Ventilación mecánica.
- Traqueostomia percutánea.
- Catéter PICCO.
- Catéter venoso central.
- Catéter arterial
- Sonda vesical.
- Sonda nasogástrica.
- TC pélvico.
- Nutrición parenteral total.
- Nutrición enteral.
- Hemodiafiltración.

HJ23
Hospital Joan XXIII

Carrer del Doctor Mallafré Guasch, 4
Telf: 977 29 58 35
977 29 58 36

Institut Català de la Salut

Nº Història Clínica: 14 667 346		**NºEpisodi:** 11110398	**CIP:**
Cognoms, Nom: LOPEZ GONZALEZ, VICTOR HUGO			
Sexe: Home	**Data de Naixement:** 05.05.1987	**Edat:** 23 anys.	**NIF/DNI:** 20928151Z

Informe d'alta d'hospitalització

EVOLUCIÓ CLÍNICA

Ingresa en UCIM. Se inicia tratamiento antibiótico con clindamicina. Durante los primeros días presenta buena evolución a pesar de mantener parámetros inflamatorios elevados. Se realizan revisiones perineales en quirófano. Ya desde el ingreso destaca hematoma a nivel de muslo de extremidad inferior derecha. A la semana de ingreso presenta empeoramiento del aspecto de dicha extremidad con calor, dolor y edema. Se realiza TC que objetiva extensa afectación del tejido celular subcutáneo situado en la vertiente anterolateral de la región abdominal infraumbical y se extiende caudalmente infiltrando la totalidad de la grasa subcutánea del muslo derecho. Dicha afectación se muestra en forma de trabeculación grasa con presencia de colecciones líquidas, las cuales alcanzan una extensión aproximada de 33x7x17cm y se situan, preferentemente, en la porción lateral del muslo, junto a gran cantidad de burbujas aéreas. Se delimita una colección con nivel hidroaéreo de 24x5x10cm en la misma topografía. Existe engrosamiento fascial, con preservación de la contrastación y aumento del volumen de la totalidad de la musculatura glútea y del muslo derecho, con disminución en la atenuación y edema intermuscular. Se identifican burbujas aéreas entre los músculos glúteos medio e inferior, entre el semimembranoso y semitendinoso de la misma extremidad, y adyacente a la tuberosidad isquiática. También existe extensión aérea a escroto derecho con hidrocele bilateral. El estudio contrastado no demuestra alteración en la permeabilidad arterial, ni se demuestran alteraciones en el calibre de las estructuras venosas, la permeabilidad de las cuales no resulta valorable dada la fase venosa precoz adquirida. Ante la sospecha diagnóstica de posible fascitis necrotizante, se añade tigeciclina al tratamiento antibiótico y el día 28/02/11 presenta empeoramiento, por lo que se comenta con cirugía y se decide cirugía urgente donde se realiza incisión en fossa ilíaca derecha con salida de abundante líquido purulento. Se objetiva disección subcutaneo hasta tercio proximal de muslo derecho y fosa lumbar derecha, sin continuidad en línea media abdominal. Se realiza incisión de fascia lata sin afectación del músculo. Se realizan contraaperturas a nivel lumbar derecho y muslo derecho. Incisión sobre escroto por edema a tensión con salida de líquido seroso. A las 48h, se realiza revisión quirúrgica, objetivandos progresión de la fascitis necrotizante hacía pared abdominal. El 03/03/11 entra en shock séptico con fracaso hemodinámico, renal y metabólico precisando intubación orotraqueal, hemofiltración e inicio de noradrenalina que debe aumentarse hasta 1 mcg/Kg/min. El 04/03/11 se realiza nueva revisión quirúrgica, donde se observa progresión de la fascitis necrotizante. Se realiza desbridamiento quirúrgico amplio con comunicación de todas las incisiones previas. Los hallazgos dominantes con necrosis cutánea con flictenas y claros signos de infección en pared lateral derecha del abdomen. Miositis subyacente de musculos de pared lateral (Oblicuo mayor). Progresión de la necrosis a nivel de todas las incisiones. Se realiza ampliación del desbridamiento quirúrgico a nivel de muslo de extremidad inferior derecha con exéresis de toda la piel, poniendo en comunicación las incisiones del compartimento anterior, lateral y posterior. Resección de los puentes cutáneos existentes. Cepillado intenso de tejido muscular y ampliación de fasciotomías. Exéresis de piel desde incisión de pared abdominal anterior superior, que se extiende a lumbar y glúteo derecho poniéndola en comunicación con incisiones de EID. Se realiza resección piel suprapúbica y periescrotal derecha. Todo el desbridamiento se realiza hasta exposición de tejido aparentemente sano. Se cubre toda la superficie cutánea expuesta con compresas con betadine. Fasciotomía infrapatelar de los cuatro compartimentos por síndrome compartimental. Músculo infrapatelar de buen aspecto. Se cubre de forma independiente. Se realiza fasciotomía de extremidad superior derecha por síndrome compartimental. Se obtiene crecimiento en los cultivos de primeras muestras quirúrgicas donde crecen E. coli, y Streptococcus agalactiae y se decide añadir meropenem. Tras 3 dosis de meropenem, el paciente presenta crisis de broncoespasmo y ante el antecedente de alergia a las penicilinas y ante la posibilidad de reacción cruzada se decide cambiar a ciprofloxacino, según antibiograma. Se realiza interconsulta con servicio de Alergología que realiza pruebas de alergia sin que estas puedan ser concluyentes, por lo que se pide test de provocación a meropenem. Durante los siguientes días se van realizando curas cada 24-48h en quirófano, con exéresis de material necrótico y gluteos mayor y medio derechos. Monitorización hemodinámica con catéter de PICCO, que nos indica necesidad de fluidoterapia. El paciente empieza a mejorar, disminuyendo los parámetros inflamatorios y pudiendose disminuir la noradrenalina. El 08/03/11 se coloca terapia VAC. Tras 16 días de tratamiento con clindamicina, se decide

HJ23
Hospital Joan XXIII

Carrer del Doctor Mallafré Guasch, 4
Telf: 977 29 58 35
977 29 58 36

Institut Català de la Salut

Nº Història Clínica: 14 667 346		**NºEpisodi:** 11110398	**CIP:**
Cognoms, Nom: LOPEZ GONZALEZ, VICTOR HUGO			
Sexe: Home	**Data de Naixement:** 05.05.1987	**Edat:** 23 anys.	**NIF/DNI:** 20928151Z

Informe d'alta d'hospitalització

Consciente y orientado. Pupilas isocóricas y reactivas.
Ar: murmullo conservado, sin ruidos añadidos.
AC: tonos rápidos, rítmicos, no se auscultan soplos ni roces
ABD: colostomia de descarga derecha, con bolsa llena de aire y algo de líquido serohmático. Blando, depresible, dolor leve difuso, ligeramente más importante en lado derecho. No signos de peritonismo. Se ausculta peristaltismo disminuido.
EEII: no edemas, pulsos periféricos palpables y simétricos.

original

Hospital Joan XXIII

Carrer del Doctor Mallafré Guasch, 4
Telf: 977 29 58 35
977 29 58 36

Institut Català de la Salut

ORIGINAL

Nº Història Clínica: 14 667 346		**NºEpisodi:** 11110398	**CIP:**
Cognoms, Nom: LOPEZ GONZALEZ, VICTOR HUGO			
Sexe: Home	**Data de Naixement:** 05.05.1987	**Edat:** 23 anys.	**NIF/DNI:** 20928151Z

Adreça	C/ AMALIO GIMENO, 13 PTA 02 B	**CP**	12500
Telèfon	659891735; 964636999	**ABS**	
Procedència	DOMICIL/RES.SOC	**Servei**	MEDICINA INTENSIVA
Data d'ingrés	19.02.2011	**Data d'alta**	29.03.2011 10:00:00
Atès per	MORENO FONTANILLAS, OLGA; GILAVERT CUEVAS, MARIA CARMEN		

Informe d'alta d'hospitalització

MOTIU D'INGRÉS

APACHE II: 5 SAPS 3: 33 SOFA: 0

Varón de 23 años que ingresa procedente de reanimación en postoperatorio de colostomia de descarga por traumatismo abdomino-pélvico.

ANTECEDENTS

Dudosa alergia a la penicilina.
Fumador de 7-8 cigarrillos/día, enol ocasional, niega consumo de otros tóxicos.
IQ hace 6 años de pulgar derecho, por traumatismo

Sin otros antecedentes de interés

MEDICACIÓ HABITUAL

Ninguna

PROCÉS ACTUAL

Paciente que sufre el 19/02/11 traumatismo abdomino-pélvico por caída con atrapamiento por tubo metálico de varias toneladas. A la llegada del SEM paciente alerta, con pulso 87pm y TA 90/60. Se traslada a nuestro centro, donde llega consciente, orientado, hemodinámicamente estable. Se realiza TAc toracoabdominal que es normal, rx de torax, cervicales, pelvis, antebrazo y codo derechos que son normales, y rx de mano derecha que muestra fractura de base de falange proximal de 2º dedo. Valorada por COT, se suturan heridas inciso-contusas a nivel cubital y volar en IFD de 2o dedo de mano derecha y se coloca vendaje compresivo BABP. Posteriormente el paciente es valorado por servicio de cirugía por presentar rectorragia: abdomen blando, depresible, no doloroso. TR: no tono esfinteriano, presenta varias heridas. Se decide intervención quirúrgica exploradora, donde se observa lesión esfinteriana completa en cara posterior, por lo que se coloca taponamiento y se decide realizar colostomía de descarga. Tras la intervención el paciente queda en observación en REA, donde se transfunden 2 CCHH y 2 UPFC, se inicia tto antibiótico con metronidazol y amikacina y se monitoriza hemodinámicamente.
El 20/02/11 presenta Hb de 7.8 a epsar de transfusión, por lo que se decide realizar revisión quirúrgica, objetivándose sangrado de plexo venoso sacro, sin sangrado arterial. Se decide transfundir 1 CH y 2 UPFC. A pesar de anemización, el paciente se mantiene estable a nivel hemodinámico, sin drogas vasoactivas, con diuresis y función renal conservada, con pico de CK de 15000.
Se comenta con nuestro servicio y se decide ingreso en UCIM para optimización de tratamiento y control evolutivo.

EXPLORACIÓ FÍSICA

FC 111 bpm	FR rpm	TA s 136 mmHg	TA d 70 mmHg
Tªaxi ºC	Tªrec ºC	SAT O2 100 %	Pes Kg

ORIGINAL

ÒDIA

HJ23
Hospital Joan XXIII
Carrer del Doctor Mallafré Guasch, 4
Telf: 977 29 58 35
977 29 58 36
43007 Tarragona
e-mail :
citacions.hj23.ics@gencat.cat

Institut Català de la Salut

1r. Cognom: LOPEZ

2n. Cognom: GONZALEZ

Nom: VICTOR HUGO

Data de naix.: 05.05.1987 Província: Castelló

Nº HC: 14667346 Cip: LOGO0870505001 Sexe:

RESULTATS DE RADIODIAGNOSTIC

Servei i Agenda Sol·licitant: Unitat Hospitalització UCI
Llit: 3C0107.1 Data: 29.03.2011

TORAX (29.03.2011)

Control de evolución sin cambios valorables respecto a estudio previo.

CÒPIA

Data: 29.03.2011 Signat Dr.: MARTIN MUÑOZ. LUIS Nº Col: 14303147

DAVIVIENDA

A QUIEN INTERESE

CALI 2022/12/06
COLOMBIA,

Por medio de la presente hacemos constar que el señor VICTOR HUGO LOPEZ GONZALEZ
con Cédula de Ciudadanía número 1125078776
de POPAYAN-CAUCA
posee en el Banco Davivienda:

CREDIEXPRESS FIJO

Número	5900493700086116	
Cupo	$0.00	Pesos
Saldo al Corte	$24,394,969.64	Pesos

Cordialmente,

DAVIVIENDA
0179 - OFICINA ALAMEDA

Firma Autorizada
BANCO DAVIVIENDA

Banco Davivienda S.A.
NIT.860.034.313-7
AH 170-1 REV. IV - 06

Extracto Tarjeta de Crédito

FECHA LÍMITE DE PAGO INMEDIATO

PAGO MÍNIMO $1.055.643,34

PAGO TOTAL $4.378.653,13

26025 12848 1/2

Fecha de Corte: 17-nov-2022

Cupo Total: $4.000.000

valor aprobado para compras y avances**

Cupo Disponible: $274.420

valor disponible hasta la fecha de corte en tu tarjeta.

Resumen Pago Mínimo

(+) Abono a capital	82.924,66
(+) Intereses corrientes	57.215,70
(+) Cuota de manejo	19.900,00
(+) Póliza deudores	12.261,00
(+) Cobro por avances	0,00
(+) *Otros	155.832,52
(=) VALOR CUOTA	**328.133,88**
(+) Intereses de mora	38.448,19
(+) Saldo en mora	689.061,27
=PAGO MÍNIMO	$1.055.643,34

Resumen Pago Total

(+) Saldo pendiente	3.725.579,09
(+) Intereses corrientes	298.132,50
(+) Cuota de manejo	99.500,00
(+) Póliza deudores	61.160,83
(+) Cobro por avances	0,00
(+) *Otros	155.832,52
(+) Intereses de mora	38.448,19
=PAGO TOTAL	$4.378.653,13

*Otros: Cargos que pueden incluir, honorarios y cobro por reposición.
**Avances: El cupo para avances podrá ser entre el 40% y 100% del cupo total. Consulta el tuyo en nuestro portal transaccional en tarjetaalkosto.com.co o en la línea 01 8000 915 555

Detalles

Fecha	Descripción	Valor Transacción	Saldo Pendiente	Cuota a pagar del mes	Tasa de Interés de la transacción	Cuotas pagadas/totales
2022/05/16	(+) MODIFICACION | MEDELLIN	2.846.624,34	2.843.391,04	114.935,00	2,17 %	1/36
2022/05/16	(+) OTROS CONCEPTOS 0% | MEDELLIN	224.678,75	218.437,68	6.241,07	0,00 %	1/36
2022/05/16	(+) CAPITAL 0% | MEDELLIN	682.714,66	663.750,37	18.964,29	0,00 %	1/36
2022/12/10	HONORARIOS DE COBRANZAS |	155.832,52	0,00	0,00	0,00 %	0/0

Tasa de interés vigente (Noviembre 2022)

	Mes vencido	Efectiva anual
Compras	2,7600%	38,6402%
Avances	2,7600%	38,6402%
Mora	2,7618%	38,6700%

¡Con tu Tarjeta de Crédito Alkosto disfrutas más y pagas menos!

¡AHÓRRATE LA FILA!
Puedes pagar tu **Tarjeta de Crédito Alkosto**
a través de nuestra página web
www.tarjetaalkosto.com.co

SABES QUE CUENTAS CON NOSOTROS: Hemos notado que tienes tu obligación en mora, te invitamos a realizar tu pago lo antes posible. Si tienes alguna dificultad, llámanos a nuestra Línea Soluciones de Pago, en **Bogotá 601** 7439099, **Medellín 604** 6049420, **Cali 602** 4850378 o resto del país al **018000949191** y juntos encontraremos una solución. Recuerda que si no realizas tus pagos oportunamente, se generarán cobros extras por mora que aumentarán el valor de tu deuda, se bloqueará temporalmente tu tarjeta y podría generar reportes negativos en centrales de información.

Tarjeta de Crédito Alkosto

Cupón de pago

LOPEZ GONZALEZ VICTOR HUGO

(415)7709998028517(8020)70004319751

Número de tarjeta: **********2300

Fecha límite de pago: INMEDIATO

Valor a pagar: Pago Mínimo $1.055.643,34
Otro valor

Forma de Pago
Efectivo — Bancolombia convenio recaudo No 32124
Cheque — Banco AV Villas cuenta corriente No 508073434
En caso de pago con cheque girar a nombre de TUYA S.A NIT 860032330-3

Cheque Número:

Certificado
Bancario

Jueves, 1 de diciembre de 2022

Señor(a)
A quien pueda interesar

BANCOLOMBIA S.A. se permite informar que VICTOR HUGO LOPEZ GONZALEZ identificado(a) con CC 1125078776, a la fecha de expedición de esta certificación, tiene con el banco los siguientes productos:

Producto	No. Producto	Fecha Apertura	Estado	Saldo
PRESTAMOS PB8	8480100648	2022/06/21	SUSP CAUSAC	5,040,047.81

***Importante:** Esta constancia solo hace referencia a los productos mencionados anteriormente.

*Si desea verificar la veracidad de esta información, puede comunicarse con la Sucursal Telefónica Bancolombia los siguientes números: Medellín - Local: (60-4) 510 90 00 - Bogotá - Local: (60-1) 343 00 00 - Barranquilla - Local: (60-5) 361 88 88 - Cali - Local: (60-2) 554 05 05 - Resto del país: 01800 09 12345. Sucursales Telefónicas en el exterior: España (34) 900 995 717 - Estados Unidos (1) 1 866 379 97 14.

Catalina Cortés Uribe.
Gerente Servicios Contact Center & BPO.

Bancolombia

Certificado
Bancario

Jueves, 1 de diciembre de 2022

Señor(a)
A quien pueda interesar

BANCOLOMBIA S.A. se permite informar que VICTOR HUGO LOPEZ GONZALEZ identificado(a) con CC 1125078776, a la fecha de expedición de esta certificación, tiene con el banco los siguientes productos:

Producto	No. Producto	Fecha Apertura	Estado	Saldo
PRESTAMOS F31	8480101778	2022/11/09	ACTIVO	70,902,852.16

***Importante:** Esta constancia solo hace referencia a los productos mencionados anteriormente.

*Si desea verificar la veracidad de esta información, puede comunicarse con la Sucursal Telefónica Bancolombia los siguientes números: Medellín - Local: (60-4) 510 90 00 - Bogotá - Local: (60-1) 343 00 00 - Barranquilla - Local: (60-5) 361 88 88 - Cali - Local: (60-2) 554 05 05 - Resto del país: 01800 09 12345. Sucursales Telefónicas en el exterior: España (34) 900 995 717 - Estados Unidos (1) 1 866 379 97 14.

Catalina Cortés Uribe.
Gerente Servicios Contact Center & BPO.

Bancolombia

Certificado
Bancario

Jueves, 1 de diciembre de 2022

Señor(a)
A quien pueda interesar

BANCOLOMBIA S.A. se permite informar que VICTOR HUGO LOPEZ GONZALEZ identificado(a) con CC 1125078776, a la fecha de expedición de esta certificación, tiene con el banco los siguientes productos:

Producto	No. Producto	Fecha Apertura	Estado	Saldo
PRESTAMOS F63	8480101779	2022/11/25	ACTIVO	3,062,548.00

***Importante:** Esta constancia solo hace referencia a los productos mencionados anteriormente.

*Si desea verificar la veracidad de esta información, puede comunicarse con la Sucursal Telefónica Bancolombia los siguientes números: Medellín - Local: (60-4) 510 90 00 - Bogotá - Local: (60-1) 343 00 00 - Barranquilla - Local: (60-5) 361 88 88 - Cali - Local: (60-2) 554 05 05 - Resto del país: 01800 09 12345. Sucursales Telefónicas en el exterior: España (34) 900 995 717 - Estados Unidos (1) 1 866 379 97 14.

Catalina Cortés Uribe.
Gerente Servicios Contact Center & BPO.

Bancolombia

AUTO-RED JM SAS
NIT : 900,754,404 - 2
CL 9 14 97
CALI - COLOMBIA
8810385 3174323932
AUTOREDVALLE@GMAIL.COM
Responsables de iva - No somos autorretenedores
Actividad Económica Tarifa 0,00

FACTURA ELECTRÓNICA DE VENTA
A 11913

Fecha y Hora de Factura

Generación	2022-12-01	16:41:31
Expedición	2022-12-01	16:41:41
Vencimiento	2022-12-01	

Cliente LOMART AUTOPARTES
NIT 1,125,078,776 - 7 /Id. Extranjero :
Dirección AV. ROOSELVET 24A 39
Ciudad CALI - COLOMBIA
Correo LOMARTAUTOPARTES@GMAIL.COM
Order Reference Prefijo

Teléfono 3183801932
Vendedor MARIA SIRLEY URIBE
Centro Costo 1
Numero

Descripción	ReferenciaDeFabri	Cant	V. Unit	Valor Total	Cantida
BATERIA TUDOR 48I850	48IS850T	1	247,899.00	247,899.00	0,00

Total Bruto	247,899.00
IVA	47,100.81
Total a Pagar	**$ 294.999,81**

CONDICION DE PAGO

Credito Credito 60Dias Efectivo 294.999,81 Cuota 1 Vence el 2022-12-01

VALOR EN LETRAS

Doscientos Noventa Y Cuatro Mil Novecientos Noventa Y Nueve Pesos Con 81/100

OBSERVACIONES

Elaborado, impreso y enviado electrónicamente por Sigo S.A.S Nit:

Firma Elaborado por : VENTAS

Firma Recibido

GRACIAS POR SU COMPRA! BANCO DAVIVIENDA C.TA CTE 015169995642 BANCOLOMBIA CTA AHORRO 76000002921

A esta factura de venta aplican las normas relativas a la letra de cambio (artículo 5 Ley 1231 de 2008). Con esta el Comprador declara haber recibido real y materialmente las mercancías o prestación de servicios descritos en este título - Valor. **Resolución y/o Autorización de facturación No**18764033418860 **aprobado en** 2022-08-11 **vigente** 12 Meses, **prefijo** A **desde el número** 10001 **al** 30000

CUFE :a1c5144b9a566a9f78a820847b2169d95d8ccdabc4a98ddbf4efof281461d5c4d5d429ad94857f45446bd9e657da5a62

COPIA

AUTO-RED JM SAS
NIT : 900,754,404 - 2
CL 9 14 97
CALI - COLOMBIA
8810385 3174323932
AUTOREDVALLE@GMAIL.COM
Responsables de iva - No somos autorretenedores
Actividad Económica Tarifa 0,00

FACTURA ELECTRÓNICA DE VENTA
A 11198

Cliente	LOMART AUTOPARTES		
NIT	1,125,078,776 - 7 /Id. Extranjero :	**Teléfono**	3183801932
Dirección	AV. ROOSELVET 24A 39	**Vendedor**	MARIA SIRLEY URIBE
Ciudad	CALI - COLOMBIA	**Centro Costo**	1
Correo	LOMARTAUTOPARTES@GMAIL.COM		
Order Reference Prefijo		**Numero**	

Fecha y Hora de Factura

Generación	2022-10-22	09:13:23
Expedición	2022-10-22	09:13:44
Vencimiento	2022-10-22	

Descripción	ReferenciaDeFabri	Cant	V. Unit	Valor Total	Cantida
BATERIA TUDOR 42IST850T	42IST850T	3	242,017.00	726,051.00	0,00

Total Bruto	726,051.00
IVA	137,949.69
Total a Pagar	**$ 864.000,69**

CONDICION DE PAGO

Credito Credito 60Dias Efectivo 864.000,69 Cuota 1 Vence el 2022-10-22

VALOR EN LETRAS

Ochocientos Sesenta Y Cuatro Mil Pesos Con 69/100

OBSERVACIONES

Elaborado, impreso y enviado electrónicamente por Siigo S.A.S Nit:

Firma Elaborado por : VENTAS

Firma Recibido

GRACIAS POR SU COMPRA! BANCO DAVIVIENDA C.TA CTE 015169995642 BANCOLOMBIA CTA AHORRO 75000002921

A esta factura de venta aplican las normas relativas a la letra de cambio (artículo 5 Ley 1231 de 2008). Con esta el Comprador declara haber recibido real y materialmente las mercancías o prestación de servicios descritos en este título - Valor. **Resolución y/o Autorización de facturación No18764033418860 aprobado en 2022-08-11 vigente 12 Meses, prefijo A desde el número 10001 al 30000**

CUFE :e42b5e133c3146cc37b45b56374407b2ee80b206c892752d2e9feba86b4bc1fa07cc988dae85f3299f3ade446ea4dc36

COPIA

AUTO-RED JM SAS
NIT : 900,754,404 - 2
CL 9 14 97
CALI - COLOMBIA
8810385 3174323932
AUTOREDVALLE@GMAIL.COM
Responsables de iva - No somos autorretenedores
Actividad Económica Tarifa 0,00

FACTURA ELECTRÓNICA DE VENTA
A 11163

Cliente LOMART AUTOPARTES
NIT 1,125,078,776 - 7 /Id. Extranjero :
Dirección AV. ROOSELVET 24A 39
Ciudad CALI - COLOMBIA
Correo LOMARTAUTOPARTES@GMAIL.COM
Order Reference Prefijo

Teléfono 3183801932
Vendedor MARIA SIRLEY URIBE
Centro Costo 1
Numero

Fecha y Hora de Factura
Generación 2022-10-20 12:48:09
Expedición 2022-10-20 12:48:21
Vencimiento 2022-10-20

Descripción	ReferenciaDeFabri	Cant	V. Unit	Valor Total	Cantida
BATERIA TUDOR HDL670	NS40HDL670T	2	168,067.00	336,134.00	0,00
BATERIA TUDOR 36I750	36IST750T	2	214,286.00	428,572.00	0,00
BATERIA TUDOR 48I950	48IST950T	1	260,504.00	260,504.00	0,00

Total Bruto 1,025,210.00
IVA 194,789.90
Total a Pagar **$ 1.219.999,90**

CONDICION DE PAGO
Credito Credito 60Dias Efectivo 1.219.999,90 Cuota 1 Vence el 2022-10-20

VALOR EN LETRAS
Un Millon Doscientos Diecinueve Mil Novecientos Noventa Y Nueve Pesos Con 90/100

OBSERVACIONES

Elaborado, impreso y enviado electrónicamente por Siigo S.A.S Nit:

Firma Elaborado por : VENTAS

Firma Recibido

GRACIAS POR SU COMPRA! BANCO DAVIVIENDA C.TA CTE 015169995642 BANCOLOMBIA CTA AHORRO 75000002021

A esta factura de venta aplican las normas relativas a la letra de cambio (artículo 5 Ley 1231 de 2008). Con esta el Comprador declara haber recibido real y materialmente las mercancías o prestación de servicios descritos en este título - Valor. **Resolución y/o Autorización de facturación No**18764033418860 **aprobado en** 2022-08-11 **vigente** 12 Meses, **prefijo** A **desde el número** 10001 **al** 30000

CUFE :bcc4af753ea1428b39c24022c406e6cc4910ea37b456666aadb2f91dd69d6e97a6a912dba395fb034f4948b9a13b9fc4

ORIGINAL

CARRERA 1A #50-150 BARRIO EVARISTO GARCIA
CALI
PBX: 8776111
IVA RÉGIMEN COMÚN
CÓDIGO ACTIVIDAD ECONÓMICA CIIU 4530
TARIFA ICA 7.7/1000 - IVA RÉGIMEN COMÚN
ACUMULADORES DUNCAN S.A.S. NIT: 800236772-3

FACTURA ELECTRÓNICA DE VENTA

Número: CA1S4.928.198
Fecha: 18/08/2022 08:47
Ciudad Expedición: CALI

Cliente: LOPEZ GONZALEZ VICTOR HUGO
Contacto: VICTOR
Nit o C.C.: 1125078776-7
Dirección: CR 81 B 43 65
Código: CN155012
Ciudad: CALI
Tel: 3183801932

Forma de pago: Crédito 50 Días
Fecha de vencimiento: oct 08 2022
Vendedor: V150106-Vend Ruta CL1S
Moneda: COP

Cant	Descripción	UM	Referencia	Precio	Descuento%	Valor Total	IVA %
1	27-1000 DUNCAN	BAT	12705	760.100,00	59,50	307.840,50	19,00
1	27R-1000 DUNCAN	BAT	12706	760.100,00	59,50	307.840,50	19,00
1	48M-900 DUNCAN	BAT	14308	666.600,00	59,50	269.973,00	19,00
1	N40R-570 DUNCAN		1NS11	377.200,00	59,50	152.766,00	19,00
1	N60M-660 DUNCAN	BAT	1NS07	518.900,00	59,50	210.154,50	19,00
2	24M-1150 DUNCAN	BAT	12407	846.600,00	61,50	651.882,00	19,00
2	24MR-1150 DUNCAN	BAT	12408	846.600,00	61,50	651.882,00	19,00
2	34M-900 DUNCAN	BAT	13404	670.900,00	61,50	516.593,00	19,00
2	34MR-900 DUNCAN	BAT	13405	670.900,00	61,50	516.593,00	19,00
2	48MR-900 DUNCAN	BAT	14309	666.600,00	59,50	539.946,00	19,00
4	36R-650 DUNCAN	BAT	13603	466.200,00	61,50	717.948,00	19,00
4	43R-750 DUNCAN		14316	548.200,00	61,50	844.228,00	19,00
8	43MR-900 DUNCAN	BAT	14320	616.300,00	61,50	1.898.204,00	19,00

La facturación y entrega de las baterías contenidas en este documento, se hace con la finalidad de suplir el requerimiento de la empresa LOPEZ GONZALEZ VICTOR HUGO, que puede prestar servicio o trasladarse durante el aislamiento preventivo obligatorio, por así permitirlo en sus excepciones el Decreto 427 del 22 de marzo de 2020.

La empresa no se hace responsable por la cancelación hecha en la misma factura EXIJA RECIBO DE CAJA NUMERADO

TOTAL CANT.
31

ESTA FACTURA ACEPTADA POR EL (LOS) COMPRADOR (ES) SERÁ TRANSFERIBLE POR EL ENDOSO Y SU ENTREGA, ENTENDIÉNDOSE POR TAL EL (LOS) COMPRADOR (RES) SI NO RECLAMARE DENTRO DE SU CONTENIDO, BIEN MEDIANTE RECLAMO ESCRITO DIRIGIDO AL EMISOR TENEDOR DEL TÍTULO, DENTRO DE LOS DIEZ (10) DÍAS CALENDARIOS SIGUIENTES A ESTA FACTURA. DE ACUERDO A LO PREVISTO EN LOS ARTÍCULOS 774 Y 6 DE LA LEY 1231 DE 2008. ESTA FACTURA GENERA INTERESES DE MORA A LA TASA MÁXIMA LEGAL CERTIFICADA POR LA SUPERINTENDENCIA FINANCIERA

COMPRADOR:

Firma - Sello - C.C./NIT

REPRESENTANTE DE VENTAS:

Firma - Sello - C.C./NIT

TOTAL BRUTO	19.474.100,00
DCTO GLOBAL	11.888.249,50
SUB-TOTAL	7.585.850,50
VALOR IVA	1.441.311,60
RETEFUENTE	189.646,26
RETE IVA	0,00
RETE ICA	0,00
TOTAL	8.837.516,00

Nota: Sírvase cancelar la presente con cheque cruzado a favor de Acumuladores Duncan S.A.S, hacer transferencia electrónica o consignación formato recaudo en nuestras cuentas : Cta Corriente Banco Bogota 166076661 , Cta Corriente Banco BBVA 227147469 , sólo transferencia electrónica Bancolombia Convenio de Recaudo No. 83745 Cta Corriente Bancolombia 67300016442.

FACTURAS ELECTRÓNICAS S/N RES N 18764022114383 DEL 2021-11-30 VIGENCIA HASTA 2023-11-29 RANGO DESDE CA1S-4927457 HASTA CA1S-4929999

CUFE. c03429fc616f46c913caedb34e1aebb6b28197972d95569a781b01b76cb6c09557983ba13c5c498d9d53dde91254aca8

coéxito S.A.S
NIT. 890.300.225-7

ENERGITECA

Sede Principal
CRA. 5 No. 61A -95 Cali-Colombia
PBX: (602) 691 05 00
Servicio al Cliente: (601) 918 79 00
E-mail: coexito@coexito.com.co www.coexito.com.co

CEDI CALI VALLE (47)
Dirección: CR 5 No.61A-95
Teléfono: (052)6541714
Autorretenedor ICA Cali

FACTURA ELECTRÓNICA DE VENTA No.

47E199948

AGENCIAS EN TODO EL PAIS

CLIENTE

NIT:	1.125.078.776
Nombre:	LOPEZ GONZALEZ VICTOR HUGO
Dirección:	AVENIDA ROOSVELT 24 A 39
Teléfono:	4016145
Ciudad:	CALI
Departamento:	Valle del Cauca

Fecha Factura:	Ago/31/2022 18:54:31
Fecha Vencimiento:	Sep/30/2022
Forma de Pago:	Crédito
No. Cuotas:	
Almacén:	000

Medio de Pago: Efectivo ☐ Cheque ☐ TC ☐

REFERENCIA	COD. VEND.	DESCRIPCIÓN	CANT/UM	VLR. UNIT.	DCTO.	IVA	VALOR TOTAL
LBN2IST650SC	08	1.- BATERIA AUTO SILVER CAST CHEVROLET SWIFT CO	15.00-NIU	133,193.00		379,600.00	1,997,895.00
NS40HDL560TXP	08	2.- BATERIA AUTO POWE TAXI	10.00-NIU	145,630.00		276,697.00	1,456,300.00

Total Nro Líneas: 0002

ORDEN DE COMPRA	REMISION	TOTAL UNIDADES	TOTAL PESO NETO
307348		25.00	351.60

SUBTOTAL	3,454,195.00
DESCUENTOS	0.00
IVA 19.00%	656,297.00
VALOR TOTAL	**4,110,492.00**

Valor en Letras : CUATRO MILLONES CIENTO DIEZ MIL CUATROCIENTOS NOVENTA Y DOS PESOS CON 00/100 M/CTE.

OBSERVACIONES FACTURA:

Se entrega manual del usuario de Baterias, para ser entregado al usuario final
18:54
N.F
Nom: Nit: Tel: Dir Ruta : 020103

OBSERVACIONES GENERALES:

Resolución de Facturación No:	18764013202445
Fecha:	2021-05-11
Numeración Autorizada:	Del No.47E-178096 al No.47E-250000
Vigencia:	2022-11-11

Régimen común 05-0136-04; Grandes Contribuyentes Resol 9061 Dic 10 2020; Agente Retenedor del IVA Autoretenedores Resol. 0526 de May. 5/87.

Como comprador o beneficiario del servicio, acepto de manera expresa el contenido y texto de la presenta factura. Así mismo declaro recibido, real y materialmente a satisfacción los bienes relacionados y/o los servicios prestados.

FECHA ENTREGA FACTURA:

RECIBIDA POR: **IDENTIFICACION:**

A partir del vencimiento se causarán intereses por mora a la tasa máxima legal autorizada. A la presente factura se aplicarán, en lo pertinente, las normas relativas a la Letra de Cambio.

Favor girar cheque cruzado a favor de COEXITO S.A.S.

CREADO POR COEXITO S.A.S.

JESSICA LORENA NAVARRO FLOREZ

PSE Anexos

CUFE:aab29206d90ff7b5d1da8945fb3b9ff0d2d6a283e2b33b942b8928e38e263316c8b9eea4ab304369b7afe2c0c3eb94c2

Representación Gráfica de Factura Electrónica De Venta
Fecha Validación DIAN: 2022-08-31 18:54:48-05:00
Tipo de operación: Estándar-10
Proveedor Tecnológico: Carvajal Tecnología y Servicios S.A.S BIC - Nombre del SW: CEN-Financiero - Nit: 890.321.151-0

47E199948

LUBRICANTES Y REPUESTOS VARON SAS
NIT:900334901-1
Régimen: Impuestos sobre las Ventas - IVA
Persona Juridica
DIAGONAL 23 10 129 AUTOPISTA SUR CALI, VALLE DEL CAUCA, Colombia
Tel: 3748794-322 3057479
Autorización Factura Electrónica de Venta 18764028190303 Valida Desde;Hasta 2022-04-27;2023-04-27 Rango desde; hasta 6001;12000 con Prefijo FEL

Cliente:	LOPEZ GONZALEZ;VICTOR HUGO
C Cuidadania:	1125078776
Dirección:	AV ROSEVELT 24A 35
Telefono:	3183801932
Email:	lomartautopartes@gmail.com
Cuidad:	CALI
Departamento:	VALLE DEL CAUCA
COD.VEND: 06	GUILLERMO VARGAS MOSQUERA

Factura Electrónica de Venta	**FEL 8031**
Moneda:	COP
Hora Emisión:	11:53 a.m.
Fecha Elaboró:	03/11/2022 11:53:11a. m.
Medio de Pago:	Acuerdo mutuo
Forma de Pago:	Crédito
FECHA DE EMISIÓN	**FECHA DE VENCIMIENTO**
03/11/2022	03/12/2022

CÓDIGO	DESCRIPCIÓN	CANTIDAD	PRECIO U.	IVA	DCTO.	TOTAL
35V4850	BATERIA AUTO VARTA BLUE 35	2	270,000	102,600		540,000
42ISTV4770	BATERIA AUTO VARTA BLUE	4	210,084	159,664		840,336

Valor En Letras: UN MILLON SEISCIENTOS CUARENTA Y DOS MIL SEISCIENTOS

Observaciones Factura: PD# 8334
TOTAL PESO: 83.36

Como comprador o beneficiario del servicio, acepto de manera expresa el contenido y [illegible] factura, Así mismo declaro recibido, real y materialmente a satisfacción los bienes relacionados y/o los servicios [illegible]. A partir del vencimiento se causarán intereses por mora a la [illegible] máxima legalmente autorizada. A la presente factura se aplicarán, en lo pertinente, las normas relativas a la Letra de Cambio.

CANCELADO

FECHA ENTREGA FACTURA:

RECIBIDA POR: IDENTIFICACION:

Subtotal	1,380,336.00
Descuento	
IVA 19 %	262,264.00
Total de la operación	**1,642,600.00**

CUFE: c98f03ba5082080142d48e0b445b1dcb2967aabd8628d0a125ca031588d7dd8d23158d3c7d6773f2b23d528b58a6191a

IMPUESTO	BASE	TARIFA	IMPORTE
IMPUESTOS			
IVA	1,380,336.00	19.00	262,264.00

Firma Digital Electrónica:
BSDOIGxNbPbwO0S0BaptK8FEIHEPAo+gcu6X7A0jqUTSKOBT7WjostAgHpmFkpYdWxwHD3IN5PxB5bQAwmEYcJFbMaj6EmhnSky+gq6ERFeRe37TqnaCjOktqWFngT0EbgugijKolaRrLRY
NNq6fycPhRa2ACvYnCsbx+RJLCkGiUHCFd30PehPWVqRmYmF8Va6TnXK2CFDd6qb7otmhEXP87KgKTuHEKjmE1jNWxR59DqbySXdmaJIDPShhZn4jkRKhg2e55mmyJwJYgF8wLbheN
GrklhG3hAyMm9AbpXu2rt5n4ohG4Or72XKt9VwuWwTuEFyi8E0oErAQbptzrQ==

AppRespuesta

Identificador Evento: 56397011 **Fecha Evento:** 03/11/2022 11:53:11a. m. **Codigo Evento:** 02 -Uso Autorizado por la DIAN

Evento: [illegible]