

Medellín, Dieciséis (16) de febrero de 2023

Dr. OMAR VASQUEZ CUARTAS
JUEZ VEINTE (20) CIVIL DEL CIRCUITO MEDELLÍN – ANTIOQUIA
 E. S. D.

REFERENCIA:	PROCESO DECLARATIVO
DEMANDANTES:	JUAN IGNACIO GALLO DELGADO
	SANDRA MILENA GALLO DELGADO
DEMANDADOS:	LILIANA MARÍA GALLO OROZCO
	SANDRA OROZCO ECHEVERRY
	IVÁN DARÍO GALLO OROZCO
	JAIME ALBERTO GALLO OROZCO
	PAULA ANDREA OROZCO MONSALVE
	VLADIMIR OROZCO MONSALVE
RADICADO:	050013103-020-2022-00173-00
ASUNTOS:	SOLICITUD RECONOCIMIENTO DE PERSONERIA
	RECURSO DE REPOSICIÓN Y EN SUBSIDIO EL DE APELACIÓN CONTRA EL AUTO CON FECHA DEL 13/Febrero/2023 NOTIFICADO POR ESTADOS ELECTRONICOS DEL 14/febrero/2023 QUE DECLARÓ TENER POR NOTIFICADOS A LOS DEMANDADOS
	SANEAMIENTO CAUSAL DE NULIDAD – INDEBIDA NOTIFICACIÓN

FABIAN LEONARDO VARGAS LONDOÑO, abogado titulado y en ejercicio, identificado con la cedula de ciudadanía No. 98.762.317 y con T.P. No. 206.955 del Consejo Superior de la Judicatura, y con dirección electrónica: abogadofabianvargas@gmail.com, obrando como apoderado judicial de la parte demandada, **SANDRA OROZCO ECHEVERRY, IVÁN DARÍO GALLO OROZCO, LILIANA MARÍA GALLO OROZCO, JAIME ALBERTO GALLO OROZCO, VLADIMIR OROZCO MONSALVE y PAULA ANDREA OROZCO MONSALVE**, dentro del proceso de la referencia, conforme a PODER que se adjunta y del que **SOLICITO SE ME RECONOZCA PERSONERÍA JURÍDICA**, por medio del presente escrito me dirijo ante usted con el fin de interponer dentro del término legal de Tres (03) días y sustentar el recurso de **REPOSICION** y en subsidio el de **APELACION CONTRA EL AUTO CON FECHA DEL 13/Febrero/2023 NOTIFICADO POR ESTADOS ELECTRONICOS DEL 14/febrero/2023** por medio del cual se **DIO POR NOTIFICADOS A LOS DEMANDADOS**, sin que se dieran los requisitos procesales para determinar tal decisión, por lo que **procedo a interponer el presente** recurso que sustento de la siguiente forma:

Fabián Leonardo Vargas Londoño
Abogado e Investigador Judicial

Calle 50 No.51 - 29 Oficina 602 Edificio Banco de Bogotá, Medellín, Ant. Celular 311 391 1756

E-mail- abogadofabianvargas@gmail.com -

El suscrito se aparta muy respetuosamente del fundamento dado en el Auto que hoy recurro, dado los siguientes motivos:

DEL AUTO OBJETO DE RECURSO

Señor Juez su despacho, por medio del Auto objeto de recurso decidió tener por Notificados a mis representados, indicando que:

“(…)

Una vez revisado el cotejo de los documentos adosados a la notificación de la parte pasiva, se encuentra procedente tener por notificados a los demandados, del auto admisorio de la demanda, en los términos del artículo 8 de la Ley 2213 de 2022.

Una vez vencido el término de traslado de la demanda, procédase de conformidad.

Notifíquese

**Omar Vásquez Cuartas
Juez**

(…)”

De la página web de la rama judicial se puede apreciar que, ante memorial allegado por el demandante en la fecha ocho (08) de noviembre de 2022, al parecer relacionado con la realización de las diligencias de notificación, el Juzgado mediante Auto del Dieciséis (16) de Noviembre de 2022 requirió a estos para que allegaran al despacho:

Estudiadas las notificaciones allegadas por la parte demandante, se advierte que no aportó el cotejo de los documentos enviados para surtir la notificación, esto es, demanda, anexos y auto admisorio de la demanda.

Así mismo, se advierte que el mensaje de correo electrónico enviado al demandado Vladimir Orozco Monsalve, no fue entregado, razón por la cual deberá vincularlo al proceso por medio de la notificación debida.

Dado lo anterior, se le requiere al demandante para que aporte dichos comprobantes y cotejos documentales y, para que notifique al demandado Vladimir Orozco Monsalve. Para ello se le otorga el término máximo de 30 días, so pena de dar aplicación a las consecuencias consagradas por el artículo 317 del C.G.P.

Notifíquese

**Omar Vásquez Cuartas
Juez**

Fabián Leonardo Vargas Londoño
Abogado e Investigador Judicial


De tal auto se resalta los requerimientos realizados por el despacho a los Demandantes para que:

- 1) Aportara el cotejo de los documentos enviados a los codemandados para surtir la notificación, esto es, demanda, anexos y **auto admisorio de la Demanda**
Negrillas y subrayas fuera del texto original
- 2) Y para que se notificara debidamente al Demandado **Vladimir Orozco Monsalve**.

DE LAS DILIGENCIAS DE NOTIFICACIÓN REALIZADAS POR LA PARTE DEMANDANTE

Informo al despacho, y ello es motivo de presentación de este Recurso, en cuanto los demandados acudieron a mis servicios el pasado Nueve (09) de febrero al observar que en el Certificado de Tradición del inmueble ubicado en San Jerónimo (Ant.) relacionado en el litigio tenía registrado una medida cautelar decretada por su despacho en virtud del proceso de la referencia, y que ante la observancia el suscrito procedió a revisar el proceso en el portal web de la rama judicial – consulta de procesos, y que en virtud de la información genérica del historial del proceso, procedí a realizar apertura de cada uno de los Correos Electrónicos con los Demandados encontrando las siguientes incidencias:

1. Solo se encontraron dos (02) Correos electrónicos relacionados con el presente proceso remitido desde el Correo Cesar.villada@entornojuridico.co, esto en los correos electrónicos de las Demandadas **LILIANA MARÍA GALLO OROZCO** (lgalloorozco@gmail.com) y **PAULA ANDREA OROZCO MONSALVE** (paulavaso123@gmail.com), los mismo de los que estas representadas manifiestan de manera juramentada que no habían observado, Correos que contenían Tres (03) Archivos adjuntos que contenía la siguiente documentación, **entre los que NO se observa el AUTO INADMISORIO DE LA DEMANDA ni el AUTO ADMISORIO DE LA DEMANDA**, graficándose la lista enviada de los documentos adjuntos y la individualización de los documentos allegados, sin que el mismo apoderado de los Demandantes relacione como enviado los AUTOS referidos ,así:

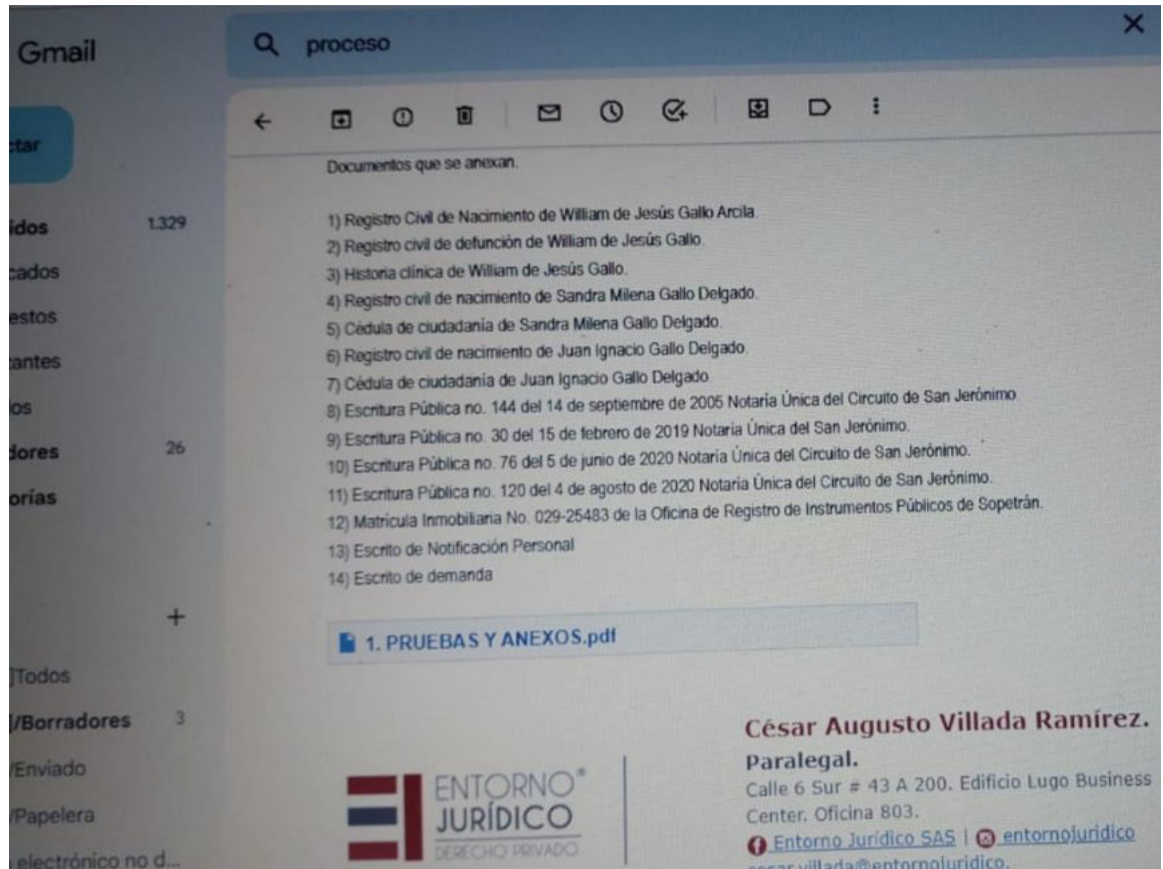


Fabián Leonardo Vargas Londoño
Abogado e Investigador Judicial

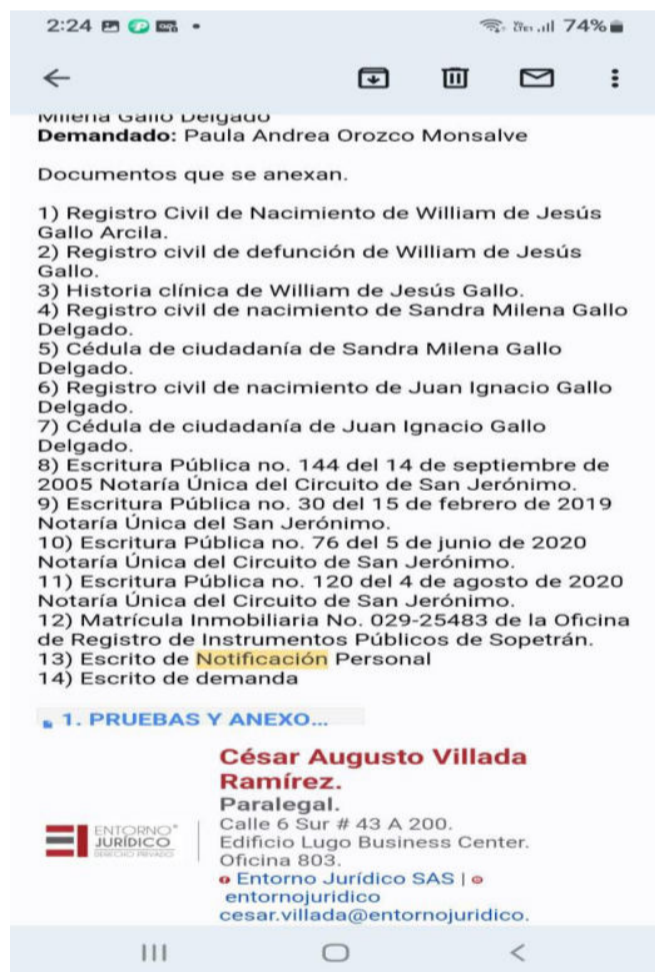
Calle 50 No.51 - 29 Oficina 602 Edificio Banco de Bogotá, Medellín, Ant. Celular 311 391 1756

E-mail- abogadofabianvargas@gmail.com -

CORREO ENVIADO A DEMANDADA LILIANA GALLO



CORREO ENVIADO A DEMANDADA PAULA OROZCO



Fabián Leonardo Vargas Londoño
Abogado e Investigador Judicial

Calle 50 No.51 - 29 Oficina 602 Edificio Banco de Bogotá, Medellín, Ant. Celular 311 391 1756

E-mail- abogadofabianvargas@gmail.com -

2. Concordante con lo anterior, de tales documentos se aportan también con este escrito para efectos de permitirme acreditar al despacho la ausencia de entrega de los Autos de Inadmisión y Admisión no allegados, y se advierte a demás que aquel documento que tiene por nombre “**NOTIFICACIÓN DEMANDA**”, si bien indica que “” adjunto a esta notificación encontrará el auto que admitió la demanda...” (Negrillas mías) sin que ello fuera cierto, tratándose de una sola página que corresponde a la allegada con este escrito, tal como podría acreditarlo el apoderado de los Demandantes en el acto de revisar el proceso, pues en presunción de su buena fe, podría entender la posibilidad de haber creído y tenido la confianza de aportar tal documento sin que efectivamente lo hiciera, y sumado a lo anterior, también se indicó en tal documento que los Demandados podría acudir al despacho a la dirección Carrera 50 Nro. 51 – 23, piso 5, sin precisar la ciudad, no obstante, considerando que el Juzgado es de Medellín tal dirección no corresponde con la ubicación del despacho, en el **piso 13 del edificio Edatel** (Plaza Comercial Calle Nueva, Av. Palacé #41-41, Alpujarra Centro, Medellín, La Candelaria – Medellín Google maps), al respecto el documento se aprecia así:

“(…)

Por medio de la presente, le notifico la existencia del proceso 2022-00173-00 en su contra, providencia calendarada el veintiuno (30) de junio de 2.022 por medio de la cual se admitió la demanda. Para recibir mayor información sobre el proceso en referencia, sírvase comunicarse al correo electrónico ccto20me@cendoj.ramajudicial.gov.co, llamar al teléfono fijo (604) 231 44 09 o, comparecer a este despacho ubicado en la carrera 50 # 51 – 23 piso 5. De lunes a viernes en los horarios de 8:00 a.m. a 12:00 a.m. y de 1:00 p.m. a 5:00 p.m.

Esta notificación se entenderá realizada una vez transcurridos dos (2) días hábiles siguientes a la recepción del acuse de recibo de esta notificación, o que se pueda constatar por otro medio el acceso del destinatario al mensaje y, en consecuencia, los términos comenzarán a correr a partir del día siguiente al de la notificación. Se advierte a la parte demandada, que una vez notificada, cuenta con el término de veinte (20) días para proponer excepciones si a bien lo considera. Adjunto a esta notificación encontrará el auto que admitió la demanda, el escrito de la demanda y sus anexos.

(…)”

3. En lo que respecta a los correos electrónicos de los Demandados **SANDRA OROZCO ECHEVERRY, IVÁN DARÍO GALLO OROZCO y JAIME ALBERTO GALLO OROZCO**, no se observó correo electrónico alguno remitido por los demandantes o su apoderado, manifestando de manera conjunta que sus correos personales envían a “spam” o “correos no deseados” los correos desconocidos que envían a sus bandejas de entrada, por lo que en caso de que se les haya allegado información similar los mismos pudieron ser eliminados por el mismo sistema.

Fabián Leonardo Vargas Londoño
Abogado e Investigador Judicial

4. Por su parte el Demandado **VLADIMIR OROZCO MONSALVE** informa que su Correo electrónico personal corresponde al relacionado en el poder que me otorga (blasi.oro2017@gmail.com) y no al relacionado en la Demanda (vlady-322@hotmail.com) que se conoció desde los correos de las Demandadas LILIANA y PAULA, entendiéndose que al señor VLADIMIR se le remitieron los documentos para efectuar las diligencias de notificación, sin que el mismo correspondiera a su dirección electrónica personal donde podría conocer de la existencia del proceso, por lo que frente a este a la fecha tal notificación no ha sido efectiva
5. Como se indicó, tampoco se allegó a las Demandadas LILIANA y PAULA, **AUTO QUE INADMITIO LA DEMANDA INICIAL** (del 01/junio/2022 según portal de la Rama Judicial) **ni el MEMORIAL** mediante el cual **se subsanaron los requisitos exigidos por el despacho**, por lo que no se tiene claro si la Demanda Adjunta a los correos Electrónicos (de las Demandadas **LILIANA MARIA GALLO OROZCO y PAULA ANDREA OROZCO MONSALVE**) que son las únicas a las que se pudo acceder, sufrió modificación en cumplimiento de tales requisitos y si corresponde a la que debe ser objeto de pronunciamiento.

SUSTENTACIÓN DEL RECURSO

Señor Juez, su despacho mediante el auto que es objeto de recurso ha decidió **DAR POR NOTIFICADOS A LOS DEMANDADOS** sin que ello fuera cierto, lo que ha motivado de manera respetuosa la presentación de este escrito, lo anterior en cuanto los Demandantes no realizaron las diligencias de Notificación de conformidad a lo consagrado en la **Ley 1322 de 2022 en su artículo 8** e incluso frente a la ausencia de acreditación de los requerimientos realizados en el auto citado del Dieciséis (16) de Noviembre de 2022, así:

1. *Aportara el cotejo de los documentos enviados a los codemandados para surtir la notificación, esto es, demanda, anexos y **auto admisorio de la Demanda***

Negrillas y subrayas fuera del texto original

Dado que **no se allegó AUTO INADMISORIO DE LA DEMANDA, ni AUTO ADMISORIO DE LA DEMANDA**, no pudo los Demandantes, por intermedio de su apoderado judicial aportar el cotejo de los documentos enviados a los codemandados para surtir la notificación, en particular el **auto admisorio de la Demanda**, entiende el suscrito de algunas complejidades que nos trae la virtualidad en procesos judiciales, y que conforme a los Tres (03) documentos adjuntos a los correos electrónicos que se pueden visualizar, las certificaciones electrónicas que se pudieron allegar al despacho en virtud del presente proceso, **pueden permitir acreditar la remisión de los correos y sus documentos adjuntos, pero no el contenido de todas las páginas de tales documentos**, pues al despacho solo tendemos a aportar los certificados y pantallazos de tales correos, interpretando que tal situación le impidió al despacho conocer tales contenidos de los documentos, presumiendo que ante la manifestación del apoderado de los Demandantes todos los documentos que deben allegarse para lograr la notificación efectivamente fueron

Fabián Leonardo Vargas Londoño

Abogado e Investigador Judicial

entregados, sin que ello fuera cierto, motivo por el cual se aportan con este escrito para que el juzgado observe de manera directa los documentos realmente allegados, y ante lo cual también nos puede requerir para reenviar directamente al correo del juzgado si así lo dispone los Correos electrónicos referidos remitidos desde los correos electrónicos de las Demandadas **LILIANA MARÍA GALLO OROZCO** (lgalloorozco@gmail.com) y **PAULA ANDREA OROZCO MONSALVE** (paulavaso123@gmail.com), para acreditar que los AUTOS DE INADMISION Y ADMISION no fueron allegados, concluyendo con ello que no se cumplió con esta necesidad procesal para establecer sin lugar a dudas que los Demandados se encuentran Notificados.

En lo que respecta a los correos que se pudieron enviar a los Demandados **SANDRA OROZCO ECHEVERRY, IVÁN DARÍO GALLO OROZCO y JAIME ALBERTO GALLO OROZCO**, solicitaré requerir a los Demandantes o su apoderado para que remitan al juzgado en "Reenvío" los correos electrónicos dirigidos a estos para permitirse observar la documentación que se les remitió para determinar si al igual que las Demandadas relacionadas anteriormente se les aporó la misma documentación con omisión sobre los AUTOS DE INADMISIÓN y ADMISIÓN expedidos por su despacho.

2. Y para que se notificara debidamente al Demandado Vladimir Orozco Monsalve.

En lo que respecta a la notificación dirigida al Demandado **VLADIMIR OROZCO MONSALVE** **dada la claridad en cuanto a** que su Correo electrónico personal corresponde al relacionado en el poder que me otorga (blasi.oro2017@gmail.com) y no al relacionado en la Demanda (vlady-322@hotmail.com) del que se presume fue utilizado para realizar las diligencias de notificación, me es posible manifestar que frente a este a la fecha tal notificación no ha sido efectiva.

Tal como se indicó, a la fecha no se ha realizado las diligencias de Notificación de conformidad a lo consagrado en la **Ley 1322 de 2022 en su artículo 8** e incluso frente a la ausencia de acreditación de los requerimientos realizados en el auto citado del Dieciséis (16) de Noviembre de 2022, pues al respecto la referida norma indica que:

“ARTÍCULO 8. NOTIFICACIONES PERSONALES. Las notificaciones que deban hacerse personalmente también podrán efectuarse con **el envío de la providencia respectiva** como mensaje de datos a la dirección electrónica o sitio que suministre el interesado en que se realice la notificación, sin necesidad del envío de previa citación o aviso físico o virtual. Los anexos que deban entregarse para un traslado se enviarán por el mismo medio.
(...)”

Por su parte, la misma normatividad, en su **artículo 6** indica que incluso para la notificación personal **se limitara al envío del auto admisorio de la demanda**, de lo que podría interpretarse que incluso tal Auto sobresale y tiene absoluta relevancia en la diligencia de NOTIFICACIÓN PERSONAL sobre la remisión de la misma Demanda y sus anexos (Que para el caso particular no se aportó inicialmente ante la solicitud de medida cautelar que

Fabián Leonardo Vargas Londoño
Abogado e Investigador Judicial

acompañaba la acción, siendo importante también su envío como se hizo), de ahí en que revista la importancia en el presente asunto, de que tal documento se haya allegado, y ante su omisión, no hay otra consecuencia diferente a la de requerirse a los Demandantes para que acrediten fehacientemente que el AUTO ADMISORIO fue enviado en la diligencia de Notificación y/o acudirse de manera satisfactoria a la reposición que persigue este escrito, al respecto tal artículo refiere que:

ARTÍCULO 6. DEMANDA.

(...)

En caso de que el demandante haya remitido copia de la demanda con todos sus anexos al demandado, al admitirse la demanda la notificación personal se limitará al envío del auto admisorio al demandado.

(...)

REMISIÓN SIMULTANEA DE MEMORIALES A TODOS LOS SUJETOS PROCESALES

No siendo suficiente lo anterior, de la consulta que se realiza del proceso en el portal de la rama judicial, se evidencia que los **Demandantes han incorporado al expediente diferentes memoriales**, los mismos enviados al Correo Electrónico de su despacho, **sin que los remita de manera simultánea a todos los sujetos procesales, entre los que se incluyen los demandados**, situación que contradice los postulados del artículo 3 de la misma **Ley 1322 de 2022** y que encontrándose regulado normativamente, no puede ser objeto de omisión o de discreción de los Demandantes para determinar si evita compartir tales memoriales a las demás partes vinculadas al proceso, por lo que también es motivo del presente escrito solicitar el EXPEDIENTE JUDICIAL en tanto por lo mencionado existen piezas procesales que este suscrito desconoce y de las que no cuenta para efectos de analizar y fundamentar el presente escrito, al respecto tal norma refiere que:

“ARTÍCULO 3. DEBERES DE LOS SUJETOS PROCESALES EN RELACIÓN CON LAS TECNOLOGÍAS DE LA INFORMACIÓN Y LAS COMUNICACIONES.

Es deber de los sujetos procesales, realizar sus actuaciones y asistir a las audiencias y diligencias a través de medios tecnológicos. **Para el efecto deberán suministrar** a la autoridad judicial competente, y **a todos los demás sujetos procesales**, los canales digitales elegidos para los fines del proceso o trámite **y enviar a través de estos un ejemplar de todos los memoriales o actuaciones que realicen, simultáneamente con copia incorporada al mensaje enviado a la autoridad judicial.**”

Negrillas y subrayas fuera del texto original

Fabián Leonardo Vargas Londoño
Abogado e Investigador Judicial

PRESUPUESTOS JURISPRUDENCIALES RESPECTO A LA NOTIFICACIÓN DE LAS PROVIDENCIAS JUDICIALES POR MEDIO DE LAS TIC
--

En reciente pronunciamiento la CORTE SUPREMA DE JUSTICIA, con ponencia del Magistrado Dr. **OCTAVIO AUGUSTO TEJEIRO DUQUE**, expediente STC16733-2022 Radicación nº 68001-22-13-000-2022-00389-01, (Aprobado en Sala de 14/diciembre/2022), respecto a la NOTIFICACIÓN DE LAS PROVIDENCIAS en virtud de lo regulado en la Ley 1322 de 2022 resalto, en lo que interesa para el presente proceso que:

(...)

*El canon 8° de la ley en cita -antes Decreto Legislativo 806 de 2020- fue objeto de pronunciamiento por la homóloga constitucional en sentencia C-420 de 2020 y allí se consideró que esa disposición **i.** persigue una finalidad que no está constitucionalmente prohibida y **ii.** contiene medidas idóneas en tanto elimina la obligación de acudir a los despachos a notificarse, otorga un remedio procesal para aquellos eventos en los que la persona a notificar no recibiera el correo - «declaratoria de nulidad de lo actuado» -, prevé condiciones para garantizar que el correo indicado es el utilizado por la persona a enterar y, permite el conocimiento de las providencias «en tanto los correos electrónicos ofrecen seguridad y permiten probar la recepción y envío de aquella». (Subrayas propias)*

En línea con ese propósito, consagró una serie de medidas tendientes a garantizar la efectividad de una notificación más célere y económica, pero con plenas garantías de defensa y contradicción para el demandado.

i). (...)

ii). (...)

iii). *La tercera, relacionada con el deber de acreditar el «envío» de la providencia a notificar como mensaje de datos al canal elegido por el demandante. En últimas, es de esa remisión que se deriva la presunción legal contenida en el canon en cita, esto es, que «se entenderá realizada» la notificación:*

«La notificación personal se entenderá realizada una vez transcurridos dos días hábiles siguientes al envío del mensaje y los

Fabián Leonardo Vargas Londoño
Abogado e Investigador Judicial

términos empezarán a contarse cuando el iniciador recepcione acuse de recibo o se pueda por otro medio constatar el acceso del destinatario al mensaje» (Subrayado y resaltado propios)

Al respecto, no sobra precisar que una cosa es el momento en el que se entiende surtido el enteramiento -dos días hábiles siguientes al envío de la misiva- y otra distinta es el inicio del término derivado de la providencia notificada que puede verse afectado si se demuestra que el destinatario no recibió el mensaje de datos.

(...)

Igualmente, no hay problema en admitir que -por presunción legal- es con el envío de la providencia como mensaje de datos que se entiende surtida la notificación personal y, menos, con reconocer que no puede iniciar el cómputo del término derivado de la determinación notificada si se demuestra que el destinatario no recibió la respectiva comunicación.

Negrillas y subrayas fuera del texto original

Por su parte la Corte Constitucional, en diversas sentencias de constitucionalidad, incluyendo la **Sentencia C 031 de 2019**, ha precisado que

“la notificación personal es el mecanismo procedimental que asegura en mejor y mayor medida tanto el conocimiento del demandado sobre la existencia del proceso, como su comparecencia formal al mismo”;

(...)

“...no la acoge como única, con exclusión de modalidades de carácter subsidiario, ya que, si lo hiciera, entraría la administración de justicia y desfavorecería el logro de la convivencia pacífica consagrada en el preámbulo de la Constitución.”

La **Corte Constitucional en Sentencia T-025 de 2018**, citando a su vez la **sentencia SU-159 de 2002**, recuerda que...

“...un procedimiento se encuentra viciado cuando pretermite eventos o etapas señaladas en la ley, establecidas para proteger todas las garantías de los sujetos procesales, particularmente el ejercicio del derecho de defensa que se hace efectivo, entre otras actuaciones, con la debida comunicación de la iniciación del proceso y la notificación de todas las providencias emitidas por el juez que deben ser notificadas de conformidad con lo dispuesto en la ley.

Fabián Leonardo Vargas Londoño
Abogado e Investigador Judicial

Así las cosas, considero respetuosamente que no es suficiente con que se acredite el envío y recepción de un correo electrónico remitido por el Demandante a los Demandados, sino de la documentación que guarda esta finalidad en darse a conocer, entre los que reviste de carácter importante el correspondiente al Auto admisorio de la Demanda, que es la Providencia de la que se guarda esa finalidad de NOTIFICARSE, pues enviarse la Demanda con sus Anexos por sí sola no constituye un acto de notificación, y es que así se entiende de la lectura que puede hacerse del artículo 91 del código general del proceso, que trata sobre el traslado de la demanda, indicando en su segundo inciso:

*«El traslado se surtirá mediante la entrega, en medio físico o como mensaje de datos, de copia de la demanda y sus anexos al demandado, a su representante o apoderado, o al curador ad litem. **Cuando la notificación del auto admisorio de la demanda** o del mandamiento de pago se surta por conducta concluyente, por aviso, o mediante comisionado, el demandado podrá solicitar en la secretaría que se le suministre la reproducción de la demanda y de sus anexos dentro de los tres (3) días siguientes, vencidos los cuales comenzarán a correr el término de ejecutoria y de traslado de la demanda.»*

Nótese entonces su señoría que en el caso particular nos encontramos frente a una INDEBIDA NOTIFICACIÓN, frente al incumplimiento de los **artículos 3, 6 y 8 de la Ley 1322 de 2022**, por parte de los Demandantes al momento de realizar las diligencias de la Notificación, por lo que resulta procedente que el despacho Reponga el Auto que es objeto de Recurso, para no incurrir en una Causal de Nulidad, sin que sea el propósito de este escrito, tratándose de un recurso, por lo que de acuerdo con lo esbozado anteriormente, y otras consideraciones que pueda observar el despacho en el presente recurso, de manera respetuosa solicito se reponga el Auto objeto de recurso en cuanto los Demandados no han sido real y efectivamente notificados, lo que limita el ejercicio del Derecho de Defensa y Contradicción ligado al Debido Proceso consagrado en el artículo 29 de la Constitución Nacional, y es que frente a ello el legislador ha tenido previsión mediante el **artículo 133 del código general del proceso** que trata sobre las causales de nulidad procesales señal en su numeral 8, insertando como parte de ellas la indebida notificación, por lo que es prudente sanear el defecto que se hace observar para evitar futuras nulidades en el marco del presente proceso, al respecto la norma en cita refiere que:

«Cuando no se practica en legal forma la notificación del auto admisorio de la demanda a personas determinadas, o el emplazamiento de las demás personas aunque sean indeterminadas, que deban ser citadas como partes, o de aquellas que deban suceder en el proceso a cualquiera de las partes, cuando la ley así lo ordena, o no se cita en debida forma al Ministerio Público o a cualquier otra persona o entidad que de acuerdo con la ley debió ser citado.»

Fabián Leonardo Vargas Londoño
Abogado e Investigador Judicial

PETICIONES

Por lo anterior, solicito del señor Juez de manera muy respetuosa, se sirva:

PRIMERO:

Reconocer PERSONERÍA JURÍDICA al suscrito apoderado de los Demandados

SEGUNDO:

En aras de no entrar a vulnerar el debido proceso por indebida notificación de la parte accionante, solicito a usted se sirva **REPONER** el **AUTO del 13/Febrero/2023 NOTIFICADO POR ESTADOS ELECTRONICOS DEL 14/febrero/2023 por medio del cual se DIO POR NOTIFICADOS A LOS DEMANDADOS**, aquí recurrido, o en su defecto **CONCEDERME** el recurso de **APELACIÓN** ante el superior jerárquico, requiriendo a los Demandantes para que Notifiquen en Debida Forma a mis poderdantes aportando el AUTO ADMISORIO DE LA DEMANDA a los Demandados, tal como lo ordena el artículo 8 de la Ley 2213 de 2022 para dar traslado efectivo de la Demanda, y con ello ejercer el Derecho de Defensa y Contradicción a favor de mis representados.

TERCERO:

REQUERIR al apoderado de los Demandantes para que aporte, si bien lo estima el despacho, el reenvío del correo dirigido a cada uno de los Demandantes para efectos de determinar los documentos adjuntos que fueron enviados, especialmente el correspondiente al AUTO ADMISORIO DE LA DEMANDA, o para que se sirva verificar, y en caso afirmativo, simplemente manifieste que en posible error humano obvió enviar esta pieza procesal

CUARTO:

Darme **TRASLADO** para pronunciarme sobre la Demanda, proponiendo las excepciones que considero pertinente en el caso particular

QUINTO:

Permitirme acceder al **EXPEDIENTE DIGITAL** para conocer todas las piezas procesales cuyo enlace puede ser enviado a mi Correo electrónico abogadofabianvargas@gmail.com

Fabían Leonardo Vargas Londoño
Abogado e Investigador Judicial

SEXTO:

En caso de que el señor Juez estime que al presente escrito debe dársele el trámite de SOLICITUD DE NULIDAD (NUMERAL 8, **artículo 133 del código general del proceso**) sírvase obrar de conformidad

ANEXOS

- 1. PODER PARA ACTUAR otorgado por los Demandados**
- 2. CAPTURAS PANTALLAZOS Correos electrónicos** de mis poderdantes donde se observa que al mismo se les adjunto la Demanda, y sus Anexos, sin que se registrara y aportara el AUTO ADMISORIO DE LA DEMANDA
- 3. DOCUMENTOS ADJUNTOS** en los Correos (Sin copia del Auto Admisorio de la Demanda)
 - a) DEMANDA
 - b) NOTIFICACIÓN DEMANDA
 - c) ANEXOS

NOTIFICACIONES**APODERADO:**

El Suscrito la recibiré en la Secretaria de su despacho o en la Calle 50 N° 51 - 29 edificio Banco de Bogotá, oficina 602 de la ciudad de Medellín, teléfono 231 71 14 – 311 391 1756. Correo electrónico abogadofabianvargas@Gmail.com

De la señor Juez,

Atentamente,



FABIAN LEONARDO VARGAS LONDOÑO
Cedula de ciudadanía No. 98.762.317 expedida en Medellín
T. P. No. 206955 del Consejo Superior de la Judicatura.

Lo manuscrito y enmendado vale Art. 252 C.G.P.

Fabian Leonardo Vargas Londoño
Abogado e Investigador Judicial

Señores

JUZGADO VEINTE CIVIL DEL CIRCUITO MEDELLÍN – ANTIOQUIA

E. S. D.



REFERENCIA:	PROCESO DECLARATIVO
DEMANDANTES:	JUAN IGNACIO GALLO DELGADO SANDRA MILENA GALLO DELGADO
DEMANDADOS:	LILIANA MARÍA GALLO OROZCO SANDRA OROZCO ECHEVERRY IVÁN DARÍO GALLO OROZCO JAIME ALBERTO GALLO OROZCO PAULA ANDREA OROZCO MONSALVE VLADIMIR OROZCO MONSALVE
RADICADO:	05001310302020220017300
ASUNTO:	PODER ESPECIAL, AMPLIO Y SUFICIENTE

- a) **SANDRA OROZCO ECHEVERRY**, mayor de edad, domiciliada en la ciudad de Medellín - Antioquia e identificada con la cédula de ciudadanía No. 21.386.176 y correo electrónico soeorozco@hotmail.es
- b) **LILIANA MARÍA GALLO OROZCO**, mayor de edad, domiciliada en la ciudad de Medellín e identificada con la cédula de ciudadanía No. 43.612.906 y correo electrónico lgalloorozco@gmail.com
- c) **IVÁN DARÍO GALLO OROZCO**, mayor de edad, domiciliado en la ciudad de San Jerónimo (Antioquia) e identificado con la cédula de ciudadanía No. 71.780.531 y correo electrónico idgallo76@hotmail.com
- d) **JAIME ALBERTO GALLO OROZCO**, mayor de edad, domiciliado en la ciudad de Medellín e identificado con la cédula de ciudadanía No. 98.697.703 y correo electrónico jgallo19@hotmail.com
- e) **VLADIMIR OROZCO MONSALVE**, mayor de edad, domiciliado en la ciudad de Medellín e identificado con la cédula de ciudadanía No. 98.586.949 y correo electrónico blasi.oro2017@gmail.com
- f) **PAULA ANDREA OROZCO MONSALVE**, mayor de edad, domiciliada en la ciudad de Medellín e identificada con la cédula de ciudadanía No. 43.620.634 y correo electrónico paulavaso123@gmail.com


en nuestra calidad de Demandados, manifestamos que otorgamos PODER ESPECIAL, AMPLIO Y SUFICIENTE al abogado **FABIAN LEONARDO VARGAS LONDOÑO**, mayor de edad, vecino y residente en esta ciudad, identificado civilmente con la Cédula de Ciudadanía de No. 98.762.317 de Medellín, Abogado en ejercicio con Tarjeta Profesional No. 206.955 del Consejo Superior de la Judicatura y correo electrónico abogadofabianvargas@gmail.com, para que en nuestro nombre y representación actúe en el proceso de la referencia, es decir en el **PROCESO DECLARATIVO** en el que ostentamos la calidad de demandados, para que se sirva CONTESTAR LA DEMANDA, y PROPONER EXCEPCIONES si lo considera pertinente conforme a los fundamentos facticos y jurídicos que se sustentan en el escrito de Demanda que nos vinculó al presente proceso.


Nuestro apoderado queda ampliamente facultado para presentar escrito de contestación de la Demanda, presentar demanda de reconvenición, Solicitar Medidas Cautelares, presentar prueba testimonial sumaria, desistir, transigir, conciliar, reasumir, recibir, sustituir, interponer recursos de reposición, apelación y demás, solicitar nulidades procesales, solicitar practica de pruebas y demás facultades inherentes del Mandato Judicial.


Sírvase señor juez reconocerle personería en los términos indicados.

De Usted Atentamente.






SANDRA OROZCO ECHEVERRY
Cédula de ciudadanía No. 21.386.176


LILIANA MARÍA GALLO OROZCO
Cédula de ciudadanía No. 43.612.906



IVÁN DARIÓ GALLO OROZCO
Cédula de ciudadanía No. 71.780.531

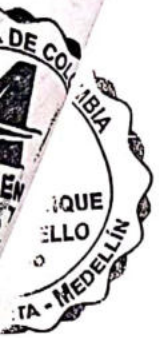
JAIME ALBERTO GALLO OROZCO
Cédula de ciudadanía No. 98.697.703


VLADIMIR OROZCO MONSALVE
Cédula de ciudadanía No. 98.586.949


PAULA ANDREA OROZCO MONSALVE
Cédula de ciudadanía No. 43.620.634

Acepto,


FABIAN LEONARDO VARGAS LONDOÑO
Cedula de ciudadanía No. 98.762.317 expedida en Medellín
T. P. No. 206955 del Consejo Superior de la Judicatura.



NOTARÍA CUARTA DE MEDELLÍN
PRESENTACIÓN PERSONAL Y RECONOCIMIENTO
Verificación Biométrica Decreto-Ley 019 de 2012

Ante la Notaria Cuarta de Medellin Compareció

OROZCO MONSALVE VLADIMIR
quien exhibió la **C.C. 98586949**

Y declaró que la firma que aparece en el presente memorial es la suya y que el contenido del mismo es cierto. Autorizó el tratamiento de sus datos personales al ser verificada su identidad cotejando sus huellas digitales y datos biográficos contra la base de datos de la Registraduría Nacional del Estado Civil. Ingrese a www.notariaenlinea.com para verificar este documento.

Memorial dirigido a: JUZGADO 20 CIVIL DEL CIRCUITO DE MEDELLÍN
Medellin2023-02-14 16:21:33

[Handwritten Signature]

MANUEL ENRIQUE CORREA TELLO
NOTARIO CUARTO DEL CIRCULO DE MEDELLIN

4
Cod. gdcz2



NOTARÍA CUARTA DE MEDELLÍN
PRESENTACIÓN PERSONAL Y RECONOCIMIENTO
Verificación Biométrica Decreto-Ley 019 de 2012

Ante la Notaria Cuarta de Medellin Compareció

OROZCO MONSALVE PAULA ANDREA
quien exhibió la **C.C. 43620634**

Y declaró que la firma que aparece en el presente memorial es la suya y que el contenido del mismo es cierto. Autorizó el tratamiento de sus datos personales al ser verificada su identidad cotejando sus huellas digitales y datos biográficos contra la base de datos de la Registraduría Nacional del Estado Civil. Ingrese a www.notariaenlinea.com para verificar este documento.

Memorial dirigido a: JUZGADO 20 CIVIL DEL CIRCUITO DE MEDELLÍN
Medellin2023-02-14 16:25:18

[Handwritten Signature]

MANUEL ENRIQUE CORREA TELLO
NOTARIO CUARTO DEL CIRCULO DE MEDELLIN

4
Cod. gdd26



NOTARÍA CUARTA DE MEDELLÍN
PRESENTACIÓN PERSONAL Y RECONOCIMIENTO
Verificación Biométrica Decreto-Ley 019 de 2012

Ante la Notaria Cuarta de Medellin Compareció

GALLO OROZCO IVAN DARIO
quien exhibió la **C.C. 71780531**

Y declaró que la firma que aparece en el presente memorial es la suya y que el contenido del mismo es cierto. Autorizó el tratamiento de sus datos personales al ser verificada su identidad cotejando sus huellas digitales y datos biográficos contra la base de datos de la Registraduría Nacional del Estado Civil. Ingrese a www.notariaenlinea.com para verificar este documento.

Memorial dirigido a: JUZGADO 20 CIVIL DEL CIRCUITO DE MEDELLÍN
Medellin2023-02-14 16:26:24

[Handwritten Signature]

MANUEL ENRIQUE CORREA TELLO
NOTARIO CUARTO DEL CIRCULO DE MEDELLIN

4
Cod. gdd4d



[Handwritten Signature]

[Handwritten Signature]

NOTARÍA CUARTA DE MEDELLÍN
PRESENTACIÓN PERSONAL Y RECONOCIMIENTO
 Verificación Biométrica Decreto-Ley 019 de 2012

Ante la Notaría Cuarta de Medellín Compareció

GALLO OROZCO LILIANA MARIA
 quien exhibió la **C.C. 43612908**

Y declaró que la firma que aparece en el presente memorial es la suya y que el contenido del mismo es cierto. Autorizó el tratamiento de sus datos personales al ser verificada su identidad cotejando sus huellas digitales y datos biográficos contra la base de datos de la Registraduría Nacional del Estado Civil. Ingrese a www.notariaenlinea.com para verificar este documento.

Memorial dirigido a: **JUZGADO 20 CIVIL DEL CIRCUITO DE MEDELLÍN**
 Medellín 2023-02-14 16:27:23

Liliana Orozco Gallo

Manuel Enrique Correa Tello

MANUEL ENRIQUE CORREA TELLO
 NOTARIO CUARTO DEL CIRCULO DE MEDELLIN

4

Cod. gdd5t

4727-9c005e



Manuel Enrique Correa Tello

NOTARÍA CUARTA DE MEDELLÍN
PRESENTACIÓN PERSONAL Y RECONOCIMIENTO
 Verificación Biométrica Decreto-Ley 019 de 2012

Ante la Notaría Cuarta de Medellín Compareció

GALLO OROZCO JAIME ALBERTO
 quien exhibió la **C.C. 98697703**

Y declaró que la firma que aparece en el presente memorial es la suya y que el contenido del mismo es cierto. Autorizó el tratamiento de sus datos personales al ser verificada su identidad cotejando sus huellas digitales y datos biográficos contra la base de datos de la Registraduría Nacional del Estado Civil. Ingrese a www.notariaenlinea.com para verificar este documento.

Memorial dirigido a: **JUZGADO 20 CIVIL DEL CIRCUITO DE MEDELLÍN**
 Medellín 2023-02-14 16:28:24

Jaime Gallo Orozco

Manuel Enrique Correa Tello

MANUEL ENRIQUE CORREA TELLO
 NOTARIO CUARTO DEL CIRCULO DE MEDELLIN

4

Cod. gdd79

4727-9c045e



Manuel Enrique Correa Tello

NOTARÍA CUARTA DE MEDELLÍN
PRESENTACIÓN PERSONAL Y RECONOCIMIENTO
 Verificación Biométrica Decreto-Ley 019 de 2012

Ante la Notaría Cuarta de Medellín Compareció

OROZCO ECHEVERRY SANDRA
 quien exhibió la **C.C. 21386176**

Y declaró que la firma que aparece en el presente memorial es la suya y que el contenido del mismo es cierto. Autorizó el tratamiento de sus datos personales al ser verificada su identidad cotejando sus huellas digitales y datos biográficos contra la base de datos de la Registraduría Nacional del Estado Civil. Ingrese a www.notariaenlinea.com para verificar este documento.

Memorial dirigido a: **JUZGADO 20 CIVIL DEL CIRCUITO DE MEDELLÍN**
 Medellín 2023-02-14 16:29:28

Sandra Orozco Echeverry

Manuel Enrique Correa Tello

MANUEL ENRIQUE CORREA TELLO
 NOTARIO CUARTO DEL CIRCULO DE MEDELLIN

4

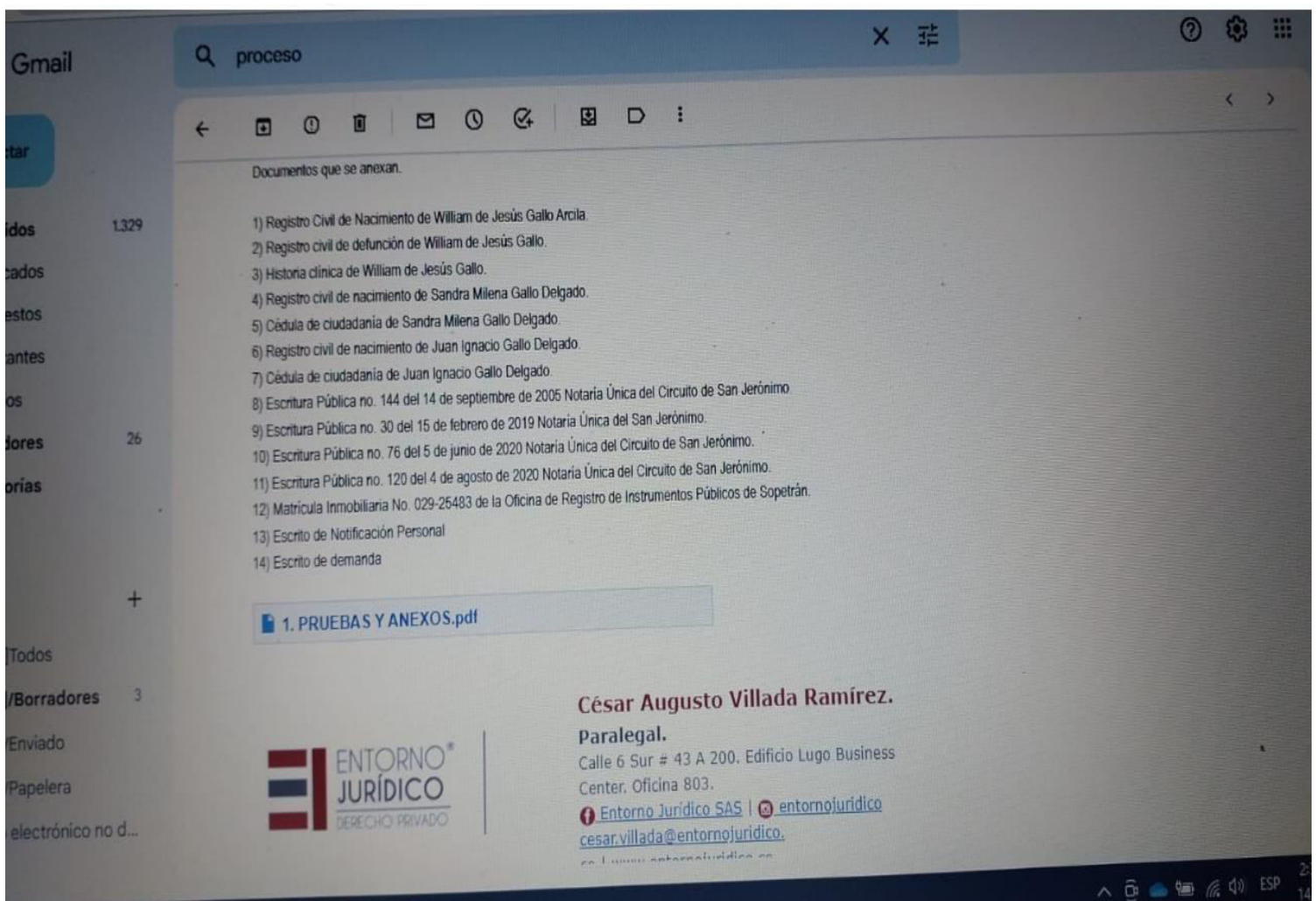
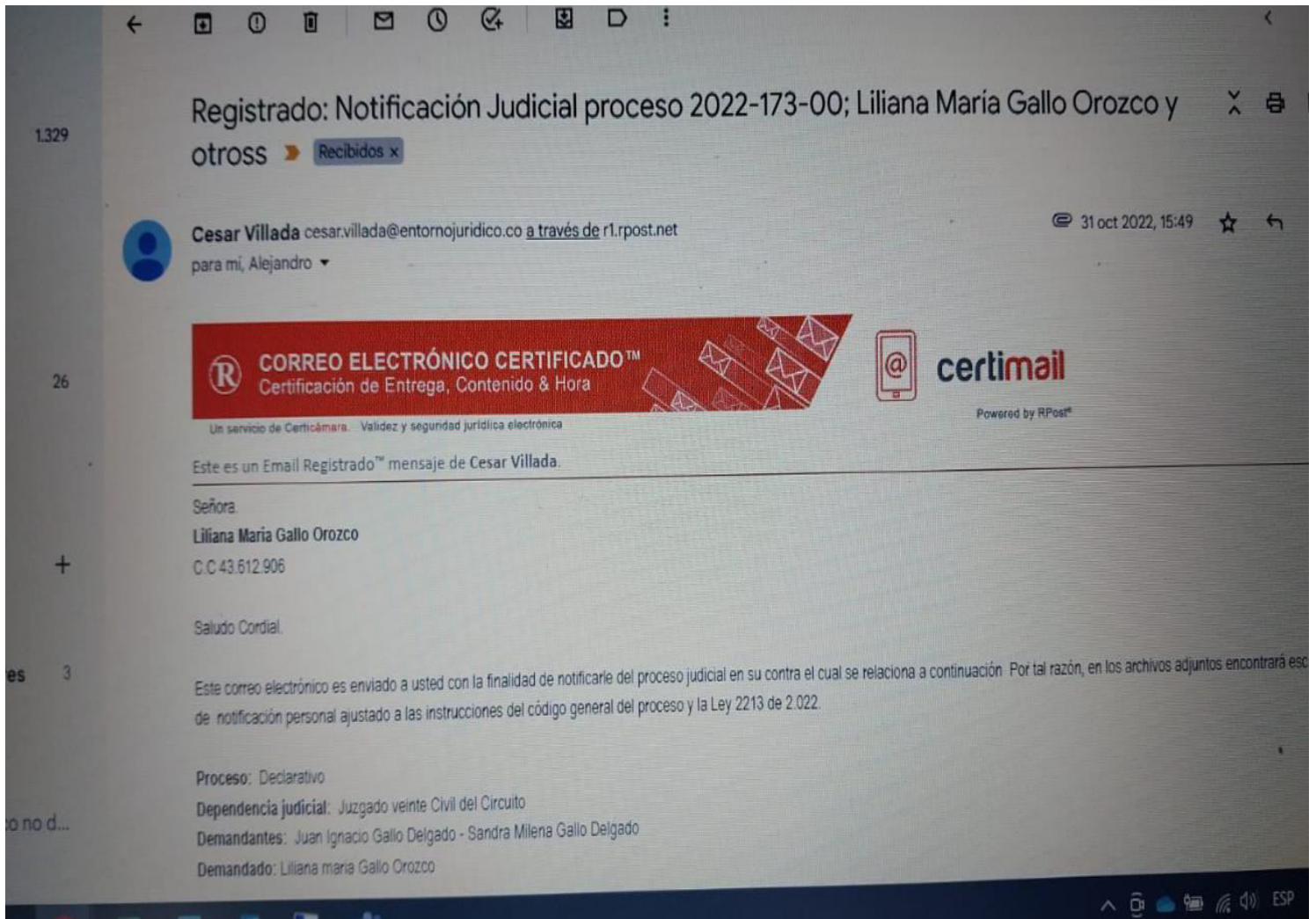
Cod. gdd93

4727-9c44d0c



Manuel Enrique Correa Tello

CAPTURA PANTALLA CORREO ENVIADO A DEMANDADA LILIANA GALLO



Redactar

Recibidos 1.329

Destacados

Pospuestos

Importantes

Enviados

Borradores 26

Categorías

Más

Etiquetas +

[Gmail] Todos

[Imap]/Borradores 3

[Imap]/Enviado

[Imap]/Papeleras

Correo electrónico no d...



Paralegal.


Calle 6 Sur # 43 A 200. Edificio Lugo Business Center. Oficina 803.

Entorno Jurídico SAS | entornojuridico cesar.villada@entornojuridico.co | www.entornojuridico.co

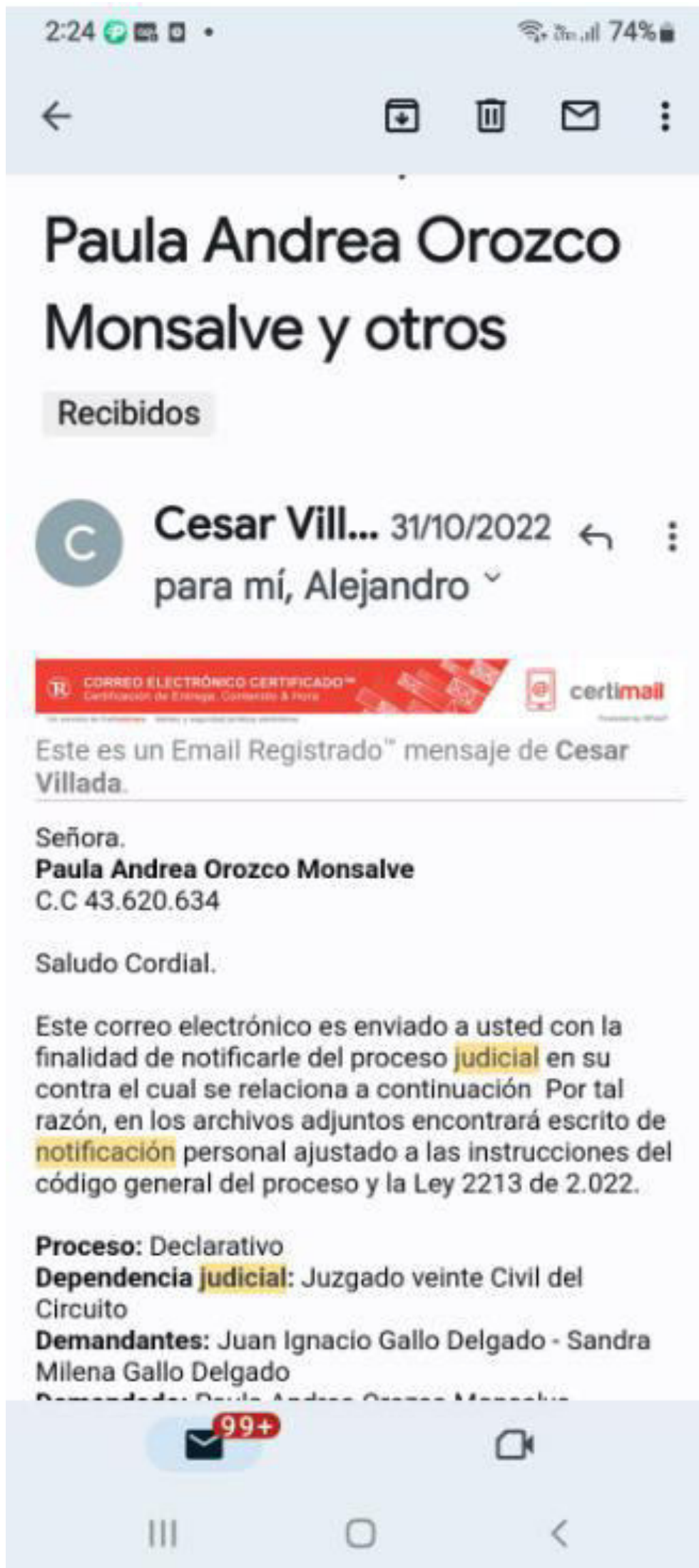Este mensaje y los archivos anexos pueden ser confidenciales, privilegiados y/o estar protegidos por derechos de autor. Están dirigidos única y exclusivamente para uso del destinatario y su reproducción, lectura o uso está prohibido a cualquier persona diferente y puede ser ilegal. Si por error lo ha recibido por favor discúlpennos, notifiquenoslo y elimínelo. Las opiniones, conclusiones y otra información contenida en este correo no relacionadas con el negocio oficial del remitente, deben entenderse como personales y de ninguna manera son avaladas por ENTORNO JURIDICO S.A.S.

RPOST = PATENTADO

3 archivos adjuntos • Analizado por Gmail



CAPTURA PANTALLA CORREO ENVIADO A
DEMANDADA PAULA OROZCO





Milena Gallo Delgado

Demandado: Paula Andrea Orozco Monsalve

Documentos que se anexan.

- 1) Registro Civil de Nacimiento de William de Jesús Gallo Arcila.
- 2) Registro civil de defunción de William de Jesús Gallo.
- 3) Historia clínica de William de Jesús Gallo.
- 4) Registro civil de nacimiento de Sandra Milena Gallo Delgado.
- 5) Cédula de ciudadanía de Sandra Milena Gallo Delgado.
- 6) Registro civil de nacimiento de Juan Ignacio Gallo Delgado.
- 7) Cédula de ciudadanía de Juan Ignacio Gallo Delgado.
- 8) Escritura Pública no. 144 del 14 de septiembre de 2005 Notaría Única del Circuito de San Jerónimo.
- 9) Escritura Pública no. 30 del 15 de febrero de 2019 Notaría Única del San Jerónimo.
- 10) Escritura Pública no. 76 del 5 de junio de 2020 Notaría Única del Circuito de San Jerónimo.
- 11) Escritura Pública no. 120 del 4 de agosto de 2020 Notaría Única del Circuito de San Jerónimo.
- 12) Matrícula Inmobiliaria No. 029-25483 de la Oficina de Registro de Instrumentos Públicos de Sopetrán.
- 13) Escrito de **Notificación** Personal
- 14) Escrito de demanda

1. PRUEBAS Y ANEXO...



**César Augusto Villada
Ramírez.**

Paralegal.

Calle 6 Sur # 43 A 200.
Edificio Lugo Business Center.
Oficina 803.

• Entorno Jurídico SAS | •

entornojuridico

cesar.villada@entornojuridico.



1. DEMANDA_NULIDA D_FIDEICOMISO



Imagen

Word

1/14



Señor:
JUEZ CIVIL DEL CIRCUITO REPARTO
Medellín (Antioquia)

PROCESO:	DECLARATIVO - NULIDAD DE FIDEICOMISO
DEMANDANTES:	JUAN IGNACIO GALLO DELGADO SANDRA MILENA GALLO DELGADO
DEMANDADOS:	SANDRA OROZCO ECHEVERRY LILIANA MARÍA GALLO OROZCO IVÁN DARÍO GALLO OROZCO JAIME ALBERTO GALLO OROZCO VLADIMIR OROZCO MONSALVE PAULA ANDREA OROZCO MONSALVE
REFERENCIA:	ESCRITO DE DEMANDA

ALEJANDRO MESA PULGARIN, mayor, domiciliado y residiendo en la ciudad de Envigado, identificado con cédula de ciudadanía No. 1.037.584.303, titular de la tarjeta profesional No. 216.079 del Consejo Superior de la Judicatura, actuando en calidad de apoderado especial de JUAN IGNACIO GALLO DELGADO y SANDRA MILENA GALLO DELGADO, por medio del presente escrito y acorde con el poder especial que se me ha conferido, me permito formular ante su Despacho DEMANDA DECLARATIVA DE NULIDAD DE FIDEICOMISO en contra de SANDRA OROZCO ECHEVERRY, LILIANA MARÍA GALLO OROZCO, IVÁN DARÍO GALLO OROZCO, JAIME ALBERTO GALLO OROZCO, VLADIMIR OROZCO MONSALVE y PAULA ANDREA OROZCO MONSALVE, en los siguientes términos:

TÍTULO PRIMERO
LAS PARTES
CAPÍTULO PRIMERO
DEMANDANTES

- JUAN IGNACIO GALLO DELGADO, mayor de edad, domiciliado en la ciudad de Medellín - Antioquia e identificado con la cédula de ciudadanía No. 71.722.486
- SANDRA MILENA GALLO DELGADO, mayor de edad, domiciliada en la ciudad de Medellín - Antioquia e identificada con la cédula de ciudadanía No. 43.629.302

Quiéramos en conjunto y para los efectos de esta demanda se denominarán los "DEMANDANTES"

Agregar etiquetas +

Calle 6 Sur # 60 A 200, Of. 803, 1st. Logo Business Center | Contacto: info@entornojuridico.co
Facebook: Entorno Jurídico SAS | Instagram: entornojuridico | www.entornojuridico.co



Editar PDF



Marcar



Añadir



Compartir



Más



REPÚBLICA DE COLOMBIA
JUZGADO VEINTE CIVIL DEL CIRCUITO
MEDELLÍN – ANTIOQUIA

NOTIFICACIÓN PERSONAL

Señor(a)
LILIANA MARIA GALLO OROZCO
C.C. 43.612.906

Teléfono: 314-896-05-61, 314-812-87-01. (604) 531-91-12
Municipio: Medellín - Antioquia
Dirección electrónica: lgalloorozco@gmail.com

Fecha de envío por correo

electrónico válido - autorizado:
31/10/2.022

Radicado
050013103020-2022-00173-00

Fecha de la providencia
30/06/2.022

Naturaleza del proceso
Declarativo

Dependencia Judicial
Juzgado Veinte Civil del Circuito

Demandante
Juan Ignacio Gallo Delgado
Sandra Milena Gallo Delgado

Demandado
Liliana María Gallo Orozco

Por medio de la presente, le notifico la existencia del proceso 2022-00173-00 en su contra, providencia calendarada el veintiuno (30) de junio de 2.022 por medio de la cual se admitió la demanda. Para recibir mayor información sobre el proceso en referencia, sirvase comunicarse al correo electrónico ccto20me@cendoj.ramajudicial.gov.co, llamar al teléfono fijo (604) 231 44 09 o, comparecer a este despacho ubicado en la carrera 50 # 51 – 23 piso 5. De lunes a viernes en los horarios de 8:00 a.m. a 12:00 a.m. y de 1:00 p.m. a 5:00 p.m.

Esta notificación se entenderá realizada una vez transcurridos dos (2) días hábiles siguientes a la recepción del acuse de recibo de esta notificación, o que se pueda constatar por otro medio el acceso del destinatario al mensaje y, en consecuencia, los términos comenzarán a correr a partir del día siguiente al de la notificación. Se advierte a la parte demandada, que una vez notificada, cuenta con el término de veinte (20) días para proponer excepciones si a bien lo considera. Adjunto a esta notificación encontrará el auto que admitió la demanda, el escrito de la demanda y sus anexos.

Atentamente,



ALEJANDRO MESA PULGARIN
C.C. 1.037.594.303
T.P. 216.079 del C. S. de la J.

Señor,
JUEZ CIVIL DEL CIRCUITO REPARTO
Medellín (Antioquia)

PROCESO:	DECLARATIVO – NULIDAD DE FIDEICOMISO
DEMANDANTES:	JUAN IGNACIO GALLO DELGADO SANDRA MILENA GALLO DELGADO
DEMANDADOS:	SANDRA OROZCO ECHEVERRY LILIANA MARÍA GALLO OROZCO IVÁN DARÍO GALLO OROZCO JAIME ALBERTO GALLO OROZCO VLADIMIR OROZCO MONSALVE PAULA ANDREA OROZCO MONSALVE
REFERENCIA:	ESCRITO DE DEMANDA

ALEJANDRO MESA PULGARIN, mayor, domiciliado y residenciado en la ciudad de Envigado, identificado con cédula de ciudadanía No. 1.037.594.303, titular de la tarjeta profesional No. 216.079 del Consejo Superior de la Judicatura, actuando en calidad de apoderado especial de **JUAN IGNACIO GALLO DELGADO** y **SANDRA MILENA GALLO DELGADO**, por medio del presente escrito y acorde con el poder especial que se me ha conferido, me permito formular ante su Despacho **DEMANDA DECLARATIVA DE NULIDAD DE FIDEICOMISO** en contra de **SANDRA OROZCO ECHEVERRY, LILIANA MARÍA GALLO OROZCO, IVÁN DARÍO GALLO OROZCO, JAIME ALBERTO GALLO OROZCO, VLADIMIR OROZCO MONSALVE** y **PAULA ANDREA OROZCO MONSALVE**, en los siguientes términos:

TÍTULO PRIMERO
LAS PARTES
CAPÍTULO PRIMERO
DEMANDANTES

- **JUAN IGNACIO GALLO DELGADO**, mayor de edad, domiciliado en la ciudad de Medellín – Antioquia e identificado con la cédula de ciudadanía No. 71.723.495.
- **SANDRA MILENA GALLO DELGADO**, mayor de edad, domiciliada en la ciudad de Medellín - Antioquia e identificada con la cédula de ciudadanía No. 43.629.303.

Quienes en conjunto y para los efectos de esta demanda se denominarán los “**DEMANDANTES**”.

CAPÍTULO SEGUNDO DEMANDADOS.

- **SANDRA OROZCO ECHEVERRY**, mayor de edad, domiciliada en la ciudad de Medellín - Antioquia e identificada con la cédula de ciudadanía No. 21.386.176.

DIRECCIÓN: Calle 53 #85e - 22 Calasanz,
Medellín - Antioquia

TELÉFONO: +57 321 7267661
+57 301 4923698
+57 300 3611369

E-MAIL: soeorozco@hotmail.es

En cumplimiento a lo dispuesto en el inciso 2 del artículo 8 del Decreto 806 de 2020, por medio del presente me permito manifestar que el correo electrónico antes suministrado corresponde al utilizado por la demandada, para su demostración se anexa a la demanda en formato pdf los correos electrónicos que la señora SANDRA OROZCO enviaba a uno de los demandados con información de exámenes médicos del señor WILLIAM GALLO.

- **LILIANA MARÍA GALLO OROZCO**, mayor de edad, domiciliada en la ciudad de Medellín e identificada con la cédula de ciudadanía No. 43.612.906.

DIRECCIÓN: Calle 52 # 71- 60, Apto 1103
Medellín - Antioquia

TELÉFONO: 3148960561
3148128701
(604) 5319112

E-MAIL: lgalloorozco@gmail.com

En cumplimiento a lo dispuesto en el inciso 2 del artículo 8 del Decreto 806 de 2020, por medio del presente me permito manifestar que los datos de contacto y notificación antes suministrados corresponden al utilizado por la demandada, tal como consta en el reporte generado por la plataforma digital LITIGIO VIRTUAL, que al tiempo se nutre de los datos suministrados por la plataforma DATACRÉDITO, el cual se aporta en los anexos de la demanda.

- **IVÁN DARÍO GALLO OROZCO**, mayor de edad, domiciliado en la ciudad de Medellín e identificado con la cédula de ciudadanía No. 71.780.531.

DIRECCIÓN: Carrera 74 # 53 -162, Apto 517
Medellín - Antioquia

TELÉFONO: +57 317 6238294
(604) 4165386
(604) 4122574

E-MAIL: idgallo76@hotmail.com

En cumplimiento a lo dispuesto en el inciso 2 del artículo 8 del Decreto 806 de 2020, por medio del presente me permito manifestar que los datos de contacto y notificación antes suministrados corresponden al utilizado por la demandada, tal como consta en el reporte generado por la plataforma digital LITIGIO VIRTUAL, que al tiempo se nutre de los datos suministrados por la plataforma DATACRÉDITO, el cual se aporta en los anexos de la demanda.

- **JAIME ALBERTO GALLO OROZCO**, mayor de edad, domiciliado en la ciudad de Medellín e identificado con la cédula de ciudadanía No. 98.697.703.

DIRECCIÓN: Carrera 78 # 45 FF – 12, Apto 303
Medellín - Antioquia
TELÉFONO: (604) 3122600
3113400476
E-MAIL: jgallo19@hotmail.com
jgalloorozco@hotmail.com

En cumplimiento a lo dispuesto en el inciso 2 del artículo 8 del Decreto 806 de 2020, por medio del presente me permito manifestar que los datos de contacto y notificación antes suministrados corresponden al utilizado por la demandada, tal como consta en el reporte generado por la plataforma digital LITIGIO VIRTUAL, que al tiempo se nutre de los datos suministrados por la plataforma DATACRÉDITO, el cual se aporta en los anexos de la demanda.

- **VLADIMIR OROZCO MONSALVE**, mayor de edad, domiciliado en la ciudad de Medellín e identificado con la cédula de ciudadanía No. 98.586.949.

DIRECCIÓN: Calle 44 #79 AA – 34, Apto 301
Medellín - Antioquia
TELÉFONO: (604) 4162006
3146850814
E-MAIL: blady-322@hotmail.com

En cumplimiento a lo dispuesto en el inciso 2 del artículo 8 del Decreto 806 de 2020, por medio del presente me permito manifestar que los datos de contacto y notificación antes suministrados corresponden al utilizado por la demandada, tal como consta en el reporte generado por la plataforma digital LITIGIO VIRTUAL, que al tiempo se nutre de los datos suministrados por la plataforma DATACRÉDITO, el cual se aporta en los anexos de la demanda.

- **PAULA ANDREA OROZCO MONSALVE**, mayor de edad, domiciliada en la ciudad de Medellín e identificada con la cédula de ciudadanía No. 43.620.634.

DIRECCIÓN: Calle 44 #79 AA – 34, Apto 301
Medellín - Antioquia
TELÉFONO: (604) 4162006
3137712634
E-MAIL: paulavaso123@gmail.com

En cumplimiento a lo dispuesto en el inciso 2 del artículo 8 del Decreto 806 de 2020, por medio del presente me permito manifestar que los datos de contacto y notificación antes suministrados corresponden al utilizado por la demandada, tal como consta en el reporte generado por la plataforma digital LITIGIO VIRTUAL, que al tiempo se nutre de los datos suministrados por la plataforma DATACRÉDITO, el cual se aporta en los anexos de la demanda.

Quienes en conjunto y para los efectos de esta demanda se denominarán los “**DEMANDADOS**”.

TÍTULO SEGUNDO
HECHOS
CAPÍTULO PRIMERO
RELATIVO A LA RELACIÓN ENTRE LAS PARTES

PRIMERO: El señor WILLIAM DE JESÚS GALLO ARCILA, quien se identificada en vida con la cédula de ciudadanía No. 8.280.907 (en adelante “WILLIAM GALLO”), falleció el día veintiséis (26) de mayo de 2020 en la ciudad de Medellín (Antioquia), sin otorgar testamento alguno.

SEGUNDO: Al momento de su fallecimiento, el señor WILLIAM GALLO había convivido por más de dos años con la señora SANDRA OROZCO ECHEVERRY (en adelante “SANDRA OROZCO”), por tanto, eran compañeros permanentes, con sociedad patrimonial existente.

TERCERO: Al momento de fallecer, el señor WILLIAM GALLO tenía dos (02) hijos, el señor JUAN IGNACIO GALLO DELGADO y la señora SANDRA MILENA GALLO DELGADO, ambos mayores de edad, quienes según los órdenes hereditarios establecidos en el Código Civil son los ÚNICOS herederos del causante.

CAPÍTULO SEGUNDO
HECHOS CONSTITUTIVOS DE NULIDAD DEL FIDEICOMISO

CUARTO: Mediante Escritura Pública No. 144 del catorce (14) de septiembre de 2005 de la Notaría Única del Circuito de San Jerónimo, los señores WILLIAM GALLO y SANDRA OROZCO, en calidad de compradores, adquirieron cada uno el cincuenta por ciento (50%) del derecho de dominio y posesión material, en común y proindiviso, del bien inmueble identificado con matrícula inmobiliaria No. 029-25483 de la Oficina de Registro de Instrumentos Públicos de Sopetrán - Antioquia (en adelante el “INMUEBLE”).

QUINTO: Mediante Escritura Pública No. 30 del quince (15) de febrero de 2019 de la Notaría Única del Circuito de San Jerónimo, el señor WILLIAM GALLO constituyó FIDEICOMISO CIVIL A TÍTULO GRATUITO sobre el cincuenta por ciento (50%) del derecho de dominio que poseía sobre el INMUEBLE a favor de la señora SANDRA OROZCO (en adelante el “FIDEICOMISO 1”), cuyos linderos se encuentran dispuestos en la misma escritura pública. Acto que se inscribió en el folio de matrícula inmobiliaria del INMUEBLE el día veintiuno (21) de febrero de 2019.

SEXTA: En el FIDEICOMISO 1 se dispuso que el señor WILLIAM GALLO conservaría la calidad de PROPIETARIO FIDUCIARIO, y que la RESTITUCIÓN del derecho de dominio sobre el cual se constituyó el fideicomiso se entregaría a la señora SANDRA OROZCO cuando aconteciera alguna de las siguientes condiciones:

a. La muerte del PROPIETARIO FIDUCIARIO, señor WILLIAM DE JESÚS GALLO ARCILA.

b. Cuando se dé la circunstancia de que adquiera fuerza de norma positiva obligatoria en el territorio de la República de Colombia, una disciplina que en cualquier sentido modifique los efectos jurídicos que actualmente se producen en los bienes inmuebles a consecuencia de ser objeto de este tipo de limitaciones de dominio, a menos que dicho nuevo régimen sea inaplicable a los fideicomisos constituidos con anterioridad a su vigencia El inmueble objeto de esta escritura tiene la calidad de inembargable de conformidad con lo dispuesto en el artículo 1677 del Código Civil Colombiano.

c. El Fideicomiso se resuelve y termina transfiriéndose el dominio del derecho del inmueble aludido en esta escritura a favor de la Fideicomisaria, no constituyéndose en activo de ninguna sociedad conyugal o Sociedad patrimonial de

hecho. Al momento de restitución se otorgará una nueva escritura pública que declare el derecho de dominio pleno a favor de la FIDEICOMISARIA, escritura en la cual se insertará la correspondiente prueba relativa al cumplimiento del evento arriba estipulado, así como el certificado de Tradición y Libertad expedido por la Oficina de Registro de Instrumentos Públicos respectiva, donde conste la matricula inmobiliaria individual que identifica el inmueble y la circunstancia de que conserva inscrita y vigente la PROPIEDAD FIDUCIARIA constituida en el presente instrumento. *d. Cuando al propietario Fiduciario se le ocurra y proceda a renunciar a dicho carácter, con el fin de que se haga la restitución a favor de la fideicomisaria. (Negritas y Subrayas fuera del texto)*

La constitución del FIDEICOMISO 1 y las condiciones dispuestas para su restitución vulneran de manera grave y directa los derechos que los Demandantes tienen en calidad de asignatarios forzosos del fideicomitente, toda vez que las condiciones del FIDEICOMISO 1 se consagraron de tal forma que en cualquier circunstancia se excluyera de la masa de activos sucesorales el derecho que el fideicomitente poseía sobre el Inmueble y, en su lugar, se restituyera a favor de la señora SANDRA OROZCO, tal como se puede dilucidar en el tenor literal de las condiciones para la restitución antes transcrita, estas son, i) la muerte del propietario fiduciario, ii) el cambio de regulación normativa que haga ineficaz la constitución del fideicomiso, y iii) la resolución del fideicomiso por parte del fideicomitente (lo cual carece de sentido al ser una determinación del constituyente).

La situación antes planteada se hace más evidente cuando se tiene en cuenta que el derecho que poseía el fideicomitente sobre el Inmueble representa uno de sus mayores activos al momento de morir y que, si su intención no hubiese sido la de defraudar los derechos de sus asignatarios forzosos, podría haber constituido un fideicomiso testamentario, donde se respetaran de manera irrestricta los derechos a las asignaciones forzosas, y donde solo se hubiese dispuesto del remanente de su patrimonio a favor de la señora SANDRA OROZCO, junto con el porcentaje que le correspondiera en calidad de liquidación de sociedad patrimonial.

SÉPTIMA: Al momento de constituir el FIDEICOMISO 1 el señor WILLIAM GALLO presentaba notorios quebrantos de salud que generaban diferentes tratamientos, hospitalizaciones y cuidados, que evidenciaban que no se encontraba en condiciones óptimas de vitalidad.

OCTAVO: Con ocasión al fallecimiento del señor WILLIAM GALLO, la señora SANDRA OROZCO protocolizó por medio de Escritura Pública No. 76 del cinco (05) de junio de 2020 de la Notaría Única del Circuito de San Jerónimo, por medio de la cual se realizó la RESTITUCIÓN del derecho de dominio sobre el cual se constituyó el FIDIEICOMISO 1 a su nombre, haciéndose propietaria plena del INMUEBLE (en adelante "**ESCRITURA DE RESTITUCIÓN**"), la cual fue registrada en el folio de matrícula inmobiliaria del INMUEBLE el día dieciocho (18) de junio de 2020.

NOVENO: En vida, el señor WILLIAM GALLO manifestó que el derecho de dominio, en común y proindiviso, que poseía sobre el Inmueble sería heredado a los Demandantes en concepto de herencia, voluntad de la cual la señora SANDRA OROZCO siempre tuvo conocimiento, toda vez que dicha voluntad se expresó en su presencia.

DÉCIMO: El derecho de dominio, en común y proindiviso, que poseía el señor WILLIAM GALLO sobre el Inmueble representaba el activo más considerable que tenía al momento de fallecer, toda vez que los demás bienes obtenidos en su relación con la señora SANDRA OROZCO se encuentran registrados o bajo el poder de esta última.

Con ocasión a lo anterior, resulta evidente que al momento de constituirse y restituirse el FIDEICOMISO 1 sobre el Inmueble, se amenazaron y vulneraron los derechos herenciales de los Demandantes, en especial el de recibir las legítimas rigurosas que consagra la ley, toda vez que, se disminuyó de manera considerable y fraudulenta los activos del señor WILLIAM GALLO que serían objeto de sucesión intestada.

DÉCIMO: La señora SANDRA OROZCO conocía que el cincuenta por ciento (50%) del derecho de dominio, en común y proindiviso, sobre el INMUEBLE que poseía el señor WILLIAM GALLO era el activo más considerable que el mismo poseía al momento de constituir el FIDEICOMISO 1, y que, con ocasión al mismo, dicho bien no haría parte de la herencia de este último al momento de morir.

CAPÍTULO TERCERO

HECHOS RELATIVOS A LA MALA FE DE SANDRA OROZCO

DECÍMO TERCERO: Por medio de Escritura Pública No. 120 del cuatro (04) de agosto de 2020 de la Notaría Única del Circuito de San Jerónimo, la señora SANDRA OROZCO constituyó FIDEICOMISO CIVIL GRATUITO sobre el cien por ciento (100%) del derecho de dominio que posee sobre el INMUEBLE a favor de los señores LILIANA MARÍA GALLO OROZCO, IVÁN DARÍO GALLO OROZCO, JAIME ALBERTO GALLO OROZCO, VLADIMIR OROZCO MONSALVE y PAULA ANDREA OROZCO MONSALVE (en adelante el "FIDEICOMISO 2"), cuyos linderos se encuentran dispuestos en la misma escritura pública.

Teniendo en cuenta lo aproximado de las fechas de la restitución del FIDEICOMISO 1 y la constitución del FIDEICOMISO 2, se hace evidente el conocimiento de la señora SANDRA OROZCO de la constitución del

FIDEICOMISO 1, así como de la intención de ésta de “blindar” el derecho que poseía sobre el Inmueble de su patrimonio, con el ánimo defraudar los derechos de los herederos legitimarios del señor WILLIAM GALLO. Asimismo, se evidencia la mala fe de la señora SANDRA OROZCO, al querer gravar el Inmueble con la constitución de un segundo fideicomiso, toda vez que busca que el mismo se restituya a los beneficiarios dispuestos por la misma, sin que el bien sea sujeto de liquidación de sociedad patrimonial y posterior sucesión a favor de los herederos del señor WILLIAM GALLO.

DÉCIMO CUARTO: En el FIDEICOMISO 2 se dispuso que la señora SANDRA OROZCO conservaría la calidad de PROPIETARIA FIDUCIARIA, y que la RESTITUCIÓN del derecho de dominio sobre el cual se constituyó el fideicomiso se entregaría a los señores LILIANA MARÍA GALLO OROZCO, IVÁN DARÍO GALLO OROZCO, JAIME ALBERTO GALLO OROZCO, VLADIMIR OROZCO MONSALVE y PAULA ANDREA OROZCO MONSALVE, cuando aconteciera alguna de las siguientes condiciones:

a. La muerte de la PROPIETARIA FIDUCIARIA, señora SANDRA OROZCO ECHEVERRY.

b. Cuando se dé la circunstancia de que adquiera fuerza de norma positiva obligatoria en el territorio de la República de Colombia, una disciplina que en cualquier sentido modifique los efectos jurídicos que actualmente se producen en los bienes inmuebles a consecuencia de ser objeto de este tipo de limitaciones de dominio, a menos que dicho nuevo régimen sea inaplicable a los fideicomisos constituidos con anterioridad a su vigencia. Los bienes objeto de esta escritura tiene la calidad de inembargable de conformidad con lo dispuesto en el artículo 1677 del Código Civil Colombiano. c. El Fideicomiso se resuelve y termina transfiriéndose el dominio del derecho del inmueble aludido en esta escritura a favor de los Fideicomisarios, no constituyéndose en activo de ninguna sociedad conyugal o Sociedad patrimonial de hecho. Al momento de la restitución se otorgará una nueva escritura pública que declare el derecho de dominio pleno a favor de los FIDEICOMISARIOS, escritura en la cual se insertará la correspondiente prueba relativa al cumplimiento del evento arriba estipulado, así como el certificado de Tradición y Libertad expedido por la Oficina de Registro de Instrumentos Públicos respectiva, donde conste la matricula inmobiliaria individual que identifica el inmueble y la circunstancia de que conserva inscrita y vigente la PROPIEDAD FIDUCIARIA constituida en el presente instrumento. d. Cuando al propietario Fiduciario se le ocurra y proceda a renunciar a dicho carácter, con el fin de que se haga la restitución a favor de la fideicomisaria.

DÉCIMO QUINTO: El FIDEICOMISO 2 fue registrado en la matricula inmobiliaria del INMUEBLE el día diecisiete (17) de septiembre de 2020.

DÉCIMO SEXTO: El FIDEICOMISO 1 se mantuvo oculto por WILLIAM GALLO y SANDRA OROZCO a los DEMANDANTES desde el momento de su constitución, los cuales se solo se enteraron de la existencia de éste y de la restitución a favor de esta última, cuando al pretender iniciar la sucesión por causa de muerte del señor WILLIAM GALLO, se revisó el certificado de libertad y tradición del INMUEBLE.

DÉCIMO SÉPTIMO: Desde el momento del fallecimiento del señor WILLIAM GALLO no se ha iniciado el proceso de sucesión por causa de muerte por sus herederos, y por tal razón no se han reconocido las

asignaciones forzosas de los herederos, esto dado que el único bien que pertenecía al causante fue entregado a la señora SANDRA OROZCO en virtud del FIDEICOMISO 1.

TÍTULO TERCERO
LEGITIMIDAD EN LA CAUSA
CAPÍTULO PRIMERO
LEGITIMACIÓN EN LA CAUSA POR ACTIVA

De conformidad con lo dispuesto en el artículo 1742 del Código Civil, subrogado por el artículo 2o. de la Ley 50 de 1936, la nulidad absoluta de los actos jurídicos puede ser alegada por toda persona que tenga interés en el mismo, así como puede y debe ser declarada por el juez, aún sin petición de parte, cuando aparezca manifiesto en el acto o contrato. Presupuesto normativo que en el presente asunto debe leerse en concordancia con el artículo 1226, 1239 y siguientes de la misma codificación, que disponen que en toda sucesión se debe respetar, al ser normas de orden público, las legítimas forzosas dispuestas por el legislador, y entre ellas, las que le corresponden al descendiente del causante, so pena de que se suplan por la ley en perjuicio de las disposiciones testamentarias expresas que eventualmente el testador haya hecho.

Dicho lo anterior se debe indicar que, la presente demanda comporta una acción judicial direccionada a declarar la nulidad absoluta del FIDEICOMISO 1, toda vez que al momento de constituirse y hacerse la restitución de este a favor de la señora SANDRA OROZCO se vulneraron y defraudaron los derechos que los DEMANDANTES tenían en la sucesión del señor WILLIAM GALLO, en especial su derecho a heredar el bien INMUEBLE que conformaba el único activo del causante al momento de morir.

CAPÍTULO SEGUNDO
LEGITIMACIÓN EN LA CAUSA POR PASIVA

El Sección Tercera, Subsección A del Consejo de Estado, en sentencia del veintiuno (21) de septiembre de 2016, Magistrado Ponente: Carlos Alberto Zambrano Barrea, dispuso:

La legitimación en la causa sea por activa o por pasiva, es un presupuesto procesal derivado de la capacidad para ser parte. Es una facultad que le asiste a una persona, sea natural o jurídica, para ostentar dicha calidad y, por ende, formular unas pretensiones atinentes a hacer valer un derecho subjetivo sustancial o contradecirlas y oponerse a ellas.¹

De acuerdo con lo que ha dispuesto el Consejo de Estado, en concordancia con lo dispuesto en los artículos 1746 y 1748 del Código Civil, es comprensible para esta representación que en la acción en la cual se va a solicitar la declaratoria de nulidad de uno o varios actos, deben ser vinculados las personas que eventualmente se puedan ver afectadas por la decisión judicial que materialice la pretensión, con la finalidad de que puedan ejercer de manera efectiva su derecho a la defensa.

¹ CONSEJO DE ESTADO. SALA DE LO CONTENCIOSO ADMINISTRATIVO. SECCIÓN TERCERA. SUBSECCIÓN A. CONSEJERO PONENTE: CARLOS ALBERTO ZAMBRANO BARRERA. VEINTIUNO (21) DE SEPTIEMBRE DE DOS MIL DIECISÉIS (2016) RADICACIÓN NÚMERO: 27001-23-33-000-2013-00271-01(51514).

Toda vez que en la presente demanda se solicita la declaratoria de nulidad absoluta del FIDEICOMISO 1 y de todos los actos que se realizaron con posterioridad al mismo como se menciona en la plataforma fáctica de la presente demanda, se hace necesario vincular en la presente acción a la señora SANDRA OROZCO, así como a los señores LILIANA MARÍA GALLO OROZCO, IVÁN DARÍO GALLO OROZCO, JAIME ALBERTO GALLO OROZCO, VLADIMIR OROZCO MONSALVE y PAULA ANDREA OROZCO MONSALVE.

TÍTULO CUARTO
ARGUMENTOS
CAPÍTULO PRIMERO
FUNDAMENTOS JURÍDICOS

Téngase como fundamentos jurídicos de la presente demanda lo siguiente:

1. **FRENTE A LOS APTITUD DE HEREDAR DE LOS HIJOS:** artículo 1226, 1239 y 1240 del Código Civil.
2. **RESPECTO A LA SOLICITUD DE NULIDAD ABSOLUTA:** artículos 6, 1518, 1521, 1523 a 1536 y 1740 a 1748 del Código Civil.
3. **RESPECTO AL FIDEICOMISO:** artículos 793 a 822 del Código Civil.

CAPÍTULO SEGUNDO
INTERPRETACIÓN NORMATIVA

En Colombia, la normatividad y la jurisprudencia han determinado que toda persona plenamente capaz, en virtud del principio de la autonomía de la voluntad privada, está facultada para celebrar actos o negocios jurídicos con libertad en la forma de contratación, esto es, con libertad en las condiciones y términos en las cuales se obliga. No obstante, dicha autonomía de la voluntad privada no es absoluta, ya que la misma se encuentra limitada por las disposiciones Constitucionales, el orden público y las buenas costumbres, las cuales, en caso de ser violadas, vician el acto o negocio jurídico con la nulidad absoluta.

Dicho lo anterior se debe indicar que, el ordenamiento jurídico colombiano determinó que las normas que contienen las reglas sucesorales que regulan las asignaciones forzosas y las legítimas de los herederos tiene el carácter de orden público, por lo que no se pueden pactar en contrario, y en caso de hacerlo, vician al acto o negocio jurídico de nulidad absoluta. En el mismo sentido, la Corte Constitucional ha dispuesto:

“La consagración en normas de orden público, de reglas sucesorales sobre la constitución de legítimas rigurosas en favor de los consanguíneos, que en todos los casos, rijan el destino post mortem de los bienes del causante, es cabal desarrollo de la competencia de regulación normativa que los artículos 42 y 150 de la Carta Política confieren al legislador, tanto para regular la materia hereditaria como, además y principalmente, para plasmar en ella las restricciones que resultan de los postulados constitucionales que proclaman la primacía del interés general y la protección de

valores superiores, a los que históricamente el Constituyente ha dado especial significación, que adquieren una especial connotación en la Constitución de 1991, como la familia, “institución básica” (Artículo 5º.C.P.) que es sujeto de amparo y de protección especial por parte del Estado, pues representa el “núcleo fundamental de la sociedad.” (Artículo 42 C.P.)” Sentencia C-641/00 Dr. FABIO MORON DIAZ

En contravención a lo anterior, en el FIDEICOMISO 1 se pactó como condición para la restitución del mismo la muerte del señor WILLIAM GALLO, lo cual es una disposición contractual que, a todas luces, va en contra de las normas de orden público, toda vez que, al momento que nacieron los derechos de los legitimarios de heredar las asignaciones forzosas, el activo sucesoral había sido defraudado en virtud a la restitución del derecho de dominio sometido al FIDEICOMISO 1, consecuencia que la señora SANDRA OROZCO conocía al momento de la constitución del fideicomiso.

En Colombia las asignaciones forzosas tienen especial importancia y prevalencia, dado que estas tienen relación directa con la protección a la institución de la Familia, por lo cual, la normatividad y la jurisprudencia ha procurado que en la actualidad se den plenas garantías a los derechos de los herederos legitimarios, toda vez que se han estado realizando actos defraudatorios, como la simulación y/o la constitución de fideicomisos civiles, que buscan desconocerlos.

Por lo anterior, se debe dejar expresa y temprana constancia de que el FIDEICOMISO 1 y FIDEICOMISO 2 se constituyeron con la finalidad de lesionar dolosamente los derechos e intereses de terceros, en este caso, los herederos legitimarios del señor WILLIAM GALLO, violando de esta forma, elementos esenciales de la ética, la moral y la ley. Esto, toda vez que, los fideicomitentes se sirvieron de la figura jurídica del fideicomiso con el fin de radicar sus bienes en cabeza de terceras personas, obviando los órdenes sucesorales y las legítimas rigurosas de los Demandantes, lo cual vicia tales actos de nulidad absoluta por objeto y/o causa ilícita.

Aunado a lo anterior, el ordenamiento jurídico colombiano no solo ha dispuesto el respeto al orden público y las buenas costumbres como limitantes al principio de la autonomía de la voluntad privada, sino que adicionalmente ha sometido la validez de los actos y contratos jurídicos a los requisitos dispuestos en el artículo 1502 del Código Civil, especialmente, y para los efectos de este escrito, los dispuestos en sus numerales 3) y 4), que disponen los actos o negocio jurídico para ser válidos requieren de un objeto y causa lícitos.

En el caso que nos ocupa, se deja relucir que el FIDEICOMISO 1 no cumple con los requisitos de validez que dispone el artículo citado en el párrafo anterior, en vista a que fue constituido con la finalidad de desconocer las asignaciones forzosas que le corresponde a los DEMANDANTES en calidad de herederos legítimos de su padre, el señor WILLIAM GALLO, configurándose de esa forma la causa y el objeto ilícito del cual se busca su declaratoria por el Despacho.

TÍTULO QUINTO PETITUM

Con ocasión a los hechos y las consideraciones antes esgrimidas, solicito señor Juez:

PRIMERA PRINCIPAL: Declárese la nulidad absoluta por objeto ilícito del Fideicomiso Civil constituido mediante Escritura Pública No. 30 del quince (15) de febrero de 2019 de la Notaría Única del Circuito de San Jerónimo, por cuanto dicho acto jurídico defrauda y viola normas de orden público de carácter sucesoral, al menoscabar la legítima rigurosa a la que tienen derecho los Demandantes.

PRIMERA CONSECUENCIA DE LA PRIMERA PRINCIPAL: En consecuencia, de la declaratoria de nulidad absoluta del acto que contiene la Escritura Pública No. 30 del quince (15) de febrero de 2019 de la Notaría Única del Circuito de San Jerónimo, sírvase declarar la nulidad absoluta por objeto ilícito la Restitución de Fideicomiso que se hizo mediante Escritura Pública No. 76 del cinco (05) de junio de 2020 de la Notaría Única del Circuito de San Jerónimo, por cuanto dicho acto jurídico defrauda y viola normas de orden público de carácter sucesoral, al menoscabar la legítima rigurosa a la que tienen derecho los Demandantes.

SEGUNDA CONSECUENCIAL DE LA PRIMERA PRINCIPAL: En consecuencia, de la declaratoria de nulidad absoluta del acto que contiene la Escritura Pública No. 30 del quince (15) de febrero de 2019 de la Notaría Única del Circuito de San Jerónimo, sírvase declarar la nulidad absoluta por objeto ilícito del Fideicomiso constituido mediante Escritura Pública No. 120 del cuatro (04) de agosto de 2020 de la Notaría Única del Circuito de San Jerónimo, por cuanto dicho acto jurídico defrauda y viola normas de orden público de carácter sucesoral, al menoscabar la legítima rigurosa a la que tienen derecho los Demandantes.

PRIMERA SUBSIDIARIA A LA PRIMERA PRINCIPAL: Declárese la nulidad absoluta por causa ilícita del Fideicomiso Civil constituido en la Escritura Pública No. 30 del quince (15) de febrero de 2019 de la Notaría Única del Circuito de San Jerónimo, por cuanto dicho acto jurídico se realizó solo para evadir las normas de orden público de carácter sucesoral, especialmente las que consagran el derecho de los Demandantes a recibir la legítima rigurosa en la sucesión del señor WILLIAM GALLO.

PRIMERA CONSECUENCIAL DE LA PRIMERA SUBSIDIARIA A LA PRIMERA PRINCIPAL: En consecuencia de la declaratoria de nulidad absoluta del acto contenido en la Escritura Pública No. 30 del quince (15) de febrero de 2019 de la Notaría Única del Circuito de San Jerónimo, sírvase declarar la nulidad absoluta por causa ilícita de la Restitución de Fideicomiso realizada mediante Escritura Pública No. 76 del cinco (05) de junio de 2020 de la Notaría Única del Circuito de San Jerónimo, por cuanto dicho acto jurídico se realizó solo para evadir las normas de orden público de carácter sucesoral, especialmente las que consagran el derecho de los Demandantes a recibir la legítima rigurosa en la sucesión del señor WILLIAM GALLO.

SEGUNDA CONSECUENCIAL DE LA PRIMERA SUBSIDIARIA A LA PRIMERA PRINCIPAL: En consecuencia de la declaratoria de nulidad absoluta del acto contenido en la Escritura Pública No. 30 del quince (15) de febrero de 2019 de la Notaría Única del Circuito de San Jerónimo, sírvase declarar la nulidad absoluta por causa ilícita del Fideicomiso constituido mediante la Escritura Pública No. 120 del cuatro (04) de agosto de 2020 de la Notaría Única del Circuito de San Jerónimo, por cuanto dicho acto jurídico se realizó solo para evadir las normas de orden público de carácter sucesoral, especialmente las que consagran el derecho de los Demandantes a recibir la legítima rigurosa en la sucesión del señor WILLIAM GALLO.

SEGUNDA PRINCIPAL: Como resultado del éxito de la primera pretensión principal o de la primera subsidiaria a la primera principal, sírvase oficiar a la Notaría Única del Circuito de San Jerónimo – Antioquia para que cancele y/o anule las escrituras públicas donde se contienen los actos declarados nulos, y a la Oficina de Registro de Instrumentos Públicos de Sopetrán – Antioquia para que cancele los registros originados en el acto cuestionado, esto es, las anotaciones 003, 006 y 007 del folio de matrícula inmobiliaria No. 029-25483.

TERCERA PRINCIPAL: Como resultado del éxito de la primera pretensión principal o de la primera subsidiaria a la primera principal, sírvase condenar a los Demandados a restituir los bienes objeto de fideicomiso a la masa herencial del señor WILLIAM GALLO, con sus frutos y accesorios.

CUARTA PRINCIPAL: Condenar a los DEMANDADOS a costas y agencias en derecho.

TÍTULO SEXTO COMPETENCIA Y PROCEDIMIENTO

Respetuosamente solicito al Despacho aplicar el procedimiento establecido para los procesos verbales que trata el Capítulo Primero, Título Primero del Código General del Proceso.

En relación con la competencia, de acuerdo con lo establecido en el artículo 15, 20 y 28 del Código General del Proceso, es usted el competente para conocer del presente asunto.

TÍTULO SÉPTIMO SOLICITUDES PROBATORIAS CAPÍTULO PRIMERO PRUEBAS DOCUMENTALES

- 1) Registro Civil de Nacimiento de William de Jesús Gallo Arcila.
- 2) Registro civil de defunción de William de Jesús Gallo.
- 3) Historia clínica de William de Jesús Gallo.
- 4) Registro civil de nacimiento de Sandra Milena Gallo Delgado.
- 5) Cédula de ciudadanía de Sandra Milena Gallo Delgado.
- 6) Registro civil de nacimiento de Juan Ignacio Gallo Delgado.
- 7) Cédula de ciudadanía de Juan Ignacio Gallo Delgado.
- 8) Escritura Pública no. 144 del 14 de septiembre de 2005 Notaría Única del Circuito de San Jerónimo.
- 9) Escritura Pública no. 30 del 15 de febrero de 2019 Notaría Única del San Jerónimo.
- 10) Escritura Pública no. 76 del 5 de junio de 2020 Notaría Única del Circuito de San Jerónimo.
- 11) Escritura Pública no. 120 del 4 de agosto de 2020 Notaría Única del Circuito de San Jerónimo.
- 12) Matrícula Inmobiliaria No. 029-25483 de la Oficina de Registro de Instrumentos Públicos de Sopetrán.

CAPÍTULO SEGUNDO

PRUEBAS TESTIMONIALES

Solicito al señor Juez se sirva citar a declarar a las siguientes personas con el fin de obtener la claridad necesaria para establecer lo afirmado en la demanda.

- **JORGE IVAN GALLO ARCILA**, mayor de edad, domiciliado en el municipio de Rionegro – Antioquia e identificado con cédula de ciudadanía No. 8.313.930, el cual declarará sobre los hechos que anteceden, a fin de obtener la claridad necesaria para establecer lo afirmado en la demanda.

CORREO ELECTRÓNICO: jjga1950.28@gmail.co

DIRECCIÓN: Vivienda rural, vereda El Rosal
Rionegro – Antioquia

CELULAR: +57 310 4246688

- **MARÍA EUGENIA GALLO ARCILA**, mayor de edad, domiciliada en el municipio de Rionegro – Antioquia e identificada con cédula de ciudadanía No. 32.345.991, el cual declarará sobre los hechos que anteceden, a fin de obtener la claridad necesaria para establecer lo afirmado en la demanda.

CORREO ELECTRÓNICO: mejarogallo@gmail.com

DIRECCIÓN: Vivienda rural, vereda El Rosal
Rionegro – Antioquia

CELULAR: +57 322 5079990
+57 300 7667291

- **GUSTAVO GALLO ARCILA**, mayor de edad, domiciliado en el municipio de Rionegro – Antioquia e identificado con cédula de ciudadanía No. 70.217.530, el cual declarará sobre los hechos que anteceden, a fin de obtener la claridad necesaria para establecer lo afirmado en la demanda.

CORREO ELECTRÓNICO: gustavogallo570@icloud.com

DIRECCIÓN: Vivienda rural, vereda El Rosal
Rionegro – Antioquia

CELULAR: +57 314 7278159

Los correo electrónico y datos de notificación de los testigos fueron suministrados por los mismo de forma verbal.

CAPÍTULO TERCERO INTERROGATORIO DE LOS DEMANDADOS

- Solicito al Despacho que se sirva citar a interrogatorio a los DEMANDADOS para que absuelvan interrogatorio de parte que les plantearé en la audiencia que para tal fin el despacho establezca.

TÍTULO OCTAVO ANEXOS

- Las pruebas enunciadas

- Poderes debidamente firmados por los Demandantes.
- Trazabilidad de envío de los poderes.

TÍTULO NOVENO NOTIFICACIONES

El suscrito y mi poderdante reciben notificaciones en la dirección Calle 6 sur # 43 A 200 Oficina 803. Edificio Lugo Business Center. Medellín– Antioquia, Teléfono: 604 – 4017640, y en los correos electrónicos: alejandro.mesa@entornojuridico.co, camilo.carrascal@entornojuridico.co.

TÍTULO DÉCIMO DEPENDENCIA JUDICIAL

Para efectos de la revisión y retiro de memoriales, autos y demás documentos obrantes en el expediente, nombro dependiente judicial a JUAN JOSÉ ORTIZ GARCÍA, mayor de edad, domiciliado y residenciado en Medellín – Antioquia e identificado con la cédula de ciudadanía No. 1.000.653.765, estudiante de Derecho de la Facultad de Derecho y Ciencias Políticas de la Institución Universitaria de Envigado, con plena autorización para radica a mi nombre memoriales de cualquier índole ante el Despacho Judicial, elevar las consultas a las que haya lugar con ocasión al proceso, y a radicar desde el correo electrónico juan.ortiz@entornojuridico.co todas las actuaciones procesales que surta esta representación, así como las demás propias del encargo que se le realiza.

Para efectos de acreditación apporto copia del certificado de estudio de Juan José Ortiz García expedido por la citada Casa de Estudios.

Atentamente,



ALEJANDRO MESA PULGARIN
C. C. 1.037.594.303
T. P. 216.079 del C. S. J

NOMBRE Y APELLIDO DEL REGISTRADO

Gallo Areila William de Jesús

En la República de Colombia Departamento de Antioquia

Municipio de Medellín

a 17 del mes de Nov. de mil novecientos sesenta y siete

se presentó el señor Amrabo Gallo R. mayor de

edad, de nacionalidad Col. natural de Marinilla domiciliado

en Medellín y declaró: Que el día quince

del mes de Mayo de mil novecientos cincuenta y siete

siendo las 10 de la mañana nació en la casa

del municipio de Carolina República de Col. un niño de

sexo masc. a quien se le ha dado el nombre de William de Jesús

hijo legítimo del señor Amrabo Gallo R. de 43 años de edad,

natural de Marinilla República de Col. de profesión Empleado

y la señora Cecilia Areila D. de 42 años de edad, natural de

Caracas República de Col. de profesión Hogar siendo

abuelos paternos Pedro Antonio y Rosario Ramírez

y abuelos maternos Bibiano y Clara Orozco

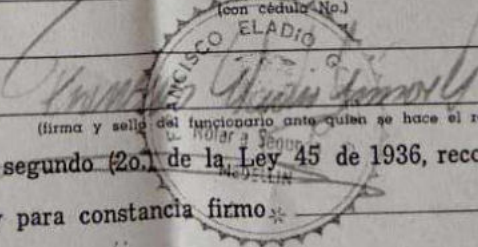
Fueron testigos se trata la prueba supletoria

En fe de lo cual se firma la presente acta.

El declarante, [Firma] (con cédula No.) 639.063 de Don motivo

El testigo, [Firma] (con cédula No.) 21.279.986 med.

El testigo, [Firma] (con cédula No.) 21.390.891 de Med



Para efectos del artículo segundo (2o.) de la Ley 45 de 1936, reconozco al niño a que se refiere esta

Acta como hijo natural y para constancia firmo.

(firma del padre que hace el reconocimiento)

(firma de la madre que hace el reconocimiento)

(firma y sello del funcionario ante quien se hace el reconocimiento)



vertical text on the left margin: cédula 2168 sedo con el día cédula

**NOTARIA SEGUNDA DEL CIRCULO
DE MEDELLIN**

Es copia fiel tomada del original que reposa en el
archivo de esta notaria. Se expide para acreditar

parentesco a solicitud de Juan Ignacio
Gallo Delgado C.C. 71.723.495

Propósito efectos civiles Tramites de sucesion

Tomada del folio 419 Tomo 21.

Medellin, 12 MAY 2022



REPÚBLICA DE COLOMBIA



ORGANIZACIÓN ELECTORAL
REGISTRADURÍA NACIONAL DEL ESTADO CIVIL

REGISTRO CIVIL DE DEFUNCIÓN

Indicativo
Serial

09396327

Datos de la oficina de registro

Clase de oficina: Registraduría Notaría 4 Consulado Corregimiento Insp. de Policía Código A 8 K

País - Departamento - Municipio - Corregimiento e/o Inspección de Policía

COLOMBIA - ANTIOQUIA - MEDELLÍN

Datos del inscrito

Apellidos y nombres completos

GALLO ARCILA WILLIAM DE JESUS

Documento de identificación (Clase y número)

CC 8,280,907

Sexo (en letras)

MASCULINO

Datos de la defunción

Lugar de la defunción: País - Departamento - Municipio - Corregimiento e/o Inspección de Policía

COLOMBIA - ANTIOQUIA - MEDELLÍN

Fecha de la defunción

Año 2 0 2 0

Mes

M A Y

Día

2 6

Hora

17:10

Número de certificado de defunción

72418725-9

Presunción de muerte

Juzgado que profiere la sentencia

Fecha de la sentencia

Año

X X X X

Mes

X X X

Día

X X

Documento presentado

Autorización Judicial

Certificado Médico

Nombre y cargo del funcionario

ALBERTO LEON MARQUEZ ARABIA
MÉDICO

Datos del denunciante

Apellidos y nombres completos

MORANTE CARLOS ENRIQUE

Documento de identificación (Clase y número)

CC 11,789,200

Firma

Carlos Morante

Primer testigo

Apellidos y nombres completos

Documento de identificación (Clase y número)

Firma

Segundo testigo

Apellidos y nombres completos

Documento de identificación (Clase y número)

Firma

Fecha de inscripción

Año 2 0 2 0

Mes

M A Y

Día

2 8

Nombre y cargo del funcionario que autoriza

FRANCISCO ALONSO GARCÉS CORREA

ESPACIO PARA NOTAS

LIBRO NO 53 DEFUNCIÓN

- ORIGINAL PARA LA OFICINA DE REGISTRO -



MUNICIPIO DE CORREGIMIENTO - FORMAS E IMPRESOS S.A. TEL: 021 774-9705 TEL: 4821010



EL SUSCRITO NOTARIO CUARTO
DEL CÍRCULO DE MEDELLÍN - ANE.

CERTIFICA:

Que este registro civil es fiel copia tomada de su original que reposa en los archivos de esta notaria y se expide a petición del interesado (Artículo 115 Decreto 1260 de 1970).
Válido para: efectos civiles

ESTE REGISTRO TIENE VIGENCIA INDEFINIDA

MEDELLÍN.


01 JUN. 2020



ESPACIO EN BLANCO

4

ESPACIO EN BLANCO



EL HOSPITAL CON ALMA
Pablo Tobón Uribe

AYUDAS DIAGNOSTICAS

1261741 HISTORIA No.
GALLO ARCILA APELLIDOS COMPLETOS
WILLIAM DE JESUS NOMBRES COMPLETOS
SERVICIO
1901280561 NUMERO DE PETICION

28/01/2019 14:43

Remitente: 108 AYUDAS DIAGNOSTICAS Y TERAPEUTICAS NORTE

Estudio: Retiro de puntos dermatología

Paciente conocido a quien se le realizo biopsia escisional de lesion tumoral en primer dedo de pie derecho, tiene resultado de patología # 19-00564.

DIAGNOSTICO

PIEL DE PRIMER DEDO PIE DERECHO, BIOPSIA INCISIONAL:

- MELANOMA INVASOR
- TIPO HISTOLOGICO: LENTIGINOSO ACRAL (AMELANÓTICO)
- ULCERACIÓN: PRESENTE
- PROFUNDIDAD DE INVASIÓN: COMO MINIMO 3.2 mm (BRESLOW MINIMO): VER COMENTARIO
- CLARK: IV COMO MINIMO. VER COMENTARIO
- ACTIVIDAD MITOTICA: MAYOR DE 1 MITOSIS POR mm²
- INVASIÓN LINFOVASCULAR: NO IDENTIFICADA EN ESTA BIOPSIA
- INVASIÓN PERI-NEURAL: NO IDENTIFICADA EN ESTA BIOPSIA
- LINFOCITOS INTRATUMORALES: NO PUEDEN SER EVALUADOS. VER COMENTARIO
- REGRESIÓN HISTOLÓGICA: NO OBSERVADA EN ESTA BIOPSIA
- SATELITOSIS MICROSCÓPICA: NO PUEDE SER EVALUADA EN ESTA BIOPSIA. VER COMENTARIO
- MARGENES PROFUNDOS Y PERIFERICOS DE LA BIOPSIA POSITIVOS PARA MELANOMA INVASOR

COMENTARIO

El componente invasor del melanoma esta en contacto con el borde profundo de la biopsia en la mayoría de la muestra. Por lo tanto algunas variables no pueden ser evaluadas adecuadamente como son la profundidad de la invasión, el nivel de Clark, los linfocitos intra-tumorales y la satelitosis microscópica.

Se retira vendaje, se observa lecho en buen estado, sin signos de infección

Al EF se palpan múltiples adenopatias inguinales derechas , móviles, de aprox 1 cm, no palpo adenopatias poplíteas.

IDENTIFICACIÓN DEL PACIENTE		
Tipo y número de identificación: CEDULA DE CIUDADANIA (CC) 8280907		
Paciente: WILLIAM DE JESUS GALLO ARCILA		
Fecha de nacimiento (dd/mm/aaaa):	15/03/1947	Edad: 71 Años
Identificador Único:	1261741-1	Fecha: 2019/01/28

ÓRDENES MÉDICAS - RX / AYDX / DITAI

DX: C437

- ORIGINAL -

Prioridad

1. Resonancia Magnética de Torax Simple y Contrastada

1 (UNO)

Preferente

REALIZAR EL: 2019/01/28

Información Clínica: paciente con diagnóstico de melanoma amelanotico en primer dedo de pie derecho con ganglio inguinales palpables, requiere estudios de estensioende forma PRIOTITARIA, para definir el manejoo definitivo Muchas gracias

2. Resonancia Simple y Contrastada de Abdomen

1 (UNO)

Preferente

REALIZAR EL: 2019/01/28

Información Clínica: paciente con diagnóstico de melanoma amelanotico en primer dedo de pie derecho con ganglio inguinales palpables, requiere estudios de estensioende forma PRIOTITARIA, para definir el manejoo definitivo Muchas gracias

Firmado Por: DELSY YURLEDY DEL RIO COBALEDA

DERMATOLOGIA

Registro: 05-2500-05, CEDULA DE CIUDADANIA (CC):

43252685

Firmado Electrónicamente

Calle 78 B No. 69 - 240 Cali Center: (574)360 47 88 Conmutador: (574)445 90 00 NIT: 890901826-2 www.hptu.org.co AA: 3466 Medellín - Colombia

Instituto de Oncología Las Américas ALMA	Paciente	HISTORIA: CC 8280907 WILLIAM DE JESUS GALLO ARCILA				
	Consecutivo	116131-1	Habitacion	IDC	Sexo	MASCULINO
	Servicio	INSTITUTO CANCEROLOGIA		Entidad	NUEVA EPS S.A	

***** INGRESO MEDICO PRIMERA VEZ IDC *****

Edad

71 Años 10 Meses 29 Días

Datos del ingreso

Fecha (AAAA-MM-DD) : 2019-02-13	Hora : 09:36:58	Ingresar por el servicio :003-Cirugia oncologica
------------------------------------	--------------------	--

Motivo de consulta y enfermedad actual

Ingreso IDC: Paciente con cuadro de 9 meses de evolución de aparición de lesión subunguela de 1er artejo de pie derecho, realizaron onisectomía pensando en onicomicosis. Posteriormente realizaron biopsia incisional 21/01/2019: Melanoma invasor, lentiginoso acral (Amelanotico), ulceración presente, profundidad de la invasión 3.2 mm Clark IV, actividad mitótica mayor de 1, no invasión linfocascular ni perineural, márgenes positivos. TAC de abdo contrastada del 31/01/2019: Hay dos adenomegalias en región inguinal derecha, la de mayor de 22 mm. Pequeña hernia hiatal por deslizamiento. Próstata aumentada de tamaño. TAC de tórax contratada del 31/01/2019: Ateromatosis calcificada de la aorta. Pequeña hernia hiatal por deslizamiento. Cambios esponilósicos de la columna torácica. RMN de craneo simple y contrastada 07/02/2019: Cambios involutivos. Leucoaraosis. No se observan lesiones hipercaptantes del parenquima cerebral. Aneurisma sacular de 4 mm del tope de la carótida interna izquierda. Se observa dilatación del origen de la cerebral posterior izquierda. No se descarta infundibulo. Paraclínicos del 05/02/2019: HB: 14 Pq: 205000 Albumina: 4.75 LDH: 344Cr: 1.25

Ayudas diagnósticas

ITEM	Fecha(dd/mes en letra/año)	Precisión fecha	Ayuda diagnóstica	Resultado	Realizado PMLA	Observaciones
1	31/01/2019	Exacta	TAC de abdo contrastada	Hay dos adenomegalias en región inguinal derecha, la de mayor de 22 mm. Pequeña hernia hiatal por deslizamiento. Próstata aumentada de tamaño	No	Diagnosticarte
2	31/01/2019	Exacta	TAC de tórax contratada	Ateromatosis calcificada de la aorta. Pequeña hernia hiatal por deslizamiento. Cambios esponilósicos de la columna torácica	No	Diagnosticarte
3	07/02/2019	Exacta	RMN de craneo simple y contrastada	Cambios involutivos. Leucoaraosis. No se observan lesiones hipercaptantes del parenquima cerebral. Aneurisma sacular de 4 mm del tope de la carótida interna izquierda. Se observa dilatación del origen de la cerebral posterior izquierda. No se descarta infundibulo.	No	Diagnosticarte
4	05/02/2019	Exacta	Paraclínicos	HB: 14 Pq: 205000 Albumina: 4.75 LDH: 344Cr: 1.25	No	

Estudios de patología

ITEM	Fecha del informe	Fecha de recolección	Tipo de Examen	Resultado	Observaciones	Realizado en PMLA	Número Reporte y Nombre laboratorio	Examen diagnóstico
1	2019-01-28	2019-02-21	biopsia incisional umgeal	Melanoma invasor, lentiginoso acral (Amelanotico), ulceración presente, profundidad de la invasión 3.2 mm Clark IV, actividad mitótica mayor de 1, no invasión linfovascular ni perineural, márgenes positivos.	Pablo tobon Uribe	No	19-00564	Si

Revisión por sistemas

¿Refiere otra queja? : No

Valoración del dolor

¿Refiere dolor? :
No

Escala del dolor cualitativa :
Ninguno

Antecedentes personales

Alergias a medicamentos : Si
 Cuáles alergias a medicamentos :
Penicilina

Recibe medicamentos actualmente : Si

Cuál(es) medicamento(s) recibe actualmente :
Verapamilo 120, HCTZ, tamsulosina, losartan

Patológicos : Si
 Cuál(es) antecedente(s) patológicos :**HTA, hiperplasia prostática**

Antecedente de cáncer :
No
 Quirúrgicos : Si

Cuál(es) antecedente(s) quirúrgicos :
Onisectomia derecha. Osteosintesis de tibia y perone izquierda

Otros antecedentes : No
 Hábitos : No
 Uso del tabaco : No
 Consumo de alcohol :
No

Sustancias psicoactivas : No

Limitaciones para la comunicación

¿Presenta limitación de la comunicación? :
No

Antecedentes familiares

Neoplásicos :
Si
 Sobrino con melanoma en tórax
 Otros antecedentes familiares : No

Exámen físico

Escala ECOG :
0
 Presión arterial sistólica :**146** mmHg
 Presión arterial diastólica :**80** mmHg

Presión arterial media :**102** mmhg
 Frecuencia cardíaca :**65** min
 Saturación de oxígeno :**96**

Peso :**71** /Kg
 Talla :**163** cms
 Índice de masa corporal :**26.7**
 Estado nutricional :**SOBREPESO**

Riesgo de enfermedades asociadas (OMS) :INCREMENTADO

Superficie corporal :1.79

Hallazgos al examen físico

Paciente en aceptables condiciones generales, consciente, alerta

Conjuntivas rosadas, mucosas hidratadas

No se palpan adenopatías cervicales ni supra ni infra claviculares ni axilares

Ruidos cardiacos rítmicos, no ausculto soplos, pulmones ventilados sin ruidos sobreagregados

Abdomen blando, no doloroso a la palpación, sin signos de irritación peritoneal, en región inguinal derecha se palpan dos adenopatías de aproximadamente 2 cm, no móvil, no dolorosas

Extremidades sin edema, llenado capilar menor de 2 segundos, en región ungela de 1er artejo derecho úlcera con pequeñas áreas necróticas de aproximadamente 3 cm de diámetro.

Neurológico sin déficit aparente.

Diagnóstico principal y relacionados

Diagnóstico CIE - 10 :

(1) C433 MELANOMA MALIGNO DE LAS OTRAS PARTES Y LAS NO ESPECIFICADAS.

Clasificación por estado

Clasificación : Definitiva

Clínico/Patológico/No aplica : Patológico

Seleccione la clasificación del estado del tumor : T3b N2a M0 Estadio IIIA

Resumen

Paciente de 71 años con melanoma invasor en 1er artejo de pie derecho T3bN2aM0 Estadio IIIA, con estudios que muestran compromiso ganglionar inguinal ipsilateral, requiere valoración y manejo urgente por cirugía oncológica Dr Luis José Palacios, ya tiene estudios de extensión: biopsia incisional 21/01/2019: Melanoma invasor, lentiginoso acral (Amelanotico), ulceración presente, profundidad de la invasión 3.2 mm Clark IV, actividad mitótica mayor de 1, no invasión linfovascular ni perineural, márgenes positivos. TAC de abdo contrastada del 31/01/2019: Hay dos adenomegalias en región inguinal derecha, la de mayor de 22 mm. Pequeña hernia hiatal por deslizamiento. Próstata aumentada de tamaño. TAC de tórax contratada del 31/01/2019: Ateromatosis calcificada de la aorta. Pequeña hernia hiatal por deslizamiento. Cambios esponilósicos de la columna torácica. RMN de craneo simple y contrastada 07/02/2019: Cambios involutivos. Leucoaraosis. No se observan lesiones hipercaptantes del parenquima cerebral. Aneurisma sacular de 4 mm del tope de la carótida interna izquierda. Se observa dilatación del origen de la cerebral posterior izquierda. No se descarta infundibulo. Paraclínicos del 05/02/2019: HB: 14 Pq: 205000 Albumina: 4.75 LDH: 344Cr: 1.25, se completan estudios de sangre prequirúrgicos. Con imagen sugestiva de aneurisma cerebral, se solicita valoración prioritaria por neurocirugía.

Conducta médica

Paciente de 71 años con melanoma invasor en 1er artejo de pie derecho T3bN2aM0 Estadio IIIA, con estudios que muestran compromiso ganglionar inguinal ipsilateral, requiere valoración y manejo urgente por cirugía oncológica Dr Luis José Palacios, ya tiene estudios de extensión: biopsia incisional 21/01/2019: Melanoma invasor, lentiginoso acral (Amelanotico), ulceración presente, profundidad de la invasión 3.2 mm Clark IV, actividad mitótica mayor de 1, no invasión linfovascular ni perineural, márgenes positivos. TAC de abdo contrastada del 31/01/2019: Hay dos adenomegalias en región inguinal derecha, la de mayor de 22 mm. Pequeña hernia hiatal por deslizamiento. Próstata aumentada de tamaño. TAC de tórax contratada del 31/01/2019: Ateromatosis calcificada de la aorta. Pequeña hernia hiatal por deslizamiento. Cambios esponilósicos de la columna torácica. RMN de craneo simple y contrastada 07/02/2019: Cambios involutivos. Leucoaraosis. No se observan lesiones hipercaptantes del parenquima cerebral. Aneurisma sacular de 4 mm del tope de la carótida interna izquierda. Se observa dilatación del origen de la cerebral posterior izquierda. No se descarta infundibulo. Paraclínicos del 05/02/2019: HB: 14 Pq: 205000 Albumina: 4.75 LDH: 344Cr: 1.25, se completan estudios de sangre prequirúrgicos. Con imagen sugestiva de aneurisma cerebral, se solicita valoración prioritaria por neurocirugía.

Plan 1. Cita urgente cirugía oncológica Dr Luis José Palacios. 2. Se solicitan paraclínicos 3. Se solicita valoración por neurocirugía.

Primera vez diagnosticado con cáncer :

Si

Tratamiento de cáncer iniciado en el IDC :

Si

Objetivo del tratamiento médico ofrecido al diagnóstico :
Sin informacion

Educación y recomendaciones al tratamiento

Se explica a paciente y familiar estado de la enfermedad y tratamiento a seguir, se dan recomendaciones clara y signos de alarma para consultar por urgencias

FIRMADO ELECTRONICAMENTE POR : SANDRA PATRICIA MOLINA MENESES Identificación : CC 1098619992 Registro : 63468-12
Profesión o Especialidad : CIRUGIA GENERAL Fecha : 2019-02-13 Hora : 10:07:40

***** REFERENCIA EXTERNA *****

Edad

71 Años 10 Meses 29 Dias

Fecha y hora

Fecha :
2019-02-13

Hora :
10:10:02

Información del prestador

Nombre del prestador :
INSTITUTO DE CANCEROLOGIA

NIT del prestador :
800149026-4

Código :
50010561601

Dirección :
CARRERA 70 # 1 - 135 TORRE 5

Teléfono :
5743409393

Departamento :
ANTIOQUIA

Municipio :
MEDELLIN

Datos del paciente

Fecha de nacimiento :1947-03-15

Teléfono :2646027

Dirección de residencia :CALLE 53 B # 85 E 22 APT 102

Departamento :ANTIOQUIA

Municipio :MEDELLIN

Entidad responsable del pago

Nombre entidad responsable del pago :
NUEVA EPS S.A

Código entidad responsable del pago :
900156264

Datos del responsable

Número identificación :
Sin dato

Nombre :
SD

Teléfono :
SD

Profesional que solicita la referencia y servicio al cual se remite

Nombre :
SANDRA PATRICIA MOLINA MENESES

Servicio que solicita la referencia :
Cirugia oncologica

Servicio para el cual se solicita la referencia :
Neurocirujano Prioritario

Información clínica relevante

Ingreso IDC: Paciente con cuadro de 9 meses de evolución de aparición de lesión subungela de 1er artejo de pie derecho, realizaron onisectomia pensando en onicomicosis. Posteriormente realizaron biopsia incisional 21/01/2019: Melanoma invasor, lentiginoso acral (Amelanotico), ulceración presente, profundidad de la invasión 3.2 mm Clark IV, actividad mitótica mayor de 1, no invasión linfovascular ni perineural, márgenes positivos. TAC de abdo contrastada del 31/01/2019: Hay dos adenomegalias en región inguinal derecha, la de mayor de 22 mm. Pequeña hernia hiatal por deslizamiento. Próstata aumentada de tamaño. TAC de tórax contratada del 31/01/2019: Ateromatosis calcificada de la aorta. Pequeña hernia hiatal por deslizamiento. Cambios esponilósicos de la columna torácica. RMN de craneo simple y contrastada 07/02/2019: Cambios involutivos. Leucoarosis. No se observan lesiones hipercaptantes del parenquima cerebral. Aneurisma sacular de 4 mm del tope de la carótida interna izquierda. Se observa dilatación del origen de la cerebral posterior izquierda. No se descarta infundíbulo. Paraclíncios del 05/02/2019: HB: 14 Pq: 205000 Albumina: 4.75 LDH: 344Cr: 1.25

Hallazgos al examen físico

Examen físico :

Paciente en aceptables condiciones generales, consciente, alerta

Conjuntivas rosadas, mucosas hidratadas

No se palpan adenopatías cervicales ni supra ni infra claviculares ni axilares

Ruidos cardiacos rítmicos, no ausculto soplos, pulmones ventilados sin ruidos sobreagregados

Abdomen blando, no doloroso a la palpación, sin signos de irritación peritoneal, en región inguinal derecha se palpan dos adenopatias de aproximadamente 2 cm, no móvil, no dolorosas

Extremidades sin edema, llenado capilar menor de 2 segundos, en región ungela de 1er artejo derecho úlcera con pequeñas áreas necróticas de aproximadamente 3 cm de diámetro.

Neurológico sin déficit aparente.

Resumen de la evolución :

Paciente de 71 años con melanoma invasor en 1er artejo de pie derecho T3bN2aM0 Estadio IIIA, con estudios que muestran compromiso ganglionar inguinal ipsilateral, requiere valoración y manejo urgente por cirugía oncológica Dr Luis José Palacios, ya tiene estudios de extensión: biopsia incisional 21/01/2019: Melanoma invasor, lentiginoso acral (Amelanotico), ulceración presente, profundidad de la invasión 3.2 mm Clark IV, actividad mitótica mayor de 1, no invasión linfovascular ni perineural, márgenes positivos. TAC de abdo contrastada del 31/01/2019: Hay dos adenomegalias en región inguinal derecha, la de mayor de 22 mm. Pequeña hernia hiatal por deslizamiento. Próstata aumentada de tamaño. TAC de tórax contratada del 31/01/2019: Ateromatosis calcificada de la aorta. Pequeña hernia hiatal por deslizamiento. Cambios esponilósicos de la columna torácica. RMN de craneo simple y contrastada 07/02/2019: Cambios involutivos. Leucoarosis. No se observan lesiones hipercaptantes del parenquima cerebral. Aneurisma sacular de 4 mm del tope de la carótida interna izquierda. Se observa dilatación del origen de la cerebral posterior izquierda. No se descarta infundíbulo. Paraclíncios del 05/02/2019: HB: 14 Pq: 205000 Albumina: 4.75 LDH: 344Cr: 1.25, se completan estudios de sangre prequirúrgicos. Con imagen sugestiva de aneurisma cerebral, se solicita valoración prioritaria por neurocirugía.

Diagnóstico :

(1) C433 MELANOMA MALIGNO DE LAS OTRAS PARTES Y LAS NO ESPECIFICADAS.

Motivos de remisión :

Valoración y manejo

FIRMADO ELECTRONICAMENTE POR : SANDRA PATRICIA MOLINA MENESES Identificación : CC 1098619992 Registro : 63468-12

Profesión o Especialidad : CIRUGIA GENERAL Fecha : 2019-02-13 Hora : 10:10:40

***** EVOLUCION MEDICA *****

Edad

71 Años 11 Meses 3 Dias

Datos del ingreso			
Fecha (AAAA-MM-DD) : 2019-02-18	Hora : 08:28:43		
Consulta por el servicio :003-Cirugia oncologica	Acompañante : SANDRA OROZCO		
Resumen			
Paciente de 71 años con melanoma invasor en 1er artejo de pie derecho T3bN2aM0 Estadio IIIA			
Condición y tratamiento actual del paciente			
En estudio			
Motivo de consulta y enfermedad actual			
Se trata de paciente masculino de 71 años de edad, con antecedente lesión hipercrómica en el primer dedo del pie derecho, acude a centro asistencial en donde proceden a la realización de resección de uña (no patología), posterior evaluación por patología HPTU, con patología concluyente para "melanoma invasor", motico por el cual es referido.			
Revisión por sistemas			
¿Refiere otra queja? : Si	Observaciones hallazgos encontrados en la revision de sistemas : Dolor en pie derecho		
Valoración del dolor			
¿Refiere dolor? : Si	Escala del dolor cualitativa : Leve		
Escala del dolor cuantitativo : 2	Análisis del dolor : Dolor en pie derecho		
Antecedentes personales			
¿Refiere nuevo antecedente? : No	Alergias a medicamentos : Si	Alergias a medicamentos : Penicilina	
Recibe medicamentos actualmente : Si			
Recibe medicamentos actualmente : Verapamilo 120, HCTZ, tamsulosina, losartan	Patológicos : Si		
Patológicos : HTA, hiperplasia prostática	Antecedente de cáncer : No		
Quirúrgicos : Si	Quirúrgicos : Onisectomia derecha. Osteosintesis de tibia y perone izquierda		
Otros :No	Hábitos : No	Uso del tabaco : No	Consumo de alcohol : No
Sustancias sicoactivas : No			
Antecedentes familiares			
Neoplásicos : Si	Neoplasico : Sobrino con melanoma en tórax	Otros :No	
Exámen físico			

Escala ECOG : 0	Estado de conciencia : Consciente	Peso actual :71 /Kg	Talla :163 cms
Índice de masa corporal :26.7	Estado nutricional : SOBREPESO		
Riesgo de enfermedades asociadas (OMS) : INCREMENTADO	Superficie corporal :1.79		
Hallazgos al examen físico			
Pie derecho: 1er dedo lesión hipercrómica en 1er artejo. Miembro inferior derecho: adenopatías inguinales derechas movilizables.			
Diagnóstico principal y relacionados			
Tipo de diagnóstico : Confirmado nuevo			
(1) C437 MELANOMA MALIGNO DEL MIEMBRO INFERIOR, INCLUIDA LA CADERA.			
Diagnóstico CIE - O : (1) M8744/3 Melanoma lentiginoso acral maligno (C44.-).			
Clasificación por estados			
Clasificación : Definitiva	Clínico/Patológico/No Aplica : Patologico		
Clasificación del estado del tumor : T3b N2a M0 Estadio IIIA			
Conducta Médica			
Se trata de paciente masculino de 71 años de edad con I.Dx: Melanoma lentiginoso acral del primer dedo del pie derecho cT3bN2aM0 (2018) Plan: Resección local amplia (a cargo de cirugía plástica-Dra. Molina) + vaciamiento linfático radical inguinal derecho. Doy orden de cirugía. Diligencio consentimiento informado. Evaluación prioritaria por cirugía plástica (Dra.Molina)			
¿Primera vez diagnosticado con cáncer? : Si	Tratamiento iniciado en el IDC : No		
Objetivo del tratamiento médico ofrecido al diagnóstico : Curacion			
Educación y recomendación del tratamiento al paciente y/o familiar : Se da información al paciente y al familiar en relación al plan terapéutico.			
FIRMADO ELECTRONICAMENTE POR : LUIS JOSE PALACIOS FUENMAYOR Identificacion : CE 507114 Registro : 05400015 Profesión o Especialidad : CIRUGIA ONCOLOGICA Fecha : 2019-02-18 Hora : 08:52:34			



***** INGRESO POR ESPECIALIDAD *****

Edad

71 Años 11 Meses 5 Dias

Datos del ingreso

Fecha (AAAA-MM-DD) :
2019-02-20

Hora :
09:23:37

Ingresar por el servicio :004-Cirugia plastica reconstructiva

Resumen

71 años de edad, con antecedente lesión hipercrómica en el primer dedo del pie derecho de 8 meses de evolución. Le han realizado 3 onicectomías con sospecha de micosis, sin enviar las muestras a laboratorio, ni a patología., Posteriormente dermatologa del HPTU, quien le realiza biopsia y crioterapia. Patología 19-00564 concluyente para "melanoma invasor", amelanotico, , clark IV como minimo con margenes profundos y perifericos de la biopsia positivos Rmitido por el Dr Luis Palacios, indica reseccion amplia de la lesion y le hará vaciamiento inguinal

Motivo de consulta y enfermedad actual

melanoma pie derecho

Revisión por sistemas

¿Refiere otra queja? : No

Valoración del dolor

¿Refiere dolor? :
No

Antecedentes personales

Refiere nuevo antecedente : No

Alergias a medicamentos : Si

Alergias a medicamentos :
Penicilina

Recibe medicamentos actualmente : Si

Recibe medicamentos actualmente :
Verapamilo 120, HCTZ, tamsulosina, losartan

Patológicos : Si

Patológico :
HTA, hiperplasia prostática

Antecedente de cáncer :
No

Quirúrgicos : Si

Quirúrgicos :
Onisectomia derecha. Osteosintesis de tibia y perone izquierda

Otros :No	Hábitos : No	Uso del tabaco : No	Consumo de alcohol : No
Sustancias psicoactivas : No	¿Presenta limitación para la comunicación? : No		
Antecedentes familiares			
Antecedentes Neoplásicos : Si	Sobrino con melanoma en tórax		
Otros Antecedentes familiares : No			
Exámen físico			
Escala ECOG : 0	Peso actual :71 /Kg	Talla :163 cms	Índice de masa corporal :26.7
Estado nutricional (OMS) : SOBREPESO		Riesgo de enfermedades según estado nutricional (OMS) : INCREMENTADO	
Superficie corporal adultos :1.79			
Hallazgos al examen físico			
lesion vegetante en uña del primer dedo de pie derecho que compromete toda la uña, con irritacion de la piel alrededor. No satelitosis visibles			
Diagnóstico principal y relacionados			
Diagnóstico CIE - 10 :			
(1) C437 MELANOMA MALIGNO DEL MIEMBRO INFERIOR, INCLUIDA LA CADERA.			
Diagnóstico CIE - O :			
(1) M8744/3 Melanoma lentiginoso acral maligno (C44.-).			
Clasificación por estados			
Clínico/Patológico/No Aplica : Patologico		Clasificación : Definitiva	
Clínico/Patológico/No Aplica : Patologico			
Seleccione la clasificación el estado del tumor : T3b N2a M0 Estado IIIA			
Conducta médica			
dx melanoma primer dedo pie derecho Plan se discute con el paciente y su familia el caso y se decide solicitar amputacion de la FD del primer dedo de pie derecho y reconstruccion del defecto con colgajo local compuesto. Se le explica el procedimiento y riesgos y firma el consentimiento informado			
¿Primera vez diagnosticado con cáncer? : Si			
¿Tratamiento de cáncer iniciado en el IDC? : No			
Objetivo del tratamiento médico ofrecido al diagnostico : Curacion			
Educación y recomendación del tratamiento al paciente y/o familiar			

cuidados de la herida

FIRMADO ELECTRONICAMENTE POR : LUZ ANGELA MOLINA Identificación : CC 43027842 Registro : 9789/87 Profesión o Especialidad : CIRUGIA PLASTICA MAXILOFACIAL Y DE LA MANO Fecha : 2019-02-20 Hora : 09:44:02

Luz Angela Molina

***** INGRESO POR ESPECIALIDAD *****

Edad

71 Años 11 Meses 20 Dias

Datos del ingreso

Fecha (AAAA-MM-DD) :
2019-03-04

Hora :
07:21:04

Ingresar por el servicio :010-Neurocirugia

Resumen

Melanoma.
Aneurisma cerebral

Motivo de consulta y enfermedad actual

Pte con melanoma de primer dedo de pie derecho pendiente reseccion y vaciamiento linguinal, lo envian porque en exámenes de extension encuentran aneurisma cerebral.
Pte actualmente sin sintomas neurologicos.

Ayudas diagnósticas

ITEM	Fecha(dd/mes en letra/año)	Precisión fecha	Ayuda diagnóstica	Resultado	Realizado PMLA	Observaciones
1	7 feb 2019	Exacta	RNM cerebral	aneurisma sacular tope de ACI izq de 4mm	No	

Revisión por sistemas

¿Refiere otra queja? : No

Valoración del dolor

¿Refiere dolor? :
No

Antecedentes personales

Refiere nuevo antecedente : No

Alergias a medicamentos : Si

Alergias a medicamentos :
Penicilina

Recibe medicamentos actualmente : Si

Recibe medicamentos actualmente : Verapamilo 120, HCTZ, tamsulosina, losartan			Patológicos : Si		
Patológico : HTA, hiperplasia prostática		Antecedente de cáncer : Si			
Fecha del cáncer : 2019	Antecedente de cáncer : Melanoma		Quirúrgicos : Si		
Quirúrgicos : Onisectomia derecha. Osteosintesis de tibia y perone izquierda				Otros : No	
Hábitos : No	Uso del tabaco : No	Consumo de alcohol : No		Sustancias sicoactivas : No	
¿Presenta limitación para la comunicación? : No					
Antecedentes familiares					
Antecedentes Neoplásicos : Si		Sobrino con melanoma en tórax			
Otros Antecedentes familiares : No					
Exámen físico					
Escala ECOG : 0	Peso actual : 71 /Kg	Talla : 163 cms	Índice de masa corporal : 26.7		
Estado nutricional (OMS) : SOBREPESO		Riesgo de enfermedades según estado nutricional (OMS) : INCREMENTADO			
Superficie corporal adultos : 1.79					
Hallazgos al examen físico					
motor y sensitivo correcto, no deficit neurologico					
Diagnóstico principal y relacionados					
Diagnóstico CIE - 10 :					
(1) C437 MELANOMA MALIGNO DEL MIEMBRO INFERIOR, INCLUIDA LA CADERA. (2) I671 ANEURISMA CEREBRAL, SIN RUPTURA.					
Diagnóstico CIE - O :					
(1) M8744/3 Melanoma lentiginoso acral maligno (C44.-).					
Clasificación por estados					
Clínico/Patológico/No Aplica : Patologico			Clasificación : Definitiva		
Clínico/Patológico/No Aplica : Patologico					
Seleccione la clasificación el estado del tumor : T3b N2a M0 Estadio IIIA					
Conducta médica					
Arteriografía cerebral de 4 vasos cita con resultado					

¿Primera vez diagnosticado con cáncer? :	
Si	
¿Tratamiento de cáncer iniciado en el IDC? :	
No	
Objetivo del tratamiento médico ofrecido al diagnostico :	
Curacion	
Educación y recomendación del tratamiento al paciente y/o familiar	
se explica su diagnostico y la conducta a seguir. en este momenot es primordial la cx del melanoma por ahora se solicita arteriografía.	
FIRMADO ELECTRONICAMENTE POR : CARLOS JAIME YEPES SANCHEZ Identificacion : CC 70122702 Registro : 9136/84 Profesión o Especialidad : NEUROCIRUGIA Fecha : 2019-03-04 Hora : 07:38:46	
CMEPES.	
*** EVOLUCION MEDICA ***	
Edad	
72 Años 1 Meses 14 Dias	
Datos del ingreso	
Fecha (AAAA-MM-DD) :	Hora :
2019-04-29	16:52:10
Consulta por el servicio :004-Cirugia plastica reconstructiva	
Resumen	
71 años de edad, con antecedente lesión hipercrómica en el primer dedo del pie derecho de 8 meses de evolucion. Le han realizado 3 onicectomias con sospecha de micosis, sin enviar las muestras a laboratorio, ni a patologia., Posteriormente dermatologa del HPTU, quien le realiza biopsia y crioterapia. Patología 19-00564 concluyente para "melanoma invasor", amelanotico, , clark IV como minimo con margenes profundos y perifericos de la biopsia positivos Remitido por el Dr Luis Palacios, indica reseccion amplia de la lesion y le hará vaciamiento inguinal 21-3-2019 amputacion de primer dedo pie derecho con margenes de reseccion negativos. Lesion cercana reportada como lentigo simple, sin malignidad . Posteriormente le realizaron vaciamiento inguinal	
Condición y tratamiento actual del paciente	
En seguimiento	
Motivo de consulta y enfermedad actual	
melanoma	
Revisión por sistemas	
¿Refiere otra queja? : No	

Valoración del dolor

¿Refiere dolor? :
No

Antecedentes personales

¿Refiere nuevo antecedente? :
No

Alergias a medicamentos : Si

Alergias a medicamentos :
Penicilina

Recibe medicamentos actualmente : Si

Recibe medicamentos actualmente :
Verapamilo 120, HCTZ, tamsulosina, losartan

Patológicos : Si

Patológicos :
HTA, hiperplasia prostática

Antecedente de cáncer :
Si

Fecha del antecedente de cáncer :2019

¿Cuál antecedente de cáncer? :
Melanoma

Quirúrgicos : Si

Quirúrgicos :
Onisectomía derecha. Osteosíntesis de tibia y perone izquierda

Otros :No

Hábitos : No

Uso del tabaco : No

Consumo de alcohol : No

Sustancias psicoactivas : No

Antecedentes familiares

Neoplásicos : Si

Neoplásico :
Sobrino con melanoma en tórax

Otros :No

Exámen físico

Escala ECOG :
0

Peso actual :71
/Kg

Talla :163 cms

Índice de masa corporal :26.7

Estado nutricional :SOBREPESO

Riesgo de enfermedades asociadas (OMS) :INCREMENTADO

Superficie corporal :1.79

Hallazgos al examen físico

dedo del pie con herida sana, tolerando bien el apoyo

Diagnóstico principal y relacionados

Tipo de diagnóstico :
Confirmado repetido

- (1) C437 MELANOMA MALIGNO DEL MIEMBRO INFERIOR, INCLUIDA LA CADERA.
 (2) I671 ANEURISMA CEREBRAL, SIN RUPTURA.

Diagnóstico CIE - O :

- (1) M8744/3 Melanoma lentiginoso acral maligno (C44.-).

Clasificación por estados

Clasificación : Definitiva

Clínico/Patológico/No Aplica : Patológico

Clasificación del estado del tumor : T3b N2a M0 Estadio IIIA

Conducta Médica	
dedo del pie sano plan instrucciones	¿Primera vez diagnosticado con cáncer? : Si
Tratamiento iniciado en el IDC : No	
Objetivo del tratamiento médico ofrecido al diagnóstico : Curacion	
Educación y recomendación del tratamiento al paciente y/o familiar : cuidados de la herida	
FIRMADO ELECTRONICAMENTE POR : LUZ ANGELA MOLINA Identificación : CC 43027842 Registro : 9789/87 Profesión o Especialidad : CIRUGIA PLASTICA MAXILOFACIAL Y DE LA MANO Fecha : 2019-04-29 Hora : 16:59:50	
Luz Angela Molina	
*** EVOLUCION MEDICA ***	
Edad	
72 Años 1 Meses 23 Dias	
Datos del ingreso	
Fecha (AAAA-MM-DD) : 2019-05-07	Hora : 14:27:29
Consulta por el servicio :003-Cirugia oncologica	Acompañante : Sandra Orozco
Resumen	
Paciente de 71 años con melanoma invasor en 1er artejo de pie derecho T3bN2aM0 Estadio IIIA	
Condición y tratamiento actual del paciente	
Cirugia	Observaciones tratamiento actual :Control post cirugía.
Motivo de consulta y enfermedad actual	
Se trata de paciente masculino de 71 años de edad, con antecedente lesión hipercrómica en el primer dedo del pie derecho, acude a centro asistencial en donde proceden a la realización de resección de uña (no patología), posterior evaluación por patología HPTU, con patología concluyente para "melanoma invasor",21marzo2019 Amputación de artejo pie derecho + vaciamiento inguinal drecho, ISO superficial, 5ABRIL2019 vaciamiento iliaco derecho por abordaje extraperitoneal (no fué posible vaciamiento obturatriz por compromiso vascular), persiste en curaciones ambulatorias.	
Cirugías realizadas asociadas a la enfermedad actual	

ITEM	Fecha(dd/mes en letra/año)	Precisión fecha	Procedimiento quirurgico	Realizado PMLA	Observaciones y Descripción quirurgica
1	21MARZO2019	Exacta	Amputación artejo pie derecho + vaciamiento inguinal derecho	Si	molina-palacios
2	5abrII2019	Exacta	vaciamiento iliaco derecho por abordaje extraperitoneal (no fué posible vaciamiento obturatriz por compromiso vascular)	Si	Palacios

Estudios de patología

ITEM	Fecha del informe	Fecha de recolección	Tipo de Examen	Resultado	Observaciones	Realizado en PMLA	Número Reporte y Nombre laboratorio	Examen diagnóstico
1	2019-03-29	2019-03-21	artejo pie + vaciamiento inguinal	Espécimen y lateralidad: primer artejo pie derecho. Procedimiento: amputación: interfalángica Tamaño del tumor: 3 cm Nódulos satélites: macroscópicos no identificados Tipo histológico: melanoma maligno. Breslow: 6 mm Microsatelitosis: no se observa. Márgenes: negativos Índice mitótico: 5 mitosis por mm2 Nivel anatómico: Clark IV ILV: no se observa. Neutropismo: no se observa. Linfocitos infiltrando el tumor: presentes abundantes Regresión tumoral: presente compromete el 75% de la lesión. Ganglios linfáticos: 6/10 Metástasis de mayor tamaño: 4,5 c, pT4bpN3b Piel cara medial pie derecho: lentigo simple Negativo para malignidad		Si	S4034-19	Si
2	2019-04-10	2019-04-05	gANGLIO ILIACO	1+2 ganglio linfático positivo para compromiso metastásico Tamaño: 1,5 cm SOX10-MELAN A : positivo		Si	s4790-19	Si

Revisión por sistemas

¿Refiere otra queja? : No

Valoración del dolor

¿Refiere dolor? :
No

Antecedentes personales

¿Refiere nuevo antecedente? :
No

Alergias a medicamentos : Si
Alergias a medicamentos :
Penicilina

Recibe medicamentos actualmente : Si

Recibe medicamentos actualmente :
Verapamilo 120, HCTZ, tamsulosina, losartan

Patológicos : Si

Patológicos :
HTA, hiperplasia prostática

Antecedente de cáncer :
Si

Fecha del antecedente de cáncer :2019

¿Cuál antecedente de cáncer? :
Melanoma

Quirúrgicos : Si

Quirúrgicos :
Onisectomía derecha. Osteosíntesis de tibia y perone izquierda

Otros :No	Hábitos : No	Uso del tabaco : No	Consumo de alcohol : No
Sustancias psicoactivas : No			
Antecedentes familiares			
Neoplásicos : Si	Neoplásico : Sobrino con melanoma en tórax	Otros :No	
Exámen físico			
Escala ECOG : 0	Estado de conciencia : Consciente	Peso actual :70 /Kg	Talla :163 cms
Índice de masa corporal :26.3		Estado nutricional : SOBREPESO	
Riesgo de enfermedades asociadas (OMS) : INCREMENTADO		Superficie corporal :1.78	
Hallazgos al examen físico			
Herida en miembro inferior derecho (en curación).			
Evolución			
Evolución del paciente : Estable		Evolución de la enfermedad : En tratamiento	
Diagnóstico principal y relacionados			
Tipo de diagnóstico : Confirmado repetido			
(1) C437 MELANOMA MALIGNO DEL MIEMBRO INFERIOR, INCLUIDA LA CADERA. (2) I671 ANEURISMA CEREBRAL, SIN RUPTURA.			
Diagnóstico CIE - O :			
(1) M8744/3 Melanoma lentiginoso acral maligno (C44.-).			
Clasificación por estados			
Clasificación : Definitiva		Clínico/Patológico/No Aplica : Patológico	
Clasificación del estado del tumor : T1 N2b M0 Estadio IIIC			
Otra clasificación estado del tumor : IIIC			
Conducta Médica			

Se trata de paciente masculino de 72 años de edad con I.Dx:

Melanoma en miembro inferior derecho pT4bpN3bM0 (2019)

Plan:

Evaluación por O.C
laboratorio (Hemograma-creatinina)
Evaluación por Rt (posterior a finalización de curaciones en casa)
Evaluación por fisioterapia # 10
Curaciones en casa (Nueva EPS) #10 curaciones (1 curación cada 72 horas)
Control clínico en cuatro (04) meses.

¿Primera vez diagnosticado con cáncer? :
Si

Tratamiento iniciado en el IDC :
No

Objetivo del tratamiento médico ofrecido al diagnóstico :
Curacion

Educación y recomendación del tratamiento al paciente y/o familiar :
Se da información al paciente y al familiar en relación al plan terapéutico.

FIRMADO ELECTRONICAMENTE POR : LUIS JOSE PALACIOS FUENMAYOR Identificación : CE 507114 Registro : 05400015 Profesión
o Especialidad : CIRUGIA ONCOLOGICA Fecha : 2019-05-07 Hora : 14:47:05



*** INGRESO POR ESPECIALIDAD ***

Edad

72 Años 2 Meses 2 Días

Datos del ingreso

Fecha (AAAA-MM-DD) :
2019-05-17

Hora :
08:49:31

Ingresó por el servicio :007-Hematología y oncología clínica adultos

Resumen

APARICION DE LESION DE APRICION HACE UN AÑO EN EL LECHO UNGUEAL DE EN 1 ARTEJO DE PIE DER.. CUADRO DE SOBREENFECCION SE RESCA LA UÑA EN EL HOSPITAL DE SANJERONIMO. SIN MEJORIA. SE TOMA BIOPSIA HPTU : MELANOMA INVASOR LENTIGINOSO ACRAL AMELANICO CON ULCERACION. AMPUTACION AMPUTACION INTERFALANGICA TUMOR DE 3 CMS CLARK 4 GANGLIO INGUINAL 1/2 POSITIVOS VACIAMIENTO INGUINAL 6 DE 10 GANGLIOS COMPROMETIDOS METASTASIS DE MAYOR TAMAÑO 4.5 CMS CALSIFICADO pT4B pN3B
REMITIDA PARA EVALUACION

Motivo de consulta y enfermedad actual

WILLIAM DE JESUS GALLO ARCILA
 Historia: 116131 - Ingreso: 1

**MELANOMA DE 1 ARTEJO DE PIE DERECHO pT4B pN3B
 EN EVALUACION
 RXS
 AINTOMATICO.**

Revisión por sistemas

¿Refiere otra queja? : No

Valoración del dolor

¿Refiere dolor? :
 No

Antecedentes personales

Refiere nuevo antecedente : No Alergias a medicamentos : Si Alergias a medicamentos :
 Penicilina

Recibe medicamentos actualmente : Si

Recibe medicamentos actualmente :
 Verapamilo 120, HCTZ, tamsulosina, losartan Patológicos : Si

Patológico :
 HTA, hiperplasia prostática Antecedente de cáncer :
 Si

Fecha del cáncer :2019 Antecedente de cáncer :
 Melanoma Quirúrgicos : Si

Quirúrgicos :
 Onisectomía derecha. Osteosíntesis de tibia y perone izquierda Otros :No

Hábitos : No Uso del tabaco :
 No Consumo de alcohol : No Sustancias sicoactivas : No

¿Presenta limitación para la comunicación? :
 No

Antecedentes familiares

Antecedentes Neoplásicos :
 Si Sobrino con melanoma en tórax

Otros Antecedentes familiares : No

Exámen físico

Escala ECOG :
 0 Presión arterial sistólica :120 mmHg Presión arterial diastólica :60 mmHg

Presión arterial media :80 mmhg Peso actual :70 /Kg Talla :163 cms Índice de masa corporal :26.3

Estado nutricional (OMS) :**SOBREPESO** Riesgo de enfermedades según estado nutricional (OMS) :**INCREMENTADO**

Superficie corporal adultos :1.78

Hallazgos al examen físico

CUELLO SIN GANGLIOS
CP NORMAL
ABDOMEN SIN MASAS
HERIDA QUIRURGICA CICATRIZACION PARCIAL
LINFEDEMA DE MI DER

Diagnóstico principal y relacionados

Diagnóstico CIE - 10 :

(1) C437 MELANOMA MALIGNO DEL MIEMBRO INFERIOR, INCLUIDA LA CADERA.
(2) I671 ANEURISMA CEREBRAL, SIN RUPTURA.

Diagnóstico CIE - O :

(1) M8744/3 Melanoma lentiginoso acral maligno (C44.-).

Clasificación por estados

Clínico/Patológico/No Aplica : **Patologico**

Clasificación : Definitiva

Clínico/Patológico/No Aplica : Patologico

Seleccione la clasificación el estado del tumor : T3b N2b M0 Estadio IIIC

Otra clasificación : IIIC

Conducta médica

MALANOMA MALILIGNO IIIC
PLAN RADIOTERAPIA
SE ORDENA B RAF.
PET CT AL CUMPLIR 8 SEMANAS DE CIRUGIA.

¿Primera vez diagnosticado con cáncer? :
Si

¿Tratamiento de cáncer iniciado en el IDC? :
No

Objetivo del tratamiento médico ofrecido al diagnostico :
Curacion

Educación y recomendación del tratamiento al paciente y/o familiar

PLAN DE MANEJO.

FIRMADO ELECTRONICAMENTE POR : ALEJO JIMENEZ OROZCO Identificación : CC 71597266 Registro : 15327/87 Profesión o
Especialidad : ONCOLOGIA CLINICA Fecha : 2019-05-17 Hora : 09:22:58



*** REGISTRO CONTINGENCIA ***

Edad			
72 Años 2 Meses 5 Dias			
Fecha y Hora			
Fecha : 2019-05-20	Hora : 17:13:56	Fecha contingencia : 2019-05-20	
Hora contingencia : 09:00 a.m.			
Ubicación registro digitalizado			
En historia clínica física y digitalizada			
Motivo de la contingencia			
Dr. David Antonio Mosquera Castro hizo nota manual porque no había sistema Matrix			
FIRMADO ELECTRONICAMENTE POR : HERNAN DARIO GARCES MAYA - Coordinador Centro Documental y Estadística Fecha : 2019-05-20 Hora : 17:14:26			
FIRMA SIN DIGITALIZAR			
*** NOTA MEDICA ***			
Edad			
72 Años 2 Meses 20 Dias			
Fecha y Hora			
Fecha (AAAA-MM-DD) : 2019-06-04	Hora : 09:44:34		
Atención por el servicio de :014-Radioterapia			
Diagnóstico y Clasificación por estado			
(1) C437 MELANOMA MALIGNO DEL MIEMBRO INFERIOR, INCLUIDA LA CADERA. (2) I671 ANEURISMA CEREBRAL, SIN RUPTURA.			
CIE O :			
(1) M8744/3 Melanoma lentiginoso acral maligno (C44.-).			
Clasificación por estado			
Clínico/Patológico/No Aplica : Patologico		Estado del tumor : T3b N2b M0 Estadio IIIC	
Clasificación : Definitiva		Clínico/Patológico/No Aplica : Patologico	
Seleccione la clasificación el estado del tumor : T3b N2b M0 Estadio IIIC			Otra clasificación : IIIC
Motivo de la atención			

TAC SIMULACIÓN	
Conducta médica	
NO ASISTE POR CICATRIZACIÓN NO COMPLETADA,	
Recomendaciones y educación con respecto al tratamiento	
SE REASIGNA CITA.	
FIRMADO ELECTRONICAMENTE POR : DARIO HUMBERTO ALZATE SIERRA Identificación : CC 70042318 Registro : 4310/84 Profesión o Especialidad : RADIOTERAPIA Fecha : 2019-06-04 Hora : 09:46:03	
Do Alzate	
*** NOTA MEDICA ***	
Edad	
72 Años 3 Meses 21 Dias	
Fecha y Hora	
Fecha (AAAA-MM-DD) :	Hora :
2019-07-05	07:16:47
Atención por el servicio de :014-Radioterapia	
Diagnóstico y Clasificación por estado	
(1) C437 MELANOMA MALIGNO DEL MIEMBRO INFERIOR, INCLUIDA LA CADERA. (2) I671 ANEURISMA CEREBRAL, SIN RUPTURA.	
CIE O :	
(1) M8744/3 Melanoma lentiginoso acral maligno (C44.-).	
Clasificación por estado	
Clínico/Patológico/No Aplica :Patologico	Estado del tumor :T3b N2b M0 Estadio IIIC
Clasificación : Definitiva	Clínico/Patológico/No Aplica : Patologico
Seleccione la clasificación el estado del tumor : T3b N2b M0 Estadio IIIC	Otra clasificación : IIIC
Motivo de la atención	
Realizamos TAC de simulación de pelvis, se dejan marcas de referencia en la piel y se envian imagenes a ECLIPSE.	

Resumen

Paciente con diagnostico de Melanoma de pie derecho, con compromiso inguinal ipsilateral.

FIRMADO ELECTRONICAMENTE POR : LINA MARCELA ARBELAEZ LEON Identificacion : CC 43273232 Registro : 5-2491-07 Profesi3n o Especialidad : RADIOTERAPIA Fecha : 2019-07-05 Hora : 07:17:53

Lina A.

***** NOTA MEDICA *****

Edad

72 Años 3 Meses 24 Días

Fecha y Hora

Fecha (AAAA-MM-DD) :
2019-07-08

Hora :
11:21:40

Atenci3n por el servicio de :014-Radioterapia

Diagn3stico y Clasificaci3n por estado

- (1) C437 MELANOMA MALIGNO DEL MIEMBRO INFERIOR, INCLUIDA LA CADERA.
- (2) I671 ANEURISMA CEREBRAL, SIN RUPTURA.

CIE O :

- (1) M8744/3 Melanoma lentiginoso acral maligno (C44.-).

Clasificaci3n por estado

Clínico/Patol3gico/No Aplica :Patologico

Estado del tumor :T3b N2b M0 Estadio IIIC

Clasificaci3n : Definitiva

Clínico/Patol3gico/No Aplica : Patologico

Seleccione la clasificaci3n el estado del tumor : T3b N2b M0 Estadio IIIC

Otra clasificaci3n : IIIC

Motivo de la atenci3n

Realizo delimitacion del volumen de tratamiento de RT a region inguinal iliaca derecha.

Resumen

Paciente con diagnostico de Melanoma de pie derecho, con compromiso inguinal ipsilateral.

FIRMADO ELECTRONICAMENTE POR : LINA MARCELA ARBELAEZ LEON Identificacion : CC 43273232 Registro : 5-2491-07 Profesi3n o Especialidad : RADIOTERAPIA Fecha : 2019-07-08 Hora : 11:23:06

Lina A.

*** NOTA MEDICA ***

Edad

72 Años 3 Meses 24 Dias

Fecha y Hora

Fecha (AAAA-MM-DD) :
2019-07-08

Hora :
16:51:06

Atención por el servicio de :014-Radioterapia

Diagnóstico y Clasificación por estado

- (1) C437 MELANOMA MALIGNO DEL MIEMBRO INFERIOR, INCLUIDA LA CADERA.
- (2) I671 ANEURISMA CEREBRAL, SIN RUPTURA.

CIE O :

- (1) M8744/3 Melanoma lentiginoso acral maligno (C44.-).

Clasificación por estado

Clínico/Patológico/No Aplica :Patologico

Estado del tumor :T3b N2b M0 Estadio IIIC

Clasificación : Definitiva

Clínico/Patológico/No Aplica : Patologico

Seleccione la clasificación el estado del tumor : T3b N2b M0 Estadio IIIC

Otra clasificación : IIIC

Resumen

Paciente con diagnostico de Melanoma de pie derecho, con compromiso inguinal ipsilateral.

Conducta médica

se aprueba plan de tratamiento

FIRMADO ELECTRONICAMENTE POR : BEATRIZ ELENA RESTREPO Identificación : CC 30303472 Registro : 003306/92 Profesión o Especialidad : RADIOTERAPIA Fecha : 2019-07-08 Hora : 16:51:19

*** NOTA MEDICA ***

Edad

72 Años 3 Meses 26 Dias

Fecha y Hora

Fecha (AAAA-MM-DD) : 2019-07-10	Hora : 10:06:55
------------------------------------	--------------------

Atención por el servicio de :014-Radioterapia

Diagnóstico y Clasificación por estado

(1) C437 MELANOMA MALIGNO DEL MIEMBRO INFERIOR, INCLUIDA LA CADERA.
(2) I671 ANEURISMA CEREBRAL, SIN RUPTURA.

CIE O :
(1) M8744/3 Melanoma lentiginoso acral maligno (C44.-).

Clasificación por estado

Clínico/Patológico/No Aplica :Patologico	Estado del tumor :T3b N2b M0 Estadio IIIC
--	---

Clasificación : Definitiva	Clínico/Patológico/No Aplica : Patologico
----------------------------	---

Seleccione la clasificación el estado del tumor : T3b N2b M0 Estadio IIIC	Otra clasificación : IIIC
---	---------------------------

Resumen

Paciente con diagnostico de Melanoma de pie derecho, con compromiso inguinal ipsilateral.

Conducta médica

se mueven coordenadas, se verifica el isocentro , se dejan tatuajes permanentes en la piel .
no inicia tratamiento hasta despues de realizar PET CT.

FIRMADO ELECTRONICAMENTE POR : BEATRIZ ELENA RESTREPO Identificación : CC 30303472 Registro : 003306/92 Profesión o Especialidad : RADIOTERAPIA Fecha : 2019-07-10 Hora : 10:15:31



*** NOTA MEDICA ***

Edad

72 Años 4 Meses 0 Dias

Fecha y Hora

Fecha (AAAA-MM-DD) : 2019-07-15	Hora : 12:09:18
------------------------------------	--------------------

Atención por el servicio de :014-Radioterapia

Diagnóstico y Clasificación por estado

(1) C437 MELANOMA MALIGNO DEL MIEMBRO INFERIOR, INCLUIDA LA CADERA.
 (2) I671 ANEURISMA CEREBRAL, SIN RUPTURA.

CIE O :

(1) M8744/3 Melanoma lentiginoso acral maligno (C44.-).

Clasificación por estado

Clínico/Patológico/No Aplica :Patologico

Estado del tumor :T3b N2b M0 Estadio IIIC

Clasificación : Definitiva

Clínico/Patológico/No Aplica : Patologico

Seleccione la clasificación el estado del tumor : T3b N2b M0 Estadio IIIC

Otra clasificación : IIIC

Resumen

Paciente con diagnostico de Melanoma de pie derecho, con compromiso inguinal ipsilateral.

Conducta médica

se cancelo la cita de simulacion porque hoy se hizo PET CT , se reasigna cita

FIRMADO ELECTRONICAMENTE POR : BEATRIZ ELENA RESTREPO Identificación : CC 30303472 Registro : 003306/92 Profesión o
 Especialidad : RADIOTERAPIA Fecha : 2019-07-15 Hora : 12:09:55



*** NOTA MEDICA ***

Edad

72 Años 4 Meses 1 Dias

Fecha y HoraFecha (AAAA-MM-DD) :
2019-07-16Hora :
09:59:03

Atención por el servicio de :014-Radioterapia


Diagnóstico y Clasificación por estado

(1) C437 MELANOMA MALIGNO DEL MIEMBRO INFERIOR, INCLUIDA LA CADERA.
 (2) I671 ANEURISMA CEREBRAL, SIN RUPTURA.

CIE O :

(1) M8744/3 Melanoma lentiginoso acral maligno (C44.-).

Clasificación por estado

Clínico/Patológico/No Aplica : Patologico		Estado del tumor : T3b N2b M0 Estadio IIIc	
Clasificación : Definitiva		Clínico/Patológico/No Aplica : Patologico	
Seleccione la clasificación el estado del tumor : T3b N2b M0 Estadio IIIc		Otra clasificación : IIIc	
Motivo de la atención			
VERIFICACION E INICIO			
Resumen			
Paciente con diagnostico de Melanoma de pie derecho, con compromiso inguinal ipsilateral.			
Conducta médica			
PAC. CON COORDENADAS YA VERIFICADAS, CON MARCAS YA HECHAS, SE INICIA TTO DE RADIOTERAPIA.			
Recomendaciones y educación con respecto al tratamiento			
INICIA.			
FIRMADO ELECTRONICAMENTE POR : DARIO HUMBERTO ALZATE SIERRA Identificación : CC 70042318 Registro : 4310/84 Profesión o Especialidad : RADIOTERAPIA Fecha : 2019-07-16 Hora : 10:00:38			
			
*** NOTA MEDICA ***			
Edad			
72 Años 4 Meses 3 Dias			
Fecha y Hora			
Fecha (AAAA-MM-DD) :		Hora :	
2019-07-18		09:56:16	
Atención por el servicio de :014-Radioterapia			
Diagnóstico y Clasificación por estado			
(1) C437 MELANOMA MALIGNO DEL MIEMBRO INFERIOR, INCLUIDA LA CADERA. (2) I671 ANEURISMA CEREBRAL, SIN RUPTURA.			
CIE O :			
(1) M8744/3 Melanoma lentiginoso acral maligno (C44.-).			

Clasificación por estado

Clínico/Patológico/No Aplica : Patologico	Estado del tumor : T3b N2b M0 Estadio IIIC
Clasificación : Definitiva	Clínico/Patológico/No Aplica : Patologico
Seleccione la clasificación el estado del tumor : T3b N2b M0 Estadio IIIC	Otra clasificación : IIIC

Motivo de la atención

Radioterapia en región Inguinal Ipsilateral , 3 sesiones de 25 programadas , dosis acumulada de 600cGy.

Inicio de tratamiento: 16.04.2019

Día # 3 de tratamiento.

Acompañante Esposa

Antecedentes personales: Patológicos: HTA,HPB , Aneurisma cerebral , Medicamentos: Tamsulosina,Losartan, HCT , Verapamilo ,

Alergias: Niega. Toxicos: Niega

Refiere sentirse bien, refiere estar presentando gastritis , malestar ocasional, no nauseas, no vómito, deposiciones normales sin sangre, no fiebre.

Examen físico:

Buenas condiciones generales, alerta, consciente, orientado, caminando por sus propios medios, mucosa orales hidratadas, tórax con RsCsRs no soplos, MV adecuado, no agregados, abdomen blando, depresible, no doloroso, no masas, en región inguinal derecha se palpan dos adenopatias de aproximadamente 1 cm, no móviles, no dolorosas, Extremidades sin edema, llenado capilar menor de 2 segundos, con amputación en región ungueal de 1er artejo derecho del pie, no áreas necróticas, no secreciones, cicatriz sana.

Trae Reporte de PET-CT del 15.07.2019 con diagnostico de melanoma en primer artejo del pie derecho, Reporta:

Se observa densidad homogénea del parénquima nervioso, no hay evidencia de lesiones ocupando espacio. Cavidades paranasales de apariencia normal a excepción de la persistencia de pequeño nivel hidroaereo en el seno ,axila izquierdo. En la region submaxilar izquierda se observa imagen calcificada podría ser de origen ganglionar. Via aerea permeable. Tiroides de características normales. mediastino sin masas. Hilios pulmonares sin alteraciones. Parenquima pulmonar sin lesiones nodulares , en la actualidad no se observa compromiso parenquimatoso descrito en estudio previo. Hígado sin lesiones. Via biliar normal. Vesicula sin alteraciones. Páncreas y vasos normales. Riñones funcionando adecuadamente. Retroperitoneo con hallazgos descritos. Visceras huecas opacificadas normales. Vejiga Parcialmente distendida comprimida por conglomerado ganglionar obturatriz.

Con Respecto al Estudio Previo:

Se observa aumento anormal del metabolismo de tipo tumoral en múltiples lesiones ganglionares pelvicas y retroperitoneales asi como en lesión en los tejidos blandos al rededor de la espina iliaca anterosuperior derecha que se relaciona con actividad del primario conocido.

Persiste la actividad metabólica anormal en el primer artejo derecho de tipo tumoral.

En comparación con los estudios previos han aparecido lesiones nuevas en los tejidos blandos pelvicos y retroperitoneo.

La lesión descrita en el estudio previo en el medio pie ha desaparecido.

El resto de Hallazgos tomograficos como se describieron.

Resumen

Paciente con diagnostico de Melanoma de pie derecho, con compromiso inguinal ipsilateral.

Conducta médica

Se Comentara estudio Con Dr David Mosquera para evaluar y definir posterior manejo, se explica al paciente y acompañante plan a seguir , dicen entender y aceptar.

FIRMADO ELECTRONICAMENTE POR : LINA MARIA JARAMILLO ORTIZ Identificacion : CC 1017208739 Registro : 1017208739
Profesión o Especialidad : MEDICINA GENERAL Fecha : 2019-07-18 Hora : 10:22:01



***** NOTA MEDICA *****

Edad

72 Años 4 Meses 4 Dias

Fecha y HoraFecha (AAAA-MM-DD) :
2019-07-19Hora :
13:58:31

Atención por el servicio de :014-Radioterapia

Diagnóstico y Clasificación por estado

(1) C437 MELANOMA MALIGNO DEL MIEMBRO INFERIOR, INCLUIDA LA CADERA.
(2) I671 ANEURISMA CEREBRAL, SIN RUPTURA.

CIE O :

(1) M8744/3 Melanoma lentiginoso acral maligno (C44.-).

Clasificación por estado

Clínico/Patológico/No Aplica :Patologico

Estado del tumor :T3b N2b M0 Estadio IIIC

Clasificación : Definitiva

Clínico/Patológico/No Aplica : Patologico

Seleccione la clasificación el estado del tumor : T3b N2b M0 Estadio IIIC

Otra clasificación : IIIC

Motivo de la atención

Trae resultado de PET-CT del 15/7/19 con aumento anormal del metabolismo de tipo tumoral en múltiples ganglionares pélvicas y retroperitoneales así como e lesión en los tejidos blandos alrededor de la espina iliaca anterosuperior derecha que se relaciona con actividad del primario conocid. Persiste con actividad metabólica en primer artejo derecho de tipo tumoral. En comparación con estudios previos han aparecido lesiones nuevas en tejidos blandos pélvicaos y retroperitoneo. Lesión descrita en pie medio ha desaparecido.

Comento el caso con el Dr. Jimenez y se solicita adelantar cita.

Aún pendiente resultado de BRAF.


Resumen

Paciente con diagnostico de Melanoma de pie derecho, con compromiso inguinal ipsilateral.

Conducta médica

Se le explica al paciente que se observa progresión de la enfermedad en algunas zonas ganglionares.
Se decide continuar tratamiento de radioterapia en la misma zona y se hipofracciona mientras inicia manejo sistémico, paciente entiende y acepta.
Tiene hemograma y creatinina reciente

FIRMADO ELECTRONICAMENTE POR : DAVID ANTONIO MOSQUERA CASTRO Identificación : CC 98627376 Registro : 5-0409-01
Profesión o Especialidad : RADIOTERAPIA Fecha : 2019-07-19 Hora : 14:07:36



*** NOTA MEDICA ***

Edad

72 Años 4 Meses 7 Dias

Fecha y Hora

Fecha (AAAA-MM-DD) :
2019-07-22

Hora :
10:45:21

Atención por el servicio de :014-Radioterapia

Acompañante

Acompañante :
Sandra Orozco, esposa.

Diagnóstico y Clasificación por estado

(1) C437 MELANOMA MALIGNO DEL MIEMBRO INFERIOR, INCLUIDA LA CADERA.
(2) I671 ANEURISMA CEREBRAL, SIN RUPTURA.

CIE O :

(1) M8744/3 Melanoma lentiginoso acral maligno (C44.-).

Clasificación por estado

Clínico/Patológico/No Aplica :Patologico

Estado del tumor :T3b N2b M0 Estadio IIIC

Clasificación : Definitiva

Clínico/Patológico/No Aplica : Patologico

Seleccione la clasificación el estado del tumor : T3b N2b M0 Estadio IIIC

Otra clasificación : IIIC

Motivo de la atención

Radioterapia en iliaco + región inguinal derechos, 4 sesiones de 200cGy + 1 sesión de 300cGy, dosis acumulada de 1.100cGy
Inicio de tratamiento el 16/07/2019.

Antecedentes personales: Patológicos: HTA, HPB, Aneurisma cerebral <4mm?, Medicamentos: Losartan, Verapamilo, HCTZ, Tamsulosina, Alergias: Penicilina.

Cuenta que desde hace 4 días viene presentado desviación de la comisura labial hacia la derecha, sensación de entumecimiento en hemicara izquierda, no siente bien cuando come o mastica, niega cefalea, no náuseas, no vómito, no lipotimias, no alteración en la marcha, no pérdida de conocimiento, no convulsiones, no fiebre.

EF: BCG. alerta, consciente, orientado, hidratado, afebril, PA: 126/78, FC: 65, FR: 18, SatO2: 96%, parálisis facial izquierda, cavidad oral sin lesiones, otoscopia bilateral sin lesiones, ojo izquierdo con leve eritema, sin secreciones.

Resumen

Paciente con diagnostico de Melanoma de pie derecho, con compromiso inguinal ipsilateral.
Con progresión de la enfermedad en algunas zonas ganglionares por PET/CT.

Conducta médica

Se formula Dexametasona ampollas x 5 días.
Se solicita RMN cerebral simple y contrastada urgente, Cr.

Recomendaciones y educación con respecto al tratamiento

Instrucciones, signos de alarma claros de consulta por urgencias.

FIRMADO ELECTRONICAMENTE POR : ANA CAROLINA YEPES PINEDA Identificación : CC 43250962 Registro : 5-0818/10 Profesión o Especialidad : MEDICINA GENERAL Fecha : 2019-07-22 Hora : 11:06:35

Ana C

***** EVOLUCION MEDICA *****

Edad

72 Años 4 Meses 8 Dias

Datos del ingreso

Fecha (AAAA-MM-DD) :
2019-07-23

Hora :
15:29:24

Consulta por el servicio :007-Hematología y oncología clínica adultos

Resumen

APARICION DE LESION DE APRICION HACE UN AÑO EN EL LECHO UNGUEAL DE EN 1 ARTEJO DE PIE DER.. CUADRO DE SOBREENFECCION SE RESCA LA UÑA EN EL HOSPITAL DE SANJERONIMO. SIN MEJORIA. SE TOMA BIOPSIA HPTU : MELANOMA INVASOR LENTIGINOSO ACRAL AMELANICO CON ULCERACION. AMPUTACION AMPUTACION INTERFALANGICA TUMOR DE 3 CMS CLARK 4 GANGLIO INGUINAL 1/2 POSITIVOS VACIAMIENTO INGUINAL 6 DE 10 GANGLIOS COMPROMETIDOS METASTASIS DE MAYOR TAMAÑO 4.5 CMS CALSIFICADO pT4B pN3B EN EVALUACION.ACTUALMENTE EN RADIOTERAPIA EN REGION INGUINAL DER
REMITIDA PARA EVALUACION

Condición y tratamiento actual del paciente

En seguimiento

Motivo de consulta y enfermedad actual

PACIENTE CON DX DE MELANOMA MALIGNO DEL PRIMVER ARTEJO DE PIE DERECHO.
 HACE 5 DIAS PRESENTA CUADRO DE DISARTRIA Y PARALISIS FACIAL DERECHA
 CEFALEA.

Ayudas diagnósticas

ITEM	Fecha(dd/mes en letra/año)	Precision fecha	Ayuda diagnostica	Resultado	Realizado PMLA	Observaciones
1	15 DE JULIODE 2019		PET CT	AUMENTO ANORMAL DEL METABOLISMO POR MULTIPLES LESIONES GANGLIONARES PELVICAS Y RETROPERITONEALES HAY SIGNOS DE PROGRESION EN TEJIDOS PELVICO Y RETROPERITONEALES		

Estudios de patología

ITEM	Fecha del informe	Fecha de recolección	Tipo de Examen	Resultado	Observaciones	Realizado en PMLA	Número Reporte y Nombre laboratorio	Examen diagnóstico
1		2019-05-30	BRAF	SE DETECTA MUTACION EN EL GEN BRAF CODON 600, V600E/V600 E2		No		Si

Revisión por sistemas

¿Refiere otra queja? : No

Valoración del dolor

¿Refiere dolor? :
No

Antecedentes personales

¿Refiere nuevo antecedente? :
No

Alergias a medicamentos : Si

Alergias a medicamentos :
Penicilina

Recibe medicamentos actualmente : Si

Recibe medicamentos actualmente :
Verapamilo 120, HCTZ, tamsulosina, losartan

Patológicos : Si

Patológicos :
HTA, hiperplasia prostática

Antecedente de cáncer :
Si

Fecha del antecedente de cáncer :2019

¿Cuál antecedente de cáncer? :
Melanoma

Quirúrgicos : Si

Quirúrgicos :
Onisectomía derecha. Osteosintesis de tibia y perone izquierda

Otros :No

Hábitos : No


Uso del tabaco : No

Consumo de alcohol : No

Sustancias psicoactivas : No	
Antecedentes familiares	
Neoplásicos : Si	Neoplásico : Sobrino con melanoma en tórax
Otros :No	
Exámen físico	
Escala ECOG : 1	Presión arterial sistólica : 130 mmHg
Presión arterial diastólica : 90 mmHg	
Presión arterial media : 103 mmhg	Peso actual : 70 /Kg
Talla : 163 cms	Índice de masa corporal : 26.3
Estado nutricional : SOBREPESO	Riesgo de enfermedades asociadas (OMS) : INCREMENTADO
Superficie corporal : 1.78	
Hallazgos al examen físico	
<p>FACIAL DER SIN LÍMITACION PARA LA MARCHA CP NORMAL ABDOMEN SIN ASCITIS SIN MASAS PPALPABLES ERITEMA INGUINAL DER EDEMA MI DER</p>	
Diagnóstico principal y relacionados	
Tipo de diagnóstico : Confirmado repetido	
<p>(1) C437 MELANOMA MALIGNO DEL MIEMBRO INFERIOR, INCLUIDA LA CADERA. (2) I671 ANEURISMA CEREBRAL, SIN RUPTURA.</p>	
Diagnóstico CIE - O :	
(1) M8744/3 Melanoma lentiginoso acral maligno (C44.-).	
Clasificación por estados	
Clasificación : Definitiva	Clínico/Patológico/No Aplica : Patologico
Clasificación del estado del tumor : T3b N2b M0 Estadio IIIC	
Otra clasificación estado del tumor : IIIC	
Conducta Médica	
<p>PACIENTE CON DX DE MELANOMA DE ARTEJO MAYOR DE PIE DER METASTASICO A NIVEL INGUINAL CON PROGRESION PERITONEAL Y RETROPETIRONEAL. TIENE ADEMAS UNA PARALISIS FACIAL IZQ Y DICE SU ACOMPAÑANTE QUE TIENE PERIODOS DE DESORIENTACION SEGUN DICE SU ACOMPAÑANTE SE HOSPITALIZA POR ALTO RIESGO METASTASIS VRS SANGRADO X ANEURISMA.</p>	
¿Primera vez diagnosticado con cáncer? : Si	Tratamiento iniciado en el IDC : No
Objetivo del tratamiento médico ofrecido al diagnóstico : Curacion	

Educación y recomendación del tratamiento al paciente y/o familiar :
SE EXPLICA AL PACINET Y SU ACOMPAÑANTE.

FIRMADO ELECTRONICAMENTE POR : ALEJO JIMENEZ OROZCO Identificación : CC 71597266 Registro : 15327/87 Profesión o
 Especialidad : **ONCOLOGIA CLINICA** Fecha : 2019-07-23 Hora : 15:51:51



***** INGRESO POR ESPECIALIDAD *****

Edad

72 Años 4 Meses 11 Dias

Datos del ingreso

Fecha (AAAA-MM-DD) : 2019-07-26	Hora : 09:35:40	Ingresar por el servicio :014-Radioterapia
------------------------------------	--------------------	--

Resumen

Paciente de 72 años con diagnóstico de Melanoma de pie derecho, con compromiso inguinal ipsilateral.
 Con progresión de la enfermedad en algunas zonas ganglionares por PET/CT.
 Actualmente en curso de tratamiento con RT en la zona inguinal.

Motivo de consulta y enfermedad actual

Solicitan de nuevo valoración por Radioterapia , pte con evidencia de progresión a SNC.
 EA: 1 semana de evolución de parálisis facial izq , disartria.
 Consulta por urgencias de la Clínica las Americas , le realizan Rm de craneo simple y contrastada , donde se evidencian 3 lesiones metastásicas.

Ayudas diagnósticas

ITEM	Fecha(dd/mes en letra/año)	Precisión fecha	Ayuda diagnóstica	Resultado	Realizado PMLA	Observaciones
1	25-7-19	Exacta	RM SNC	De localización intraaxial en el lóbulo frontal del lado derecho subcortical en el giro inferior se observa imagen nodular hipointensa en T1 y T2, con componente hipointenso periférico en susceptibilidad sugiriendo área de sangrado en el, que realza en forma exuberante con el contraste con unos diámetros de 13 x 13 x 13 mm anteroposterior transverso y craneocaudal que se acompaña de gran edema vasogénico con efecto de masa sobre el sistema ventricular ipsilateral. De localización en la cortical del giro frontal superior, del lado derecho, en la secuencia contrastada se observa otra imagen nodular, con un diámetro mayor de 4 mm sólo observado en la serie contrastada. Una 3ª lesión de menor tamaño, ubicada parietal izquierda, cortical, en topografía pre cuneus con un diámetro de 2.2 mm.	Si	

Revisión por sistemas

¿Refiere otra queja? : Si

Observaciones hallazgos encontrados en la revisión de sistemas :
Paralisis facial izq . disatria leve .

Valoración del dolor

¿Refiere dolor? :
 No

No cefalea .

Antecedentes personales

Refiere nuevo antecedente : No

Alergias a medicamentos : Si

Alergias a medicamentos :
Penicilina

Recibe medicamentos actualmente : Si

Recibe medicamentos actualmente :
Verapamilo 120, HCTZ, tamsulosina, losartan

Patológicos : Si

Patológico :
HTA, hiperplasia prostática

Antecedente de cáncer :
Si

Fecha del cáncer :**2019**

Antecedente de cáncer :
Melanoma

Quirúrgicos : Si

Quirúrgicos :
Onisectomia derecha. Osteosintesis de tibia y perone izquierda

Otros :No

Hábitos : No

**Uso del tabaco :
 No**

Consumo de alcohol : No

Sustancias sicoactivas : No

¿Presenta limitación para la comunicación? :
 No

Antecedentes familiares

Antecedentes Neoplásicos :
Si

Sobrino con melanoma en tórax

Otros Antecedentes familiares : No

Exámen físico

Escala ECOG :
0

Peso actual :**en camilla /Kg**

Talla :**163 cms**

Índice de masa corporal :**0**

Hallazgos al examen físico

**Pet en camilla , conciente, orientado, paralisis facial izquierda .
 moviliza las 4 extremidades , sin signos de HTIC.**

Diagnóstico principal y relacionados


Diagnóstico CIE - 10 :

(1) C437 MELANOMA MALIGNO DEL MIEMBRO INFERIOR, INCLUIDA LA CADERA.

Diagnóstico CIE - O :

(1) M8744/3 Melanoma lentiginoso acral maligno (C44.-).

Clasificación por estados	
Clínico/Patológico/No Aplica : Patologico	Clasificación : Definitiva
Clínico/Patológico/No Aplica : Patologico	
Seleccione la clasificación el estado del tumor : T3b N2b M0 Estadio IIIC	Otra clasificación : IIIC
Conducta médica	
<p>Pte de 72 años, Dx de melanoma , con evidencia de progresion sistematica , ahora con lesiones cerebrales metastasicas . Se suspende tratamiento con RT adyuvante en la pelvis . Se ordena tratamiento con Radioterapia paliativa holocraneal , URGENTE , se solicita tac de craneo de simulacion, mascara termoformada grande.</p>	
¿Primera vez diagnosticado con cáncer? :	
Si	
¿Tratamiento de cáncer iniciado en el IDC? :	
No	
Objetivo del tratamiento médico ofrecido al diagnostico :	
Curacion	
Educación y recomendación del tratamiento al paciente y/o familiar	
se dan instrucciones, signos de alarma, se explican beneficios y posibles efectos secundarios del tratamiento de RT.	
FIRMADO ELECTRONICAMENTE POR : ISABEL GIRALDO DUQUE Identificación : CC 43158697 Registro : 17-15680-04 Profesión o Especialidad : RADIOTERAPIA Fecha : 2019-07-26 Hora : 09:46:57	
	
NOTA REALIZADA EL : 2019-07-26 09:52:18 NOTA COMPLEMENTARIA Se ordena tratamiento con Radioterapia , CUPS:922443. REALIZADA POR : ISABEL GIRALDO DUQUE Identificación : CC 43158697 Registro : 17-15680-04 Profesión o Especialidad : RADIOTERAPIA	
*** NOTA MEDICA ***	
Edad	
72 Años 4 Meses 11 Dias	
Fecha y Hora	
Fecha (AAAA-MM-DD) :	Hora :
2019-07-26	15:57:25
Atención por el servicio de :014-Radioterapia	
Diagnóstico y Clasificación por estado	

(1) C437 MELANOMA MALIGNO DEL MIEMBRO INFERIOR, INCLUIDA LA CADERA.	
CIE O :	
(1) M8744/3 Melanoma lentiginoso acral maligno (C44.-).	
Clasificación por estado	
Clínico/Patológico/No Aplica : Patologico	Estado del tumor : T3b N2b M0 Estadio IIIC
Clasificación : Definitiva	Clínico/Patológico/No Aplica : Patologico
Seleccione la clasificación el estado del tumor : T3b N2b M0 Estadio IIIC	Otra clasificación : IIIC
Resumen	
Paciente de 72 años con diagnostico de Melanoma de pie derecho, con compromiso inguinal ipsilateral. Con progresión de la enfermedad en algunas zonas ganglionares por PET/CT. Actualmente en curso de tratamiento con RT en la zona inguinal.	
Conducta médica	
se coloca en decubito supino, se elabora mascarera termoformada personalizada, se realiza TAC de tórax de planeacion se envían las imágenes al sistema de planeacion	
FIRMADO ELECTRONICAMENTE POR : BEATRIZ ELENA RESTREPO Identificacion : CC 30303472 Registro : 003306/92 Profesión o Especialidad : RADIOTERAPIA Fecha : 2019-07-26 Hora : 15:57:59	
	
*** NOTA MEDICA ***	
Edad	
72 Años 4 Meses 11 Días	
Fecha y Hora	
Fecha (AAAA-MM-DD) : 2019-07-26	Hora : 16:46:06
Atención por el servicio de :014-Radioterapia	
Diagnóstico y Clasificación por estado	
(1) C437 MELANOMA MALIGNO DEL MIEMBRO INFERIOR, INCLUIDA LA CADERA.	
CIE O :	
(1) M8744/3 Melanoma lentiginoso acral maligno (C44.-).	

Clasificación por estado		
Clínico/Patológico/No Aplica : Patologico	Estado del tumor : T3b N2b M0 Estadio IIIC	
Clasificación : Definitiva	Clínico/Patológico/No Aplica : Patologico	
Seleccione la clasificación el estado del tumor : T3b N2b M0 Estadio IIIC		Otra clasificación : IIIC
Motivo de la atención		
Realizo delimitacion del volumen de tratamiento de RT holoencefalico.		
Resumen		
Paciente de 72 años con diagnostico de Melanoma de pie derecho, metastasico.		
FIRMADO ELECTRONICAMENTE POR : LINA MARCELA ARBELAEZ LEON Identificacion : CC 43273232 Registro : 5-2491-07 Profesión o Especialidad : RADIOTERAPIA Fecha : 2019-07-26 Hora : 16:46:31		
Lina A.		
*** NOTA MEDICA ***		
Edad		
72 Años 4 Meses 14 Días		
Fecha y Hora		
Fecha (AAAA-MM-DD) : 2019-07-29	Hora : 09:07:07	
Atención por el servicio de :014-Radioterapia		
Diagnóstico y Clasificación por estado		
(1) C437 MELANOMA MALIGNO DEL MIEMBRO INFERIOR, INCLUIDA LA CADERA.		
CIE O :		
(1) M8744/3 Melanoma lentiginoso acral maligno (C44.-).		
Clasificación por estado		
Clínico/Patológico/No Aplica : Patologico	Estado del tumor : T3b N2b M0 Estadio IIIC	
Clasificación : Definitiva	Clínico/Patológico/No Aplica : Patologico	
Seleccione la clasificación el estado del tumor : T3b N2b M0 Estadio IIIC		Otra clasificación : IIIC
Resumen		
Paciente de 72 años con diagnostico de Melanoma de pie derecho, metastasico.		

Conducta médica

se escoge y aprueba plan de tratamiento

FIRMADO ELECTRONICAMENTE POR : BEATRIZ ELENA RESTREPO Identificación : CC 30303472 Registro : 003306/92 Profesión o Especialidad : RADIOTERAPIA Fecha : 2019-07-29 Hora : 09:07:42

***** NOTA MEDICA *****

Edad

72 Años 4 Meses 14 Dias

Fecha y Hora

Fecha (AAAA-MM-DD) :
2019-07-29

Hora :
16:58:29

Atención por el servicio de :014-Radioterapia

Diagnóstico y Clasificación por estado

(1) C437 MELANOMA MALIGNO DEL MIEMBRO INFERIOR, INCLUIDA LA CADERA.

CIE O :

(1) M8744/3 Melanoma lentiginoso acral maligno (C44.-).

Clasificación por estado

Clínico/Patológico/No Aplica :Patologico

Estado del tumor :T3b N2b M0 Estadio IIIC

Clasificación : Definitiva

Clínico/Patológico/No Aplica : Patologico

Seleccione la clasificación el estado del tumor : T3b N2b M0 Estadio IIIC

Otra clasificación : IIIC

Motivo de la atención

Verificamos las coordenadas de tratamiento de RT, se marcan nuevos puntos de referencia en la máscara e inicia tratamiento a nivel holoencefalico.

Resumen

Paciente de 72 años con diagnostico de Melanoma de pie derecho, metastasico.

FIRMADO ELECTRONICAMENTE POR : LINA MARCELA ARBELAEZ LEON Identificación : CC 43273232 Registro : 5-2491-07 Profesión o Especialidad : RADIOTERAPIA Fecha : 2019-07-29 Hora : 16:59:08

*** NOTA MEDICA ***

Edad

72 Años 4 Meses 28 Días

Fecha y Hora

Fecha (AAAA-MM-DD) :
2019-08-12

Hora :
09:50:46

Atención por el servicio de :014-Radioterapia

Diagnóstico y Clasificación por estado

- (1) C437 MELANOMA MALIGNO DEL MIEMBRO INFERIOR, INCLUIDA LA CADERA.
(2) I671 ANEURISMA CEREBRAL, SIN RUPTURA.

CIE O :

- (1) M8744/3 Melanoma lentiginoso acral maligno (C44.-).

Clasificación por estado

Clínico/Patológico/No Aplica :Patologico

Estado del tumor :T3b N2b M0 Estadio IIIC

Clasificación : Definitiva

Clínico/Patológico/No Aplica : Patologico

Seleccione la clasificación el estado del tumor : T3b N2b M0 Estadio IIIC

Otra clasificación : IIIC

Motivo de la atención

Radioterapia Holoencefalica ,10 sesiones de 10 programadas,dosis acumulada de 3000cGy.Hoy Termina.

Inicio de tratamiento: 29.07.2019

Día # 14 de tratamiento.

Acompañante

Antecedentes personales: Patológicos: HTA, HPB, Aneurisma cerebral <4mm, Medicamentos: Losartan, Verapamilo, HCTZ, Tamsulosina, Alergias: Penicilina. Toxicos: Niega.

Refiere sentirse con malestar general, insomnio,refiere eritema en sitio irradiado, sin odinofagia,sin disfagia, refiere esta con cuadro gripal hace 8 días asociado a rinorrea, no alteración neurológica adicional, no fiebre.

Examen Físico

Buenas condiciones generales, alerta, consciente, orientado, afebril,Caminando por sus propios medios.

Mucosas orales hidratadas,con eritema en region frotal , sin zonas de alopecias ,tórax con RsCsRs no soplos, MV adecuado, no agregados, abdomen blando, depresible, no doloroso, no irritación peritoneal, no masas, puño percusión ósea no dolorosa, no otros sitios de dolor, extremidades sin edemas, con leve eritema en region inguinal derecha asocaid a leve edema,pulsos presentes.

Resumen

Paciente con diagnostico de Melanoma de pie derecho, con compromiso inguinal ipsilateral.

Conducta médica

Se suspendió el 27.07.2019 Tratamiento en región inguinal iliaca para realizar campo holoencefalico.
Termina radioterapia.
Cita de revisión en 1 mes.
Continúa con oncología clínica cita hoy a las 3 pm.
Se da formula medica con Acetaminofen tabletas y Loratadina tabletas.

Recomendaciones y educación con respecto al tratamiento

Se dan instrucciones sobre alimentación, hidratación, cuidados de piel, signos de alarma.

FIRMADO ELECTRONICAMENTE POR : LINA MARIA JARAMILLO ORTIZ Identificación : CC 1017208739 Registro : 1017208739
Profesión o Especialidad : MEDICINA GENERAL Fecha : 2019-08-12 Hora : 10:14:43

***** EVOLUCION MEDICA *****

Edad

72 Años 4 Meses 28 Dias

Datos del ingreso

Fecha (AAAA-MM-DD) :
2019-08-12

Hora :
15:30:10

Consulta por el servicio :007-Hematología y oncología clinica adultos

Resumen

APARICION DE LESION DE APRICION HACE UN AÑO EN EL LECHO UNGUEAL DE EN 1 ARTEJO DE PIE DER.. CUADRO DE SOBREENFECCION SE RESCA LA UÑA EN EL HOSPITAL DE SANJERONIMO. SIN MEJORIA. SE TOMA BIOPSIA HPTU : MELANOMA INVASOR LENTIGINOSO ACRAL AMELANICO CON ULCERACION. AMPUTACION AMPUTACION INTERFALANGICA TUMOR DE 3 CMS CLARK 4 GANGLIO INGUINAL 1/2 POSITIVOS VACIAMIENTO INGUINAL 6 DE 10 GANGLIOS COMPROMETIDOS METASTASIS DE MAYOR TAMAÑO 4.5 CMS CALSIFICADO pT4B pN3B EN EVALUACION.ACTUALMENTE EN RADIOTERAPIA EN REGION INGUINAL DER
REMITIDA PARA EVALUACIONCON SIGNOS DE PROGRESION A NIVEL PERITONEAL. Y PROGRESION A SNC FINALIZA RADIOTERAPIA HOLOENCEFALICA

Condición y tratamiento actual del paciente

En
seguimiento

Motivo de consulta y enfermedad actual

DX MELANOMA MALIGNO METASTASICO CON COMPROMISO A NIVEL INGUINAL CON PROGRESION A NIVEL PERITONEAL Y SNC EN EL MOMENTO SIN DOLOR			
Revisión por sistemas			
¿Refiere otra queja? : No			
Valoración del dolor			
¿Refiere dolor? : No			
Antecedentes personales			
¿Refiere nuevo antecedente? : No		Alergias a medicamentos : Si	Alergias a medicamentos : Penicilina
Recibe medicamentos actualmente : Si			
Recibe medicamentos actualmente : Verapamilo 120, HCTZ, tamsulosina, losartan			Patológicos : Si
Patológicos : HTA, hiperplasia prostática		Antecedente de cáncer : Si	
Fecha del antecedente de cáncer :2019		¿Cuál antecedente de cáncer? : Melanoma	
Quirúrgicos : Si		Quirúrgicos : Onisectomia derecha. Osteosintesis de tibia y perone izquierda	
Otros :No	Hábitos : No	Uso del tabaco : No	Consumo de alcohol : No
Sustancias sicoactivas : No			
Antecedentes familiares			
Neoplásicos : Si		Neoplasico : Sobrino con melanoma en tórax	Otros :No
Exámen físico			
Escala ECOG : 1	Peso actual :65 /Kg	Talla :163 cms	Índice de masa corporal :24.5
Estado nutricional :NORMAL		Riesgo de enfermedades asociadas (OMS) :AUSENTE	Superficie corporal :1.72
Hallazgos al examen físico			
CUELLO NORMAL SIN ICTERICIA CUELLO SIN GANGLIOS CP NORMAL SIN DEFICIT NEUROLOGICO.			
Diagnóstico principal y relacionados			
Tipo de diagnóstico : Confirmado repetido			

(1) C437 MELANOMA MALIGNO DEL MIEMBRO INFERIOR, INCLUIDA LA CADERA.
(2) I671 ANEURISMA CEREBRAL, SIN RUPTURA.

Diagnóstico CIE - O :

(1) M8744/3 Melanoma lentiginoso acral maligno (C44.-).

Clasificación por estados

Clasificación : Definitiva

Clínico/Patológico/No Aplica : Patologico

Clasificación del estado del tumor : T3b N2b M0 Estadio IIIC

Otra clasificación estado del tumor : IIIC

Conducta Médica

MELANOMA MAGNO METASTASSICO BRAF MUTADO
SE DISCUTIRAMA MANEJO ONCOLOGICO

¿Primera vez diagnosticado con cáncer? :

Si

Tratamiento iniciado en el IDC :

No


Objetivo del tratamiento médico ofrecido al diagnóstico :

Curacion

Educación y recomendación del tratamiento al paciente y/o familiar :

PALN DE MANEJO Y EFECTOS SECUNDARIOS.

FIRMADO ELECTRONICAMENTE POR : ALEJO JIMENEZ OROZCO Identificación : CC 71597266 Registro : 15327/87 Profesión o
Especialidad : ONCOLOGIA CLINICA Fecha : 2019-08-12 Hora : 15:42:46



***** EVOLUCION MEDICA *****

Edad

72 Años 5 Meses 13 Dias

Datos del ingreso

Fecha (AAAA-MM-DD) :

2019-08-28

Hora :

17:44:41

Consulta por el servicio :007-Hematología y oncología clinica adultos

Resumen

APARICION DE LESION DE APRICION HACE UN AÑO EN EL LECHO UNGUEAL DE EN 1 ARTEJO DE PIE DER.. CUADRO DE SOBREINFECCION SE RESCA LA UÑA EN EL HOSPITAL DE SANJERONIMO. SIN MEJORIA. SE TOMA BIOPSIA HPTU : MELANOMA INVASOR LENTIGINOSO ACRAL AMELANICO CON ULCERACION. AMPUTACION AMPUTACION INTERFALANGICA TUMOR DE 3 CMS CLARK 4 GANGLIO INGUINAL 1/2 POSITIVOS VACIAMIENTO INGUINAL 6 DE 10 GANGLIOS COMPROMETIDOS METASTASIS DE MAYOR TAMAÑO 4.5 CMS CALSIFICADO pT4B pN3B EN EVALUACION.ACTUALMENTE EN RADIOTERAPIA EN REGION INGUINAL DER
REMITIDA PARA EVALUACIONCON SIGNOS DE PROGRESION A NIVEL PERITONEAL. Y PROGRESION A SNC FINALIZA RADIOTERAPIA HOLOENCEFALICA

Condición y tratamiento actual del paciente

Quimioterapia

Motivo de consulta y enfermedad actual

DX MELANOMA M,ALIGNO METASTASICO BRAF MUTADO

Revisión por sistemas

¿Refiere otra queja? : No

Valoración del dolor

¿Refiere dolor? :

No

Escala del dolor cuantitativo :

1

Antecedentes personales

¿Refiere nuevo antecedente? :

No

Alergias a medicamentos : Si

Alergias a medicamentos :

Penicilina

Recibe medicamentos actualmente : Si

Recibe medicamentos actualmente :

Verapamilo 120, HCTZ, tamsulosina, losartan

Patológicos : Si

Patológicos :

HTA, hiperplasia prostática

Antecedente de cáncer :

Si

Fecha del antecedente de cáncer :2019

¿Cuál antecedente de cáncer? :

Melanoma

Quirúrgicos : Si

Quirúrgicos :

Onisectomía derecha. Osteosintesis de tibia y perone izquierda

Otros :No

Hábitos : No

Uso del tabaco : No

Consumo de alcohol : No

Sustancias sicoactivas : No

Antecedentes familiares

Neoplásicos : Si

Neoplasico :

Sobrino con melanoma en tórax

Otros :No

Exámen físico

Escala ECOG :

1


Presión arterial sistólica :130 mmHg

Presión arterial diastólica :80 mmHg

Presión arterial media :97 mmhg

Talla :163 cms

Índice de masa corporal :24.5

Estado nutricional : NORMAL	Riesgo de enfermedades asociadas (OMS) : AUSENTE	Superficie corporal : 1.72
Hallazgos al examen físico		
FACIAL IZQ CP NORMAL PAREIA M SUP DER		
Diagnóstico principal y relacionados		
Tipo de diagnóstico : Confirmado repetido		
(1) C437 MELANOMA MALIGNO DEL MIEMBRO INFERIOR, INCLUIDA LA CADERA. (2) I671 ANEURISMA CEREBRAL, SIN RUPTURA.		
Diagnóstico CIE - O :		
(1) M8744/3 Melanoma lentiginoso acral maligno (C44.-).		
Clasificación por estados		
Clasificación : Definitiva	Clínico/Patológico/No Aplica : Patologico	
Clasificación del estado del tumor : T3b N2b M0 Estadio IIIC		
Otra clasificación estado del tumor : IIIC		
Conducta Médica		
MELANOMA MALIGNO METASTASICO A SNC BRAF MUTADO DIASCUTIDOO EN STAFF DEL UIDC DE FININE INICIAR TTO CON DABAFRENIB 150 MG VO CADA 12 HORASPrescripción registrada exitosamente con Número de solicitud: 20190828148014040556 TRAMETINIB 2 MG CADA 24 HORAS.Prescripción registrada exitosamente con Número de solicitud: 20190828176014040696		
¿Primera vez diagnosticado con cáncer? : Si	Tratamiento iniciado en el IDC : No	
Objetivo del tratamiento médico ofrecido al diagnóstico : Curacion		
Educación y recomendación del tratamiento al paciente y/o familiar : SE EXPLICA EFECTOAS SECUNDARIOS Y PLAN DE MANEJO.		
FIRMADO ELECTRONICAMENTE POR : ALEJO JIMENEZ OROZCO Identificacion : CC 71597266 Registro : 15327/87 Profesión o Especialidad : ONCOLOGIA CLINICA Fecha : 2019-08-28 Hora : 18:08:49		
		

*** INGRESO POR ESPECIALIDAD ***

Edad

72 Años 6 Meses 24 Dias

Datos del ingreso

Fecha (AAAA-MM-DD) : 2019-10-08 Hora : 12:52:34 Ingresa por el servicio :022-Cirugia general

Resumen

Melanoma en miembro inferior derecho pT4bpN3bM0 (2019) en manejo con Quimioterapia ambulatoria y radioterapia, tuvo compromiso de SNC manejado con RT holoencefalica

Motivo de consulta y enfermedad actual

72 años.
Residente en Calasanz
Casado. 2 hijos.
Pensionado. EPM

Diagnósticos

1. Melanoma miembro inferior derecho T4bN3bM1
- Metastasis en peritoneal y SNC

Viene a control. Adecuada tolerancia a la quimioterapia via oral.

Ayudas diagnósticas

ITEM	Fecha(dd/mes en letra/año)	Precisión fecha	Ayuda diagnóstica	Resultado	Realizado PMLA	Observaciones
1	10/08/2019	Exacta	LABORATORIOS	Hb 13 Leucos 3.0 N 46% PLT 181		

Revisión por sistemas

¿Refiere otra queja? : No

Valoración del dolor

¿Refiere dolor? :
No

Antecedentes personales

Refiere nuevo antecedente : No Alergias a medicamentos : Si Alergias a medicamentos :
Penicilina

Recibe medicamentos actualmente : Si

Recibe medicamentos actualmente :
Verapamilo 120, HCTZ, tamsulosina, losartan Patológicos : Si

Patológico : HTA, hiperplasia prostática Antecedente de cáncer :
Si

Fecha del cáncer :2019	Antecedente de cáncer : Melanoma	Quirúrgicos : Si	
Quirúrgicos : Onisectomía derecha. Osteosíntesis de tibia y perone izquierda	Otros :No		
Hábitos : No	Uso del tabaco : No	Consumo de alcohol : No	Sustancias psicoactivas : No
¿Presenta limitación para la comunicación? : No			
Antecedentes familiares			
Antecedentes Neoplásicos : Si	Sobrino con melanoma en tórax		
Otros Antecedentes familiares : No			
Exámen físico			
Escala ECOG : 1	Peso actual :60.6 /Kg	Talla :163 cms	Índice de masa corporal :22.8
Estado nutricional (OMS) :NORMAL	Riesgo de enfermedades según estado nutricional (OMS) :AUSENTE		
Superficie corporal adultos :1.66			
Hallazgos al examen físico			
<p>Hidratado, sin palidez Cuello no encuentro masas Cardiopulmonar sin soplos, sin crepitos Abdomen blando no hay masas ni dolor a la palpación. Región inguinal con cambios post radioterapia y postoperatorios sin masas, sin cambios inflamatorios Extremidades sin edemas</p>			
Diagnóstico principal y relacionados			
Diagnóstico CIE - 10 :			
(1) C437 MELANOMA MALIGNO DEL MIEMBRO INFERIOR, INCLUIDA LA CADERA. (2) I671 ANEURISMA CEREBRAL, SIN RUPTURA.			
Diagnóstico CIE - O :			
(1) M8744/3 Melanoma lentiginoso acral maligno (C44.-).			
Clasificación por estados			
Clínico/Patológico/No Aplica :Patologico	Clasificación : Definitiva		
Clínico/Patológico/No Aplica : Patologico			
Seleccione la clasificación el estado del tumor : cualquier T cualquier N M1 Estadio IV			
Otra clasificación : IIIc			
Conducta médica			

Paciente con melanoma metastásico con compromiso peritoneal y cerebral en manejo con quimioterapia oral con adecuada tolerancia, dolor controlado, no fiebre y con constipación sin cuadro de obstrucción intestinal.
Continúa por el momento seguimiento clínico. Se da orden de revisión en 3 meses.

¿Primera vez diagnosticado con cáncer? :
Si


¿Tratamiento de cáncer iniciado en el IDC? :
No

Objetivo del tratamiento médico ofrecido al diagnóstico :
Curacion

Educación y recomendación del tratamiento al paciente y/o familiar

Explico plan de seguimiento

FIRMADO ELECTRONICAMENTE POR : FELIPE ARISTIZABAL ARJONA Identificación : CC 1128423997 Registro : 05-5008-2014
Profesión o Especialidad : CIRUGIA GENERAL Fecha : 2019-10-08 Hora : 13:05:23



***** EVOLUCION MEDICA *****

Edad

72 Años 6 Meses 24 Dias

Datos del ingreso

Fecha (AAAA-MM-DD) :
2019-10-08

Hora :
14:02:39

Consulta por el servicio :007-Hematología y oncología clínica adultos

Resumen

APARICION DE LESION DE APRICION HACE UN AÑO EN EL LECHO UNGUEAL DE EN 1 ARTEJO DE PIE DER.. CUADRO DE SOBREENFECCION SE RESCA LA UÑA EN EL HOSPITAL DE SANJERONIMO. SIN MEJORIA. SE TOMA BIOPSIA HPTU : MELANOMA INVASOR LENTIGINOSO ACRAL AMELANICO CON ULCERACION. AMPUTACION AMPUTACION INTERFALANGICA TUMOR DE 3 CMS CLARK 4 GANGLIO INGUINAL 1/2 POSITIVOS VACIAMIENTO INGUINAL 6 DE 10 GANGLIOS COMPROMETIDOS METASTASIS DE MAYOR TAMAÑO 4.5 CMS CALSIFICADO pT4B pN3B EN EVALUACION.ACTUALMENTE EN RADIOTERAPIA EN REGION INGUINAL DER
REMITIDA PARA EVALUACIONCON SIGNOS DE PROGRESION A NIVEL PERITONEAL. Y PROGRESION A SNC FINALIZA RADIOTERAPIA HOLOENCEFALICA.
EN TRATAMIENTO TRAMETINIB -DAFRAFENIB. BRAF MUTADO

Condición y tratamiento actual del paciente

Quimioterapia

Motivo de consulta y enfermedad actual

DX MELANOMA MALIGNO METASTAICO B RAF MUTADO METASTASIS A SNC Y PERITONEO. RXS MEJORIA EN LA MARCHA.			
Revisión por sistemas			
¿Refiere otra queja? : No			
Valoración del dolor			
¿Refiere dolor? : No			
Antecedentes personales			
¿Refiere nuevo antecedente? : No		Alergias a medicamentos : Si	Alergias a medicamentos : Penicilina
Recibe medicamentos actualmente : Si			
Recibe medicamentos actualmente : Verapamilo 120, HCTZ, tamsulosina, losartan			Patológicos : Si
Patológicos : HTA, hiperplasia prostática		Antecedente de cáncer : Si	
Fecha del antecedente de cáncer : 2019		¿Cuál antecedente de cáncer? : Melanoma	
Quirúrgicos : Si		Quirúrgicos : Onisectomía derecha. Osteosíntesis de tibia y perone izquierda	
Otros : No	Hábitos : No	Uso del tabaco : No	Consumo de alcohol : No
Sustancias psicoactivas : No			
Antecedentes familiares			
Neoplásicos : Si		Neoplasico : Sobrino con melanoma en tórax	Otros : No
Exámen físico			
Escala ECOG : 1		Presión arterial sistólica : 120 mmHg	Presión arterial diastólica : 60 mmHg
Presión arterial media : 80 mmhg		Peso actual : 60 /Kg	Talla : 163 cms
			Índice de masa corporal : 22.6
Estado nutricional : NORMAL		Riesgo de enfermedades asociadas (OMS) : AUSENTE	Superficie corporal : 1.65
Hallazgos al examen físico			
CUELLO SIN ADENOPATIAS CP NORMAL ABDOMEN SIN ASCITIS SIN ASCITIS. MI NORMAL.			
Diagnóstico principal y relacionados			

Tipo de diagnóstico :

Confirmado repetido

(1) C437 MELANOMA MALIGNO DEL MIEMBRO INFERIOR, INCLUIDA LA CADERA.
 (2) I671 ANEURISMA CEREBRAL, SIN RUPTURA.

Diagnóstico CIE - O :

(1) M8744/3 Melanoma lentiginoso acral maligno (C44.-).

Clasificación por estados**Clasificación :** Definitiva**Clínico/Patológico/No Aplica :** Patologico**Clasificación del estado del tumor :** cualquier T cualquier N M1 Estadio IV

Otra clasificación estado del tumor : IIIc

Conducta Médica

MELANOMA MALIGNO METASTASICO EN TRATAMIENTO CON RESPUESTA CLINICA AL TRTAMIENTO
 CONITUA IGUAL MANEJO MIPRES VIGENTE.

¿Primera vez diagnosticado con cáncer? :

Si

Tratamiento iniciado en el IDC :


No

Objetivo del tratamiento médico ofrecido al diagnóstico :

Curacion

Educación y recomendación del tratamiento al paciente y/o familiar :**PLAN DE MANEJO.**

FIRMADO ELECTRONICAMENTE POR : ALEJO JIMENEZ OROZCO Identificación : CC 71597266 Registro : 15327/87 Profesión o
 Especialidad : ONCOLOGIA CLINICA Fecha : 2019-10-08 Hora : 14:14:57


***** EVOLUCION MEDICA *******Edad**

72 Años 7 Meses 2 Dias

Datos del ingreso**Fecha (AAAA-MM-DD) :**

2019-10-17

Hora :

09:57:39

Consulta por el servicio :014-Radioterapia

Acompañante :

la esposa

Resumen

Paciente de 72 años, con diagnóstico de Melanoma de pie derecho, con compromiso inguinal ipsilateral. Realizo tratamiento con RT en la zona ilaca derecha + inguinal DT:11 Gy , suspendida por evidencia de progresion sistematica y comprometido el SNC . Realizo tratamiento con RT holocraneal DT:30 Gy , finalizo el 12-8-19. En control por oncología clínica , en tratamiento con TRAMETINIB/DABRAFENIB.			
Condición y tratamiento actual del paciente			
En seguimiento			
Motivo de consulta y enfermedad actual			
Acude a control post tratamiento de RT.			
Revisión por sistemas			
¿Refiere otra queja? : Si			
Observaciones hallazgos encontrados en la revision de sistemas : prurito en la piel del cuerpo , lesiones eritematosas.			
Valoración del dolor			
¿Refiere dolor? : No			
Antecedentes personales			
¿Refiere nuevo antecedente? : No	Alergias a medicamentos : Si	Alergias a medicamentos : Penicilina	
Recibe medicamentos actualmente : Si			
Recibe medicamentos actualmente : Verapamilo 120, HCTZ, tamsulosina, losartan	Patológicos : Si		
Patológicos : HTA, hiperplasia prostática	Antecedente de cáncer : Si		
Fecha del antecedente de cáncer : 2019	¿Cuál antecedente de cáncer? : Melanoma		
Quirúrgicos : Si	Quirúrgicos : Onisectomia derecha. Osteosintesis de tibia y perone izquierda		
Otros :No	Hábitos : No	Uso del tabaco : No	Consumo de alcohol : No
Sustancias psicoactivas : No			
Antecedentes familiares			
Neoplásicos : Si	Neoplásico : Sobrino con melanoma en tórax	Otros :No	
Exámen físico			
Escala ECOG : 1	Peso actual : 57 /Kg	Talla : 163 cms	Índice de masa corporal : 21.5

Estado nutricional : NORMAL	Riesgo de enfermedades asociadas (OMS) : AUSENTE	Superficie corporal : 1.61
------------------------------------	--	-----------------------------------

Hallazgos al examen físico

Acceptable estado general, ecog:1
conciente , orientado en 3 esferas .
con lesiones en la piel de la cara , cuero cabelludo, extremidades sup e inferiores, tipo placa eritematosas , descamativas. pruriginosas

Evolución

Evolución del paciente :
Estable

Diagnóstico principal y relacionados

Tipo de diagnóstico :
Confirmado repetido

- (1) C437 MELANOMA MALIGNO DEL MIEMBRO INFERIOR, INCLUIDA LA CADERA.
(2) I671 ANEURISMA CEREBRAL, SIN RUPTURA.

Diagnóstico CIE - O :

- (1) M8744/3 Melanoma lentiginoso acral maligno (C44.-).

Clasificación por estados

Clasificación : Definitiva

Clínico/Patológico/No Aplica : Patologico

Clasificación del estado del tumor : cualquier T cualquier N M1 Estadio IV

Otra clasificación estado del tumor : IIIc

Conducta Médica

Se solicita valoración por dermatología de su eps , PRIORITARIA .
Se formula ranitidina + cetirizina oral.
Continúa en control por oncología clínica .

¿Primera vez diagnosticado con cáncer? :
Si

Tratamiento iniciado en el IDC :
Si

Objetivo del tratamiento médico ofrecido al diagnóstico :
Curacion

Educación y recomendación del tratamiento al paciente y/o familiar :
se dan instrucciones, signos de alarma.

FIRMADO ELECTRONICAMENTE POR : ISABEL GIRALDO DUQUE Identificación : CC 43158697 Registro : 17-15680-04 Profesión o Especialidad : RADIOTERAPIA Fecha : 2019-10-17 Hora : 10:15:44



***** EVOLUCION MEDICA *****

Edad

72 Años 8 Meses 0 Dias

Datos del ingreso

Fecha (AAAA-MM-DD) :
 2019-11-15

Hora :
 10:13:38

Consulta por el servicio :007-Hematologia y oncologia clinica adultos

Resumen

APARICION DE LESION DE APRICION HACE UN AÑO EN EL LECHO UNGUEAL DE EN 1 ARTEJO DE PIE DER.. CUADRO DE SOBREENFECCION SE RESCA LA UÑA EN EL HOSPITAL DE SANJERONIMO. SIN MEJORIA. SE TOMA BIOPSIA HPTU : MELANOMA INVASOR LENTIGINOSO ACRAL AMELANICO CON ULCERACION. AMPUTACION AMPUTACION INTERFALANGICA TUMOR DE 3 CMS CLARK 4 GANGLIO INGUINAL 1/2 POSITIVOS VACIAMIENTO INGUINAL 6 DE 10 GANGLIOS COMPROMETIDOS METASTASIS DE MAYOR TAMAÑO 4.5 CMS CALSIFICADO pT4B pN3B EN EVALUACION.ACTUALMENTE EN RADIOTERAPIA EN REGION INGUINAL DER
 REMITIDA PARA EVALUACIONCON SIGNOS DE PROGRESION A NIVEL PERITONEAL. Y PROGRESION A SNC FINALIZA RADIOTERAPIA HOLOENCEFALICA.
 EN TRATAMIENTO TRAMETINIB -DAFRAFENIB. BRAF MUTADO

Condición y tratamiento actual del paciente

Quimioterapia

Motivo de consulta y enfermedad actual

DX MELANOMA MALIGNO METASTASICO B RAF MUTADO
 EN QUIMIOTERAPIA
 RXS PRURITO- RASH

Revisión por sistemas

¿Refiere otra queja? : No

Valoración del dolor

¿Refiere dolor? :
 No

Antecedentes personales

¿Refiere nuevo antecedente? :
 No

Alergias a medicamentos : Si

Alergias a medicamentos :
 Penicilina

Recibe medicamentos actualmente : Si

Recibe medicamentos actualmente :
 Verapamilo 120, HCTZ, tamsulosina, losartan

Patológicos : Si

Patológicos :
 HTA, hiperplasia prostática

Antecedente de cáncer :
 Si

Fecha del antecedente de cáncer :2019		¿Cuál antecedente de cáncer? : Melanoma	
Quirúrgicos : Si		Quirúrgicos : Onisectomia derecha. Osteosintesis de tibia y perone izquierda	
Otros :No	Hábitos : No	Uso del tabaco : No	Consumo de alcohol : No
Sustancias psicoactivas : No			
Antecedentes familiares			
Neoplásicos : Si		Neoplásico : Sobrino con melanoma en tórax	Otros :No
Exámen físico			
Escala ECOG : 1	Peso actual :60 /Kg	Talla :163 cms	Índice de masa corporal :22.6
Estado nutricional : NORMAL	Riesgo de enfermedades asociadas (OMS) : AUSENTE	Superficie corporal :1.65	
Hallazgos al examen físico			
<p>CUELLO SIN GANGLIOS CP NORMAL ABDOMEN NORMAL MI NORMAL INESTABILIDAD PARA CAMINAR.</p>			
Diagnóstico principal y relacionados			
Tipo de diagnóstico : Confirmado repetido			
<p>(1) C437 MELANOMA MALIGNO DEL MIEMBRO INFERIOR, INCLUIDA LA CADERA. (2) I671 ANEURISMA CEREBRAL, SIN RUPTURA.</p>			
Diagnóstico CIE - O :			
(1) M8744/3 Melanoma lentiginoso acral maligno (C44.-).			
Clasificación por estados			
Clasificación : Definitiva		Clínico/Patológico/No Aplica : Patológico	
Clasificación del estado del tumor : cualquier T cualquier N M1 Estadio IV			
Otra clasificación estado del tumor : IIIc			
Conducta Médica			
<p>MELANOMA MALIGNO METASTASICO A NIVEL DE SNC SIN SIGNOS DE PROGRESION CONTINUA TRATAMIENTO DAFRAFENIB 150 MG TRAMETINIB 2 MG</p>			
¿Primera vez diagnosticado con cáncer? : Si		Tratamiento iniciado en el IDC : Si	


Objetivo del tratamiento médico ofrecido al diagnóstico :

Curacion

Educación y recomendación del tratamiento al paciente y/o familiar :

PLAN DE MANEJO Y EFECTOS SECUNDARIOS.

FIRMADO ELECTRONICAMENTE POR : ALEJO JIMENEZ OROZCO Identificación : CC 71597266 Registro : 15327/87 Profesión o
Especialidad : ONCOLOGIA CLINICA Fecha : 2019-11-15 Hora : 10:26:52



*** EVOLUCION MEDICA ***

Edad

72 Años 8 Meses 19 Dias

Datos del ingreso

Fecha (AAAA-MM-DD) :
2019-12-03

Hora :
08:17:54

Consulta por el servicio :010-Neurocirugia

Resumen

Melanoma, metastasis a SNC
Aneurisma cerebral

Condición y tratamiento actual del paciente

Quimioterapia

Motivo de consulta y enfermedad actual

Pte evaluado en marzo 2019, se solicito arteriografia. Pero presento multiples comorbilidades asociadas a su cancer lo que ha demorado su seguimiento.

Ademas el pte refiere que nunca le dieron la cita

Se realizo RT holoencefalica por metastasis SNC. Termino en agosto 2019

Actualmenten se siente bien, sin deterior neurologico

EN quimioterapia

Revisión por sistemas

¿Refiere otra queja? : No

Valoración del dolor

¿Refiere dolor? :
No

Antecedentes personales

¿Refiere nuevo antecedente? : No		Alergias a medicamentos : Si		Alergias a medicamentos : Penicilina	
Recibe medicamentos actualmente : Si					
Recibe medicamentos actualmente : Verapamilo 120, HCTZ, tamsulosina, losartan				Patológicos : Si	
Patológicos : HTA, hiperplasia prostática			Antecedente de cáncer : Si		
Fecha del antecedente de cáncer :2019		¿Cuál antecedente de cáncer? : Melanoma			
Quirúrgicos : Si		Quirúrgicos : Onisectomia derecha. Osteosintesis de tibia y perone izquierda			
Otros :No	Hábitos : No	Uso del tabaco : No		Consumo de alcohol : No	
Sustancias psicoactivas : No					
Antecedentes familiares					
Neoplásicos : Si		Neoplásico : Sobrino con melanoma en tórax		Otros :No	
Exámen físico					
Escala ECOG : 0		Peso actual :60 /Kg	Talla :163 cms	Índice de masa corporal :22.6	
Estado nutricional :NORMAL		Riesgo de enfermedades asociadas (OMS) :AUSENTE		Superficie corporal :1.65	
Hallazgos al examen físico					
conciente, orientado, sin déficit motor ni sensitivo					
Diagnóstico principal y relacionados					
Tipo de diagnóstico : Confirmado repetido					
(1) C437 MELANOMA MALIGNO DEL MIEMBRO INFERIOR, INCLUIDA LA CADERA. (2) I671 ANEURISMA CEREBRAL, SIN RUPTURA.					
Diagnóstico CIE - O :					
(1) M8744/3 Melanoma lentiginoso acral maligno (C44.-).					
Clasificación por estados					
Clasificación : Definitiva		Clínico/Patológico/No Aplica : Patológico			
Clasificación del estado del tumor : cualquier T cualquier N M1 Estadio IV					
Otra clasificación estado del tumor : IIIc					
Conducta Médica					

pte con aneirmsa cererbal, recibio raditoerpaia e agosto lo que auemnta el riesgo de ruptura.
ss ARTERIOGRAFIA CERBRAL DE 4 VASOS PRIORITARIA
RNM simple y contrastada cerebral para control de la metastasis
cita con resultado

¿Primera vez diagnosticado con cáncer? :
Si

Tratamiento iniciado en el IDC :
Si

Objetivo del tratamiento médico ofrecido al diagnóstico :
Curacion

Educación y recomendación del tratamiento al paciente y/o familiar :
se explica el plan, y signo de alarma

FIRMADO ELECTRONICAMENTE POR : CARLOS JAIME YEPES SANCHEZ Identificacion : CC 70122702 Registro : 9136/84 Profesión o
Especialidad : NEUROCIRUGIA Fecha : 2019-12-03 Hora : 08:29:27

CYEPES.

*** EVOLUCION MEDICA ***

Edad

72 Años 9 Meses 5 Dias

Datos del ingreso

Fecha (AAAA-MM-DD) :
2019-12-20

Hora :
09:41:06

Consulta por el servicio :007-Hematologia y oncologia clinica adultos

Resumen

APARICION DE LESION DE APRICION HACE UN AÑO EN EL LECHO UNGUEAL DE EN 1 ARTEJO DE PIE DER.. CUADRO DE SOBREENFECCION SE RESCA LA UÑA EN EL HOSPITAL DE SANJERONIMO. SIN MEJORIA. SE TOMA BIOPSIA HPTU : MELANOMA INVASOR LENTIGINOSO ACRAL AMELANICO CON ULCERACION. AMPUTACION AMPUTACION INTERFALANGICA TUMOR DE 3 CMS CLARK 4 GANGLIO INGUINAL 1/2 POSITIVOS VACIAMIENTO INGUINAL 6 DE 10 GANGLIOS COMPROMETIDOS METASTASIS DE MAYOR TAMAÑO 4.5 CMS CALSIFICADO pT4B pN3B EN EVALUACION.ACTUALMENTE EN RADIOTERAPIA EN REGION INGUINAL DER
REMITIDA PARA EVALUACIONCON SIGNOS DE PROGRESION A NIVEL PERITONEAL. Y PROGRESION A SNC FINALIZA RADIOTERAPIA HOLOENCEFALICA.
EN TRATAMIENTO TRAMETINIB -DAFRAFENIB. BRAF MUTADO

Condición y tratamiento actual del paciente

Quimioterapia

Motivo de consulta y enfermedad actual

MEALONMA MALIGNO METASTASICO SNC
BRAE MUTADO
EN TRATAMIENTO.

Ayudas diagnósticas

ITEM	Fecha(dd/mes en letra/año)	Precision fecha	Ayuda diagnostica	Resultado	Realizado PMLA	Observaciones
1	17 DE DICIEMBRE DE 2019			HB 13.1 LEUCO 28000 PMN 1300 PLAQ 178.000 AMILASA 89 ALBUMINA 3.65 BIL T 0.36 CREAT 0.90		
2	13 DE DICIEMBRE DE 2019		RESONANCIA D CEREBRO	DISMINUCION DE LAS METASTASIS CEREBRALES		

Revisión por sistemas

¿Refiere otra queja? : No

Valoración del dolor

¿Refiere dolor? :

No

Antecedentes personales

¿Refiere nuevo antecedente? :

No

Alergias a medicamentos : Si

Alergias a medicamentos :

Penicilina

Recibe medicamentos actualmente : Si

Recibe medicamentos actualmente :

Verapamilo 120, HCTZ, tamsulosina, losartan

Patológicos : Si

Patológicos :

HTA, hiperplasia prostática

Antecedente de cáncer :

Si

Fecha del antecedente de cáncer :2019

¿Cuál antecedente de cáncer? :

Melanoma

Quirúrgicos : Si

Quirúrgicos :

Onisectomia derecha. Osteosintesis de tibia y perone izquierda

Otros :No

Hábitos : No

Uso del tabaco : No

Consumo de alcohol : No

Sustancias psicoactivas : No

Antecedentes familiares

Neoplásicos : Si

Neoplasico :

Sobrino con melanoma en tórax

Otros :No

Exámen físico

Escala ECOG :

1

Presión arterial sistólica :120 mmHg

Presión arterial diastólica :60 mmHg

Presión arterial media :80 mmhg

Peso actual :60 /Kg

Talla :163 cms

Índice de masa corporal :22.6

Estado nutricional :NORMAL

Riesgo de enfermedades asociadas (OMS)
:AUSENTE

Superficie corporal :1.65

Hallazgos al examen físico

CUELLO SIN ADENOPATIAS
SIN ICTERICIA
CP NORMAL
ABDOMEN NORMAL
MI NORMAL
MEJORIA EN LA MARCHA

Diagnóstico principal y relacionados

Tipo de diagnóstico :
Confirmado repetido

(1) C437 MELANOMA MALIGNO DEL MIEMBRO INFERIOR, INCLUIDA LA CADERA.
(2) I671 ANEURISMA CEREBRAL, SIN RUPTURA.

Diagnóstico CIE - O :

(1) M8744/3 Melanoma lentiginoso acral maligno (C44.-).

Clasificación por estados

Clasificación : Definitiva

Clínico/Patológico/No Aplica : Patologico

Clasificación del estado del tumor : cualquier T cualquier N M1 Estadio IV

Otra clasificación estado del tumor : IIIc

Conducta Médica

PACIENTE CON MEJORIA CLINICA Y RADIOLOGICA
CONTINUA TRATAMIENTO MIPRES VIGENTE.

¿Primera vez diagnosticado con cáncer? :
Si

Tratamiento iniciado en el IDC :
Si

Objetivo del tratamiento médico ofrecido al diagnóstico :
Curacion

Educación y recomendación del tratamiento al paciente y/o familiar :
PLAN DE MANEJO.

FIRMADO ELECTRONICAMENTE POR : ALEJO JIMENEZ OROZCO Identificación : CC 71597266 Registro : 15327/87 Profesión o
Especialidad : ONCOLOGIA CLINICA Fecha : 2019-12-20 Hora : 09:52:11



*** EVOLUCION MEDICA ***

Edad

72 Años 10 Meses 8 Dias

Datos del ingreso			
Fecha (AAAA-MM-DD) : 2020-01-23	Hora : 08:42:13	Consulta por el servicio :010-Neurocirugia	
Acompañante : Esposa			
Resumen			
Melanoma, metastasis a SNC Aneurisma cerebral			
Condición y tratamiento actual del paciente			
En seguimiento			
Motivo de consulta y enfermedad actual			
Viene a control Tre arteri con aneurisma de ACI Iz y de la basilar Esta asintomatico			
Revisión por sistemas			
¿Refiere otra queja? : No			
Valoración del dolor			
¿Refiere dolor? : No			
Antecedentes personales			
¿Refiere nuevo antecedente? : No	Alergias a medicamentos : Si	Alergias a medicamentos : Penicilina	
Recibe medicamentos actualmente : Si			
Recibe medicamentos actualmente : Verapamilo 120, HCTZ, tamsulosina, losartan			Patológicos : Si
Patológicos : HTA, hiperplasia prostática	Antecedente de cáncer : Si		
Fecha del antecedente de cáncer :2019	¿Cuál antecedente de cáncer? : Melanoma		
Quirúrgicos : Si	Quirúrgicos : Onisectomia derecha. Osteosintesis de tibia y perone izquierda		
Otros :No	Hábitos : No	Uso del tabaco : No	Consumo de alcohol : No
Sustancias sicoactivas : No			
Antecedentes familiares			
Neoplásicos : Si	Neoplasico : Sobrino con melanoma en tórax	Otros :No	

Exámen físico

Escala ECOG : 0	Peso actual :60 /Kg	Talla :163 cms	Índice de masa corporal :22.6
Estado nutricional :NORMAL	Riesgo de enfermedades asociadas (OMS) :AUSENTE	Superficie corporal :1.65	

Hallazgos al examen físico

Consciente OTE
ventila bien
Sin deficit neurologico

Diagnóstico principal y relacionados

Tipo de diagnóstico :
Confirmado repetido

- (1) C437 MELANOMA MALIGNO DEL MIEMBRO INFERIOR, INCLUIDA LA CADERA.
- (2) I671 ANEURISMA CEREBRAL, SIN RUPTURA.

Diagnóstico CIE - O :

- (1) M8744/3 Melanoma lentiginoso acral maligno (C44.-).

Clasificación por estados

Clasificación : Definitiva

Clínico/Patológico/No Aplica : Patologico

Clasificación del estado del tumor : cualquier T cualquier N M1 Estadio IV

Otra clasificación estado del tumor : IIIc

Conducta Médica

Se remite a terapia endovascular y se cita para revision

¿Primera vez diagnosticado con cáncer? :
Si

Tratamiento iniciado en el IDC :
Si

Objetivo del tratamiento médico ofrecido al diagnóstico :
Curacion

Educación y recomendación del tratamiento al paciente y/o familiar :
Le explico el plan

FIRMADO ELECTRONICAMENTE POR : CARLOS JAIME YEPES SANCHEZ Identificación : CC 70122702 Registro : 9136/84 Profesión o Especialidad : NEUROCIRUGIA Fecha : 2020-01-23 Hora : 08:44:16

C. YEPES.

*** EVOLUCION MEDICA ***

Edad

72 Años 10 Meses 19 Dias

Datos del ingreso

Fecha (AAAA-MM-DD) :
 2020-02-03

Hora :
 17:48:11

Consulta por el servicio :007-Hematologia y oncologia clinica adultos

Resumen

APARICION DE LESION DE APRICION HACE UN AÑO EN EL LECHO UNGUEAL DE EN 1 ARTEJO DE PIE DER.. CUADRO DE SOBREENFECCION SE RESCA LA UÑA EN EL HOSPITAL DE SANJERONIMO. SIN MEJORIA. SE TOMA BIOPSIA HPTU : MELANOMA INVASOR LENTIGINOSO ACRAL AMELANICO CON ULCERACION. AMPUTACION AMPUTACION INTERFALANGICA TUMOR DE 3 CMS CLARK 4 GANGLIO INGUINAL 1/2 POSITIVOS VACIAMIENTO INGUINAL 6 DE 10 GANGLIOS COMPROMETIDOS METASTASIS DE MAYOR TAMAÑO 4.5 CMS CALSIFICADO pT4B pN3B EN EVALUACION.ACTUALMENTE EN RADIOTERAPIA EN REGION INGUINAL DER
 REMITIDA PARA EVALUACIONCON SIGNOS DE PROGRESION A NIVEL PERITONEAL. Y PROGRESION A SNC FINALIZA RADIOTERAPIA HOLOENCEFALICA.
 EN TRATAMIENTO TRAMETINIB -DAFRAFENIB. BRAF MUTADO

Condición y tratamiento actual del paciente

Quimioterapia

Motivo de consulta y enfermedad actual

DX MELANOMA MALIGNO METASTASICO BRAF MUTADO EN TRATAMIENTO

Ayudas diagnósticas

ITEM	Fecha(dd/mes en letra/año)	Precision fecha	Ayuda diagnostica	Resultado	Realizado PMLA	Observaciones
1	11 DE DICIEMBRE DE 2019		RATERIOGRAFIA VERTEBRAL BILATERAL DOPLER EN COLOCACIONDE CATETER VERTEBRAL BILATERAL	ANEURISMAS EN TOPE CAROTIDEO Y TOPE BASILAR DILATACION INFUNDIBULAR EN EL TOPE DE LA CAROTIDA DERECHA.	Si	
2	13 DE DICIEMBRE DE 2019		RESONANCIA CEREBRAL	ATROFIA CORTICAL DE PREDOMINIO TEMPORAL DISMINUCION DE LAS LESIONES METASTASTASICAS Y EDEMA VASOGENICO		
3	28 DE ENERO 2020			CREAT 0.90	No	

Revisión por sistemas

¿Refiere otra queja? : No


Valoración del dolor

¿Refiere dolor? :
 No

Escala del dolor cuantitativo :
 0

Antecedentes personales

¿Refiere nuevo antecedente? : No		Alergias a medicamentos : Si		Alergias a medicamentos : Penicilina	
Recibe medicamentos actualmente : Si					
Recibe medicamentos actualmente : Verapamilo 120, HCTZ, tamsulosina, losartan				Patológicos : Si	
Patológicos : HTA, hiperplasia prostática		Antecedente de cáncer : Si			
Fecha del antecedente de cáncer :2019					
¿Cuál antecedente de cáncer? : Melanoma				Quirúrgicos : Si	
Quirúrgicos : Onisectomía derecha. Osteosíntesis de tibia y perone izquierda				Otros :No	
Hábitos : No		Uso del tabaco : No		Consumo de alcohol : No	
Sustancias psicoactivas : No					
Antecedentes familiares					
Neoplásicos : Si		Neoplasico : Sobrino con melanoma en tórax		Otros :No	
Exámen físico					
Escala ECOG : 2		Presión arterial sistólica : 130 mmHg			
Presión arterial diastólica :60 mmHg		Presión arterial media :83 mmhg		Peso actual :59 /Kg Talla :163 cms	
Índice de masa corporal :22.2		Estado nutricional :NORMAL		Riesgo de enfermedades asociadas (OMS) :AUSENTE	
Superficie corporal :1.63					
Hallazgos al examen físico					
sin ictericia singanglios cp normal adomen normal mi normales inestabilidadpara caminar					
Diagnóstico principal y relacionados					
Tipo de diagnóstico : Confirmado repetido					
(1) C437 MELANOMA MALIGNO DEL MIEMBRO INFERIOR, INCLUIDA LA CADERA. (2) I671 ANEURISMA CEREBRAL, SIN RUPTURA.					
Diagnóstico CIE - O :					
(1) M8744/3 Melanoma lentiginoso acral maligno (C44.-).					
Clasificación por estados					

Clasificación : Definitiva		Clínico/Patológico/No Aplica : Patologico	
Clasificación del estado del tumor : cualquier T cualquier N M1 Estadio IV			
Otra clasificación estado del tumor : IIIc			
Conducta Médica			
MELANOMA METASTASICO ENFERMEDAD ESTABLE CONTINUA TRATMIENTODAFRAFENIB X 75 MG 150MG CAD 12 HORAS. Prescripción registrada exitosamente con Número de solicitud: 20200203150017220574 TRAMETINIB 2 MG DIA20200203135017220449			
¿Primera vez diagnóstico con cáncer? : Si		Tratamiento iniciado en el IDC : Si	
Objetivo del tratamiento médico ofrecido al diagnóstico : Curacion			
Educación y recomendación del tratamiento al paciente y/o familiar : PLAN DE MANEJO Y EFECTOS SECUNDARIOS.			
FIRMADO ELECTRONICAMENTE POR : ALEJO JIMENEZ OROZCO Identificación : CC 71597266 Registro : 15327/87 Profesión o Especialidad : ONCOLOGIA CLINICA Fecha : 2020-02-03 Hora : 18:00:43			
			
*** EVOLUCION MEDICA ***			
Edad			
72 Años 11 Meses 6 Dias			
Datos del ingreso			
Fecha (AAAA-MM-DD) : 2020-02-21		Hora : 08:30:39	Consulta por el servicio :010-Neurocirugia
Resumen			
Melanoma, metastasis a SNC Aneurisma cerebral			
Condición y tratamiento actual del paciente			
En seguimiento			
Motivo de consulta y enfermedad actual			

Le realizaron nueva arteriografía donde se descarto presencia de aneurisma de eje vertebrobasilar, tiene pendiente embolización de aneurisma de tope ACI izquierda

Revisión por sistemas

¿Refiere otra queja? : No

Valoración del dolor

¿Refiere dolor? :
No

Antecedentes personales

¿Refiere nuevo antecedente? :
No

Alergias a medicamentos : Si

Alergias a medicamentos :
Penicilina

Recibe medicamentos actualmente : Si

Recibe medicamentos actualmente :
Verapamilo 120, HCTZ, tamsulosina, losartan

Patológicos : Si

Patológicos :
HTA, hiperplasia prostática

Antecedente de cáncer :
Si

Fecha del antecedente de cáncer :2019

¿Cuál antecedente de cáncer? :
Melanoma

Quirúrgicos : Si

Quirúrgicos :
Onisectomia derecha. Osteosintesis de tibia y perone izquierda

Otros :No

Hábitos : No

Uso del tabaco : No

Consumo de alcohol : No

Sustancias psicoactivas : No

Antecedentes familiares

Neoplásicos : Si

Neoplasico :
Sobrino con melanoma en tórax

Otros :No

Exámen físico

Escala ECOG :
0

Peso actual :59
/Kg

Talla :163
cms

Índice de masa corporal :22.2

Estado nutricional :NORMAL

Riesgo de enfermedades asociadas (OMS)
:AUSENTE

Superficie corporal :1.63

Hallazgos al examen físico

normal sin deficit

Diagnóstico principal y relacionados

Tipo de diagnóstico :
Confirmado repetido

- (1) C437 MELANOMA MALIGNO DEL MIEMBRO INFERIOR, INCLUIDA LA CADERA.
 (2) I671 ANEURISMA CEREBRAL, SIN RUPTURA.

Diagnóstico CIE - O :

(1) M8744/3 Melanoma lentiginoso acral maligno (C44.-).

Clasificación por estados

Clasificación : Definitiva

Clínico/Patológico/No Aplica : Patologico

Clasificación del estado del tumor : cualquier T cualquier N M1 Estadio IV

Otra clasificación estado del tumor : IIIc

Conducta Médica

Cita luego de embolizacion

¿Primera vez diagnosticado con cáncer? :
Si

Tratamiento iniciado en el IDC :

Si

Objetivo del tratamiento médico ofrecido al diagnóstico :

Curacion

Educación y recomendación del tratamiento al paciente y/o familiar :

se explica

FIRMADO ELECTRONICAMENTE POR : CARLOS JAIME YEPES SANCHEZ Identificación : CC 70122702 Registro : 9136/84 Profesión o Especialidad : NEUROCIRUGIA Fecha : 2020-02-21 Hora : 08:44:18

CYEPES.

*** NOTA ATENCIÓN NO PRESENCIAL ***

Edad

73 Años 1 Meses 15 Dias

Fecha y hora

2020-04-30

16:17:16

Novedad sanitaria

Dada la situación actual que vive el país en relación con la pandemia de Covid 19, y buscando minimizar los riesgos de infección a usted y a las personas de la sociedad, conjuntamente con su aseguradora, se ha decidido, que su atención por esta ocasión se efectuará en forma no presencial, la cual fue debidamente autorizada por usted al momento que se efectuó la confirmación de la cita

Diagnóstico principal y relacionados

(1) C437 MELANOMA MALIGNO DEL MIEMBRO INFERIOR, INCLUIDA LA CADERA.

(2) I671 ANEURISMA CEREBRAL, SIN RUPTURA.

CIE O :

(1) M8744/3 Melanoma lentiginoso acral maligno (C44.-).

Clasificación por estado

Clínico/Patológico/No Aplica : **Patologico**

Estado del tumor : **cualquier T cualquier N M1 Estadio IV**

Clasificación : **Definitiva**

Clínico/Patológico/No Aplica : **Patologico**

Seleccione la clasificación el estado del tumor : cualquier T cualquier N M1 Estadio IV

Otra clasificación : **lllc**

Motivo de la atención

**MELANOMA MALIGNO METASTASICO A SNC BRAF MUTADO TTO MEKINIST-DRAFINAR
RXS ESTREÑIMIENTO
NO REFIERE OTRO SINTOMA**

Atención :

Teleorientacion


Resumen

APARICION DE LESION DE APRICION HACE UN AÑO EN EL LECHO UNGUEAL DE EN 1 ARTEJO DE PIE DER.. CUADRO DE SOBREENFECCION SE RESCA LA UÑA EN EL HOSPITAL DE SANJERONIMO. SIN MEJORIA. SE TOMA BIOPSIA HPTU : MELANOMA INVASOR LENTIGINOSO ACRAL AMELANICO CON ULCERACION. AMPUTACION AMPUTACION INTERFALANGICA TUMOR DE 3 CMS CLARK 4 GANGLIO INGUINAL 1/2 POSITIVOS VACIAMIENTO INGUINAL 6 DE 10 GANGLIOS COMPROMETIDOS METASTASIS DE MAYOR TAMAÑO 4.5 CMS CALSIFICADO pT4B pN3B EN EVALUACION.ACTUALMENTE EN RADIOTERAPIA EN REGION INGUINAL DER
REMITIDA PARA EVALUACIONCON SIGNOS DE PROGRESION A NIVEL PERITONEAL. Y PROGRESION A SNC FINALIZA RADIOTERAPIA HOLOENCEFALICA.
EN TRATAMIENTO TRAMETINIB -DAFRAFENIB. BRAF MUTADO

Conducta médica

BUEN ESTADO CONTINUA TRATAMNEINTO.

FIRMADO ELECTRONICAMENTE POR : ALEJO JIMENEZ OROZCO Identificación : CC 71597266 Registro : 15327/87 Profesión o Especialidad : ONCOLOGIA CLINICA Fecha : 2020-04-30 Hora : 16:20:46



*** NOTA MEDICA ***

Edad

73 Años 2 Meses 5 Dias

Fecha y Hora

Fecha (AAAA-MM-DD) : 2020-05-20	Hora : 07:49:34
------------------------------------	--------------------

Atención por el servicio de :007-Hematología y oncología clínica adultos

Diagnóstico y Clasificación por estado

(1) C437 MELANOMA MALIGNO DEL MIEMBRO INFERIOR, INCLUIDA LA CADERA.
(2) I671 ANEURISMA CEREBRAL, SIN RUPTURA.

CIE O :
(1) M8744/3 Melanoma lentiginoso acral maligno (C44.-).

Clasificación por estado

Clínico/Patológico/No Aplica :Patologico Estado del tumor :cualquier T cualquier N M1 Estadio IV

Clasificación : Definitiva Clínico/Patológico/No Aplica : Patologico

Seleccione la clasificación el estado del tumor : cualquier T cualquier N M1 Estadio IV

Otra clasificación : IIIc

Resumen

APARICION DE LESION DE APRICION HACE UN AÑO EN EL LECHO UNGUEAL DE EN 1 ARTEJO DE PIE DER.. CUADRO DE SOBREINFECCION SE RESCA LA UÑA EN EL HOSPITAL DE SANJERONIMO. SIN MEJORIA. SE TOMA BIOPSIA HPTU : MELANOMA INVASOR LENTIGINOSO ACRAL AMELANICO CON ULCERACION. AMPUTACION AMPUTACION INTERFALANGICA TUMOR DE 3 CMS CLARK 4 GANGLIO INGUINAL 1/2 POSITIVOS VACIAMIENTO INGUINAL 6 DE 10 GANGLIOS COMPROMETIDOS METASTASIS DE MAYOR TAMAÑO 4.5 CMS CALSIFICADO pT4B pN3B EN EVALUACION.ACTUALMENTE EN RADIOTERAPIA EN REGION INGUINAL DER
REMITIDA PARA EVALUACIONCON SIGNOS DE PROGRESION A NIVEL PERITONEAL. Y PROGRESION A SNC FINALIZA RADIOTERAPIA HOLOENCEFALICA.
EN TRATAMIENTO TRAMETINIB -DAFRAFENIB. BRAF MUTADO

Conducta médica

Se discute en staff: El Dr Yepes lo llevara a cirugia

Recomendaciones y educación con respecto al tratamiento

¿Primera vez diagnóstico con cáncer? :
Si

¿Tratamiento de cáncer iniciado en el IDC? :
Si

Objetivo del tratamiento medico ofrecido al diagnostico : Curacion

FIRMADO ELECTRONICAMENTE POR : LEON DARIO ORTIZ Identificación : CC 70101872 Registro : 3826/85 Profesión o Especialidad :
NEUROLOGIA ONCOLOGICA Fecha : 2020-05-20 Hora : 07:50:10



***** PROCEDIMIENTOS AMBULATORIOS DEL ÁREA QUIRÚRGICA *****

Edad

72 Años 0 Meses 13 Dias

Fecha y Hora

Fecha :
2019-03-28

Hora :
16:32:08

Verificación identificación paciente :
SI

Datos médicos

Clínico/Patológico/No aplica :Patologico

Estado actual del paciente

Estado al ingreso : Buenas condiciones

Temperatura :
36.5

Dificultad de respiración :
No

¿Institución dónde se realiza la cirugía? : Clínica Las Americas

Médico especialista que realizó la cirugía :
Luz Angela Molina Molina

Riesgo de caída :
Alto

Motivo de la atención

Herida :
SI

Observaciones nota de enfermería

Ingres a paciente a sala de procedimientos , en silla de ruedas , conciente, orientado, con acompañantes, tolera procedimiento, Se dan instrucciones , se brinda educación y sale en buenas condiciones para el servicio de urgencias.

FIRMADO ELECTRONICAMENTE POR : CATIÑO ARANGO JENNIFER Identificación : CC 1128394076 Registro : 5-5401-10 Profesión o Especialidad : AUXILIAR DE ENFERMERIA Fecha : 2019-03-28 Hora : 16:44:41

***** PROCEDIMIENTOS AMBULATORIOS DEL ÁREA QUIRÚRGICA *****

Edad

72 Años 2 Meses 2 Dias

Fecha y Hora

Fecha :
2019-05-17

Hora :
14:16:31

Verificación identificación paciente :
SI

Datos médicos

Clínico/Patológico/No aplica : Patologico		
Estado actual del paciente		
Estado al ingreso : Buenas condiciones	Temperatura : 36.4	Dificultad de respiración : No
¿Institución dónde se realiza la cirugía? : Clínica Las Americas		
¿Cuál institución? : LAVADO HERIDA DESBRIDAMIENTO REGION INGINAL DERECHA		
Médico especialista que realizó la cirugía : Luis Jose Palacios Fuenmayor		
Riesgo de caída : Bajo		
Motivo de la atención		
Herida : SI	Retiro de sutura : SI	
Retiro de sutura		
Ninguna complicación retiro de sutura : SI	Tiempo de duración sutura : 35 días	
Observaciones retiro de sutura : Con técnicas de asepsia y normas de bioseguridad, se realiza retiro de apositos en herida quirúrgica en proceso de cicatrizacion se retiran suturas , se realiza curación con cloruro de sodio, Se observa sin signos de infección, por orden medica de el Dr L J Palacios, procedimiento que se realiza sin complicaciones, se deja gasa vaselinada, se le explica al paciente manejo en casa y signos de alarma, la paciente debe de continuar curaciones diarias en casa, queda de alta por sala de procedimientos queda de alta por sala de procedimintos. El paciente esta en manejo por clinica de heridas de su eps		
Observaciones nota de enfermería		
ingresa paciente al servicio de procedimientos con acompañante , conciente, orientado, caminando por sus propios medios , con riesgo bajo de caída según la escala de morse , por orden medica de el Dr. L J Palacios (ver formula medica del IDC) se realiza curacion y retiro de suturas procedimiento bien tolerado por la paciente, queda de alta por sala de procedimientos. El paciente esta en manejo por clinica de heridas de su eps Se dan instrucciones para cuidado en casa, se brinda educación		
FIRMADO ELECTRONICAMENTE POR : MONSALVE TANGARIFE MARIBEL Identificación : CC 43752269 Registro : 5-0842-98 Profesión o Especialidad : AUXILIAR DE ENFERMERIA Fecha : 2019-05-17 Hora : 14:25:57		
		

<p>Instituto de Cancerología Las Américas</p> 	<h2>ALERGIAS Y ALERTAS</h2>
---	-----------------------------

DATOS DEL PACIENTE

DOCUMENTO:	CC 8280907	NOMBRE:	WILLIAM DE JESUS GALLO ARCILA	HISTORIA:	116131-1
-------------------	------------	----------------	-------------------------------	------------------	----------

ALERGIAS Y ALERTAS ASOCIADAS AL PACIENTE


Tipo	Descripción	Duración	Fecha límite
ALERGIA	Penicilina	Histórico	-



STAFF INSTITUTO DE ONCOLOGÍA S.A.

Nombre de Paciente
 Número Historial
 Clínica
 Documento de Identidad

Paciente: WILLIAM DE JESUS GALLO ARCILA
 ID: 6280907 Hria: 116131 Edad: 72 Sexo: M DX: C437



FECHA DE STAFF

Presentado por: **Dr Alejo Jimenez**

RESUMEN HISTORIA CLÍNICA

Metastasis pulmonar Metastasis hepática
 a nivel de PSE de
 compromiso SNC. Decisión Rf inyectar
 PEF: PROGRESION.

EXAMEN FÍSICO

ECOG: 1

CONCEPTO

TAFINLAR - MEKINIST

ASISTENTES

NOMBRE Y APELLIDO	CARGO	FIRMA
D. Jimenez	Onco	[Firma]
R. Gomez	Onco	[Firma]
Noiver Graciano Vera	Oncólogo	[Firma]
Sabrina Herrera	Patologa	[Firma]
AMINA Perez	PT	[Firma]
Beat Perez	Radiop.	[Firma]

Piccolo Gammillo

ex dero

~~FA~~

JOHN Jairo V. V. M.

do/w-CP

DDU.

Disruptor

caudal

by

Prescripción de Tratamiento de Teleterapia



Pacientó: WILLIAM DE JESUS GALLO ARGILA
 ID: 8280907 Hrla: 118131 Edad: 72 Sexo: M DX: C437

Nombre



HC

Fecha

26-7-19

Diagnóstico

Melanoma

Código

C437

Histología

Melanoma

Estado

III

Intención

C P

T ___ N ___ M ___

1. Nombre

PTN 30

VOLÚMENES DE TRATAMIENTO

Descripción

Holo craneal

Dosis Fracción (cGy)

300

Número de Fracciones

10

Dosis Total (cGy)

3000

2. Nombre

Descripción

Dosis Fracción (cGy)

Número de Fracciones

Dosis Total (cGy)


3. Nombre

Descripción

Dosis Fracción (cGy)

Número de Fracciones

Dosis Total (cGy)



Instituto de Cancerología S.A.
 LA PRESENTE ES FIEL COPIA DE LA ORIGINAL QUE REPOSA EN NUESTRO ARCHIVO

SIMULACIÓN

2D

3D

Registros Médicos, S.A.

Radioterapia Previa

SI NO

OTROS TRATAMIENTOS

Región

pelvis

Fecha

Junio 2019

Región

Fecha

	PREVIA	CONCOMITANTE	POSTERIOR
Braquiterapia			
Cirugía			
Quimioterapia			
Hormonoterapia			

OBSERVACIONES

urgente - Hospitalizado

MÉDICO

Dra. Isabel Girello Duque
 Radioterapia Oncológica
 R.M. 12-15680-114
 IDC

Simulación de Tratamiento de Teleterapia



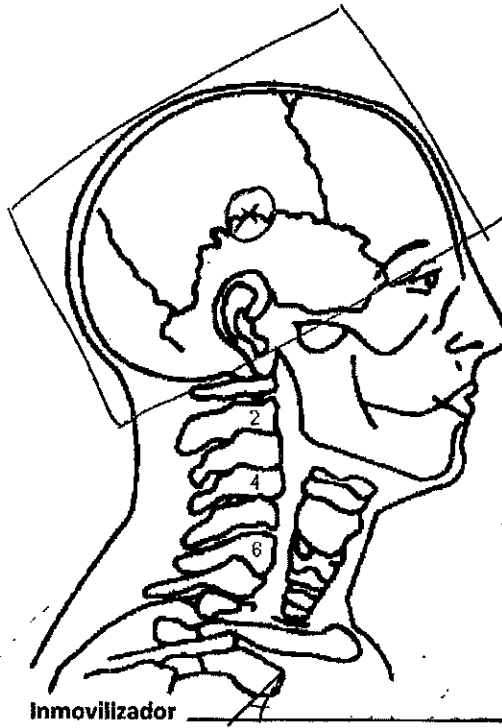
Paciente: WILLIAM DE JESUS GALLO ARCILA
 ID: 8280907 Hrla: 116131 Edad: 72 Sexo: M DX: C437

Paciente



Fecha

Julio 26/14



Posición

D Supino

Inmovilizador

A

Equipo

FL

MÉDICO SIMULACIÓN

Breña

TECNÓLOGO SIMULACIÓN

Serde

Angela

PTV	CAMPO	NOMBRE	DESCRIPCIÓN DE SIMULACIÓN
30	1	<u>masca LD</u>	<u>masca reforzada</u>
	2	<u>masca LI</u>	

INDICACIONES PARA EL TRATAMIENTO			

MÉDICO INICIO

Ypa A

TECNÓLOGO INICIO

Serde

Planeación de Tratamiento de Teleterapia

Paciente William Gallo Arcila HC 116131 Fecha 29/07/2019

PTV	CAMPO	EQUIPO	ENERGÍA	TAMAÑO			DFP	ISO/ PROF	ÁNGULOS			CUÑA CONO	BOLUS	DOSIS DIARIA	UM	OBSERVACIONES
				X1	X2	Y1			Y2	GANTRY	COLL					
30	1	6MV	18.5	15	92.3	99%	270	45	0	-	-	150	168			
	2	6MV	18.5	15	92.4	99%	90	135	0	-	-	150	167			

INSTITUTO DE ONCOLOGÍA S.A.
 ORIGINAL ES DEL COP. DE LA
 NUESTRO ARCHIVO
 EQUIPOS MEDICOS Y ESTERILIZACION


CALCULADO POR Cristian Castellano DELIMITADO POR LPD
 VERIFICADO POR E. Castillo APROBADO POR Paul

Simulación de Tratamiento de Teleterapia



Paciente — Paciente: WILLIAM DE JESUS GALLO ARCIA
D: 8280907 Hria: 116131 Edad: 72 Sexo: M DX: C437

Fecha: 5-2-19



Instituto de Cancerología S.A.
 LA PRESENTE ES PIEL COPIADA DE LA ORIGINAL QUE REPOSA EN NUESTRO ARCHIVO
 Registros Médicos y Estadísticos

Posición: Inmovilizador A-B Equipo FX

MÉDICO SIMULACIÓN

Las Américas
 TECNÓLOGO SIMULACIÓN
 INSTITUTO DE CANCEROLOGÍA

PTV	CAMPO	NOMBRE	DESCRIPCIÓN DE SIMULACIÓN
50	1/1/1	inpuia femoral AP	Mares femoral pecho
	2	inpuia femoral PA	Suparte poplitea

INDICACIONES PARA EL TRATAMIENTO

15/10/19

MÉDICO INICIO Dra. Beatriz Elena Restrepo A
 Radioterapia Oncológica

TECNÓLOGO INICIO S. Ruiz

Planeación de Tratamiento de Teleterapia

Paciente: WILLIAM DE JESUS GALLO ARCILA
 D: 8280907 Hria: 116131 Edad: 72 Sexo: M DX: C437

Paciente



HC 116131


Fecha No 8/19

PTV	CAMPO	EQUIPO	ENERGÍA	TAMAÑO				DFP	ISO/ PROF	ÁNGULOS			CUÑA CONO	BOLUS	DOSIS DIARIA	UM	OBSERVACIONES
				X1	X2	Y1	Y2			GANTRY	COLL	COUCH					
50	1	ix	6MV	12		24.5	97.2	91%	0	0	0	—	—	116	122	Registros Médicos y Estadística Instituto de Oncología S.A. PRESENTE ES FIEL COPIA DE LA ORIGINAL, QUE REPOSA EN NUESTRO ARCHIVO.	
	1.1	ix	6MV	12		24.5	97.2	91%	0	0	0	—	—	11	12		
	2	ix	15MV	12		24.5	83.9	91%	180	0	0	—	—	73	98		
	1	ix	6MV	12		24.5	97.2	91%	0	0	0	—	—	173	183		
	1.1	ix	6MV	12		24.5	97.2	91%	0	0	0	—	—	17	18		
	2	ix	15MV	12		24.5	83.9	91%	180	0	0	—	—	110	147		

CALCULADO POR

J Castillo

DELIMITADO POR


Dra. Beatriz Elena Restrepo A.
 Radioterapia Oncológica
 R. No. 003306/91

VERIFICADO POR

Cristian Castellano


APROBADO POR

Registro Diario de Tratamiento de Teleterapia

Paciente _____ Paciente: WILLIAM DE JESUS GALLO ARGILA
 HC _____ D: 8260907 Hra: 116131 Edad: 72 Sexo: M DX: C437




AÑO 19		DÍAS	CAMPO	UM	DÓSIS DIAR A (cGy)			DÓSIS ACUMULADA (cGy)			NÚMERO FRACCIÓN	FIRM
MES	DÍA				PTV	PTV	PTV	PTV	PTV	PTV		
Jul	16	0	1	122								
			1.1	12								
			2	98	200			200		1	SA-JG	Se verifica inicio de la SAJ
	17	1	1	122								
			1.1	12								
			2	98	200			400		2	SA-JG	17-7-19 Rx con medico on
	18	2	1	122								
			1.1	12								
			2	98	200			600		3	SA-JG	AX CON DEGRUZATHRO
	19	3	1	122								
			1.1	12								
			2	98	200			800		4	SA-JG	19/7/19
	22	6	1	183								
			1.1	18								
			2	147	300			1100		5	SA-JG	continua a par la rx 22/7/19 Fecundando 30/7/19 SAJ


Instituto de Cancerología S.A.
 LA PRESENTE ES UNA COPIA DE LA ORIGINAL QUE REPOSA EN NUESTRO ARCHIVO
 Registros Médicos y Estadísticos

Paciente: William De Jesus Gallo Arcila - CC 8280907
Diagnóstico: C437-Melanoma Maligno Del Miembro Inferior, Incluida La Cadera
Esquema: TRAMETINIB/DABRAFENIB

H. Clínica: 116131 **Teléfono:** 3217267661 - 2646027
Médico: 0109 - Juan Alejo Jimenez Orozco
Ciclo #: 4

FECHA DE CITA	NOTAS	RESPONSABLE
2020-02-04	<p>Nota de enfermería registrada por: el día 2020-02-04 11:28:52</p> <p>Llega paciente a consulta de enfermería el 3/02/20 en compañía de la esposa. Según historia médica, Paciente con melanoma invasor lentiginoso acral amelanico con ulceracion. Amputacion interfalángica tumor, vaciamiento inguinal. Recibio RT en pelvis, luego progresion a snco finaliza radioterapia holoencefalica el 29/07/2019.AP: HTA, hiperplasia prostática, medicacion: Verapamilo, HCTZ, tamsulosina, losartan. Niega alergias. Sale de cita el con el dr Alejo el 3/02/20 quien decide continuar dabrafenib tab de 75mg 2tab c/12h(360 table) y trametinib 2 mg vo dia(90 table), se formula por 3 meses mas. Paciente refiere buena tolerancia, refiere un poco de fatiga y cansancio con la toma de los medicamentos, sin fiebre, sin otros sintomas asociados. Se refuerza educacion sobre como tomar los medicamentos, posibles efectos secundarios, como manejarlos y prevenirlos, prevencion de infecciones, cuidados de la piel, signos y sintomas de alarma para consultar por urgencias. Se explican tramites a realizar y se asigna cita con resultados de laboratorio.</p>	<p>Reg. Fecha firma 2020-02-04 11:28:52 <i>Elizabeth Rodriguez Arcila</i></p>


INSTITUTO DE CANCEROLOGIA S.A.
A PRESENTE ES FIEL COPIA DE LA ORIGINAL QUE REPOSA EN NUESTRO ARCHIVO
SERVICIOS MÉDICOS Y ESTADÍSTICOS

Paciente: William De Jesus Gallo Arcila - CC 8280907
Diagnóstico: C437-Melanoma Maligno Del Miembro Inferior, Incluida La Cadera
Esquema: TRAMETINIB/DABRAFENIB

H. Clínica: 116131 **Teléfono:** 3217267661 - 2646027
Médico: 0109 - Juan Alejo Jimenez Orozco
Ciclo #: 1

FECHA DE CITA	NOTAS	RESPONSABLE
---------------	-------	-------------

2019-09-04	<p>Nota de enfermería registrada por: Luisa Fernanda Pelaez Morales el día 2019-09-06 17:50:57</p> <p>Se hace contacto telefonico con la esposa del paciente. Salio de consulta el 28 de agosto, ya muy tarde y no recibieron asesoria de enfermeria. Segun historia medica, Paciente con Aparicion de lesion hace un año en el lecho ungueal de en 1 artejo de pie der. Cuadro de sobreinfeccion, unisectomia Sin mejoría. Se toma biopsia HPTU : melanoma invasor lentiginoso acral amelanico con ulceracion. Amputacion interfalangica tumor, vaciamiento inguinal 6 de 10 ganglios comprometidos metastasis de mayor tamaño 4.5 cms calcificado PT4B PN3B en evaluacion. Recibio RT en pelvis, luego progresion a snc finaliza radioterapia holoencefalica el 29/07/2019.AP: HTA, hiperplasia prostatica, medicacion: Verapamilo, HCTZ, tamsulosina, losartan. Niega alergias. Sale de cita el 28/08 con el dr Alejo quien decide inicio de dabrafenib tab de 75mg 2tab c/12h (150 mg vo dia - 270tab de 50mg cada una) y trametinib 2 mg vo dia (90tab) formula para tres meses. Ya hicieron entrega del tratamiento, iniciarian hoy mismo. Se brinda educacion telefonica a la esposa del paciente sobre como tomar los medicamentos, con el estomago vacio cada 12h, el trametinib en las noches, como almacenarlos, conservar el mismo horario, posibles efectos secundarios, como manejarlos y prevenirlos, prevencion de infecciones, cuidados de la piel, signos y sintomas de alarma para consultar por urgencias. Se hace enfasis en la pirexia que puede ocasionar el tratamiento, se dan indicaciones para manejarla, pero con la instruccion de suspender el tratamiento si no cede y consultar por urgencias cuando hay algun signo o sintoma de infeccion que acompaña a la fiebre. Se dan telefonos de contacto para asesoria sobre el manejo de eventos. Se explican tramites a realizar y se asigna cita con resultados de laboratorio en un mes.</p>	<p>Luisa Fernanda Pelaez Morales CC 1128271852 Reg. 54668-10</p> <p>Fecha firma 2019-09-06 17:50:57</p> <p><i>Luisa Pelaez</i></p>
------------	---	--

Registros Médicos y Farm

Instituto de Cancerología S.A.
LA PRESENTE ES FIEL COPIA DE LA
ORIGINAL, QUE REPOSA EN
NUESTRO ARCHIVO




Paciente: William De Jesus Gallo Arcla - CC 8280907
Diagnóstico: C437-Melanoma Maligno Del Miembro Inferior, Incluida La Cadera
Esquema: TRAMETINIB/DABRAFENIB

H. Clínica: 116131 **Teléfono:** 3217267661 - 2646027
Médico: 0109 - Juan Alejo Jimenez Orozco
Ciclo #: 2

FECHA DE CITA	NOTAS	RESPONSABLE
---------------	-------	-------------

2019-10-08	<p>Nota de enfermería registrada por: el día 2019-10-08 15:09:26</p> <p>ingresa paciente a asesoría de enfermería en compañía de esposa, luego de consulta, con escala de moorse de bajo riesgo de caída . Segun historia medica, Paciente con Aparicion de lesion hace un año en el lecho ungueal de en 1 artejo de pie der. Cuadro de sobre infeccion, unisectomia Sin mejoría. Se toma biopsia HPTU : melanoma invasor lentiginoso acral amelanico con ulceracion. Amputacion interfalangica tumor, vaciamiento inguinal 6 de 10 ganglios comprometidos metastasis de mayor tamaño 4.5 cms. Recibio RT en pelvis, luego progresion a snc finaliza radioterapia holoencefalica el 29/07/2019.AP: HTA, hiperplasia prostatica, medicacion: Verapamilo, HCTZ, tamsulosina, losartan. Niega alergias. Sale de cita el con el dr Alejo quien decide continuar dabrafenib tab de 75mg 2tab c/12h y trametinib 2 mg vo día, hoy no formula ya que tiene una entrega pendiente. Paciente refiere buena tolerancia, aunque con Inapetencias ocasionales y estreñimiento, en cual se sugiere ayudar con la alimentacion e ingesta de liquidos, se refuerza educacion sobre como tomar los medicamentos, con el estomago vacio cada 12h, el trametinib en las noches, como almacenarlos, conservar el mismo horario, posibles efectos secundarios, como manejarlos y prevenirlos, prevencion de infecciones, cuidados de la piel, signos y sintomas de alarma para consultar por urgencias. Se hace énfasis en la pirexia que puede ocasionar el tratamiento, se dan indicaciones para manejarla, pero con la instruccion de suspender el tratamiento si no cede y consultar por urgencias cuando hay algun signo o sintoma de infeccion que acompaña la fiebre. Se explican tramites a realizar y se asigna cita con resultados de laboratorio en un mes. se da cooreo para enviar examenes por correo</p>	<p>Reg. Fecha firma 2019-10-08 15:09:26 <i>Elizabeth Rodriguez Renteria</i></p>
------------	--	--



Paciente: William De Jesus Gallo Arcila - CC 8280907
Diagnóstico: C437-Melanoma Maligno Del Miembro Inferior, Incluida La Cadera
Esquema: TRAMETINIB/DABRAFENIB

H. Clínica: 116131 **Teléfono:** 3217267661 - 2646027
Médico: 0109 - Juan Alejo Jimenez Orozco
Ciclo #: 3

FECHA DE CITA	NOTAS	RESPONSABLE
---------------	-------	-------------

2019-11-20	<p>Nota de enfermería registrada por: Luisa Fernanda Pelaez Morales el día 2019-11-20 07:56:48</p> <p>Llega a consulta de enfermería la esposa del paciente, salieron de consulta el 15/11 pero se fueron rapido, viene hoy al tramite de ordenes. Segun historia medica, Paciente con melanoma invasor lentiginoso acral amelanico con ulceracion. Amputacion interfalangaica tumor, vaciamiento inguinal. Recibio RT en pelvis, luego progresion a snc finaliza radioterapia holoencefalica el 29/07/2019.AP: HTA, hiperplasia prostatica, medicacion: Verapamilo, HCTZ, tamsulosina, losartan. Niega alergias. El 15/11 Salio de cita el con el dr Alejo quien decide continuar dabrafenib tab de 75mg 2tab c/12h y trametinib 2 mg vo dia, se formula por 3 meses mas. La familiar refiere muy buena tolerancia, hiporexia, estreñimiento que maneja con dieta. Niega otros efectos secundarios, presento rash acneiforme en brazos, piernas y cara, consulto con dermatologo particular y con la formulacion ha mejorado mucho. Se refuerza educacion sobre posibles efectos secundarios, como manejarlos y prevenirlos, prevencion de infecciones, cuidados de la piel, signos y sintomas de alarma para consultar por urgencias. Se explican tramites a realizar y se asigna cita con resultados de laboratorio.</p>	<p>Luisa Fernanda Pelaez Morales CC 1128271852 Reg. 54668-10</p> <p>Fecha firma 2019-11-20 07:56:48</p> <p><i>Luisa Pelaez</i></p>
------------	--	--

Instituto de Oncología S.A.
 LA PRESENTE ES FIEL COPIA DE LA
 NUESTRO ARCHIVO
 ORIGINAL QUE REPOSA EN
 Registros Médicos y Estadística



Paciente: William De Jesus Gallo Arcila - CC 8280907
Diagnóstico: C437-Melanoma Maligno Del Miembro Inferior, Incluida La Cadere
Esquema: TRAMETINIB/DABRAFENIB

H. Clínica: 116131 **Teléfono:** 3217267661 - 2646027
Médico: 0109 - Juan Alejo Jimenez Orozco
Ciclo #: 4

FECHA DE CITA	NOTAS	RESPONSABLE
2020-02-04	<p>Nota de enfermería registrada por: el día 2020-02-04 11:28:52</p> <p>Llega paciente a consulta de enfermería el 3/02/20 en compañía de la esposa. Según historia medica, Paciente con melanoma invasor lentiginoso acral amelanico con ulceracion. Amputacion interfalangica tumor, vaciamiento inguinal. Recibio RT en pelvis, luego progresion a snco finaliza radioterapia holoencefalica el 29/07/2019.AP: HTA, hiperplasia prostatica, medicacion: Verapamilo, HCTZ, tamsulosina, losartan. Niega alergias. Sale de cita el con el dr Alejo el 3/02/20 quien decide continuar dabrafenib tab de 75mg 2tab c/12h(360 table) y trametinib 2 mg vo dia(90 table), se formula por 3 meses mas. Paciente refiere buena tolerancia, refiere un poco de fatiga y cansancio con la toma de los medicamentos, sin fiebre, sin otros sintomas asociados. Se refuerza educacion sobre como tomar los medicamentos, posibles efectos secundarios, como manejarlos y prevenirlos, prevencion de infecciones, cuidados de la piel, signos y sintomas de alarma para consultar por urgencias. Se explican tramites a realizar y se asigna cita con resultados de laboratorio.</p>	<p>Reg. Fecha firma 2020-02-04 11:28:52 <i>Elizabeth Rodriguez Renteria</i></p>

REGISTROS MEDICOS Y ESTADISTICOS
MUESTRO ARCHIVO ORIGINAL
LA PRESENTE ES FIEL COPIA DE LA ORIGINAL
INSTITUTO DE CANCEROLOGIA S.A.

Orden Número: PA-522157
Fecha Ingreso: 05-04-2019
Paciente: WILLIAN DE JESUS GALLO ARCILA
Dcto de Identidad: 8280907

Fecha Salida: 10-04-2019
Historia: 744433
Edad: 72 Años

Nro de Patología: S4790-19
Destino: ENVIAR IDC

Remitente: LUIS JOSE PALACIOS FUENMAYOR
Organo: GANGLIO ILIACO

DESCRIPCIÓN MACROSCÓPICA:

Se recibe un recipiente rotulado "vaciamiento iliaco derecho", el cual contiene seis fragmentos irregulares de tejido blando, de color amarillo que miden entre 0.6 x 0.5 x 0.5 cm y 5.5 x 2.5 x 1.3 cm; de dichos fragmentos se aíslan dos nódulos.
Se procesan así: bloque 1 un nódulo, bloques 2 al 9 un nódulo.

DESCRIPCIÓN MICROSCÓPICA:

Estudio microscópico realizado.

DIAGNÓSTICO:

Ganglios linfáticos iliacos derechos, linfadenectomía:

Un ganglio linfático positivo para compromiso metastásico de dos ganglios linfáticos evaluados (1/2).

Historia de melanoma de miembro inferior izquierdo.

Tamaño de la metástasis: 1.5 cm.

Extensión extranodal: no se identifica.

Para confirmar la metástasis de melanoma, el presente estudio será complementado con tinciones de inmunohistoquímica para SOX10 y MelanA; se tramitará orden.



V.B. DR CARLOS ANDRES SERNA ORTIZ REG. 52093-01 SSSA

BIBIANA MARIA ARANGO VANEGAS

VIGILADO Supersalud
Una empresa de la Red de Salud de Medellín S.A.S.
C.R. 1300001000000

Patología
Las Américas
Una empresa **auna**

Diagonal 75 B No. 2A-80 Piso 4
Telefax: 345 85 76 - 343 28 96
Medellin - Colombia



EL HOSPITAL CON ALMA
Pablo Tobón Uribe

INFORME DE PATOLOGÍA

GALLO ARCILA Apellidos completos	
WILLIAM DE JESUS Nombre completo	
G8280907 Identificación	1261741 Historia Número
15/03/1947 Fecha de nacimiento	M Sexo

Fecha recepción 21/01/2019

Fecha y hora reporte ¡Error! Elemento de Autotexto no definido.
--

Tipo de muestra: PIEL
Número de caso : 19-00564
Procedencia:
Médico solicitante: - -

DESCRIPCIÓN MACROSCÓPICA

Identificado tumor primer dedo pie derecho se recibe fragmento de piel de 2.5 cm de diámetro, superficie irregular. Se tiñen los márgenes con tinta y se procesa todo en cortes transversales.

DIAGNOSTICO

PIEL DE PRIMER DEDO PIE DERECHO, BIOPSIA INCISIONAL:

- MELANOMA INVASOR
- TIPO HISTOLOGICO: LENTIGINOSO ACRAL (AMELANÓTICO)
- ULCERACIÓN: PRESENTE
- PROFUNDIDAD DE INVASIÓN: COMO MINIMO 3.2 mm (BRÉSWLOW MINIMO). VER COMENTARIO
- CLARK: IV COMO MÍNIMO. VER COMENTARIO
- ACTIVIDAD MITOTICA: MAYOR DE 1 MITOSIS POR mm²
- INVASIÓN LINFOVASCULAR: NO IDENTIFICADA EN ESTA BIOPSIA
- INVASIÓN PÉRI-NEURAL: NO IDENTIFICADA EN ESTA BIOPSIA
- LINFOCITOS INTRATUMORALES: NO PUEDEN SER EVALUADOS. VER COMENTARIO
- REGRESIÓN HISTOLÓGICA: NO OBSERVADA EN ESTA BIOPSIA
- SATELITOSIS MICROSCÓPICA: NO PUEDE SER EVALUADA EN ESTA BIOPSIA. VER COMENTARIO
- MARGENES PROFUNDOS Y PERIFERICOS DE LA BIOPSIA POSITIVOS PARA MELANOMA INVASOR

COMENTARIO

El componente invasor del melanoma esta en contacto con el borde profundo de la biopsia en la mayoría de la muestra. Por lo tanto algunas variables no pueden ser evaluadas adecuadamente como son la profundidad de la invasión, el nivel de Clark, los linfocitos intra-tumorales y la satelitosis microscópica.

ANA CRISTINA RUIZ SUÁREZ



EL HOSPITAL CON ALMA
Pablo Tobón Uribe

AYUDAS DIAGNÓSTICAS

1261741 HISTORIA No.
GALLO ARCILA APELLIDOS COMPLETOS
WILLIAM DE JESUS NOMBRES COMPLETOS
SERVICIO
1901280561 NUMERO DE PETICION

28/01/2019 14:43

Remitente: 108 AYUDAS DIAGNOSTICAS Y TERAPEUTICAS NORTE

Estudio: Retiro de puntos dermatología

Paciente conocido a quien se le realizo biopsia escisional de lesion tumoral en primer dedo de pie derecho, tiene resultado de patología # 19-00564

DIAGNOSTICO

PIEL DE PRIMER DEDO PIE DERECHO, BIOPSIA INCISIONAL:

- MELANOMA INVASOR
- TIPO HISTOLOGICO: LENTIGINOSO ACRAL (AMELANÓTICO)
- ULCERACIÓN: PRESENTE
- PROFUNDIDAD DE INVASIÓN: COMO MINIMO 3.2 mm (BRESLOW MINIMO). VER COMENTARIO
- CLARK: IV COMO MÍNIMO. VER COMENTARIO
- ACTIVIDAD MITOTICA: MAYOR DE 1 MITOSIS POR mm²
- INVASIÓN LINFOVASCULAR: NO IDENTIFICADA EN ESTA BIOPSIA
- INVASIÓN PERI-NEURAL: NO IDENTIFICADA EN ESTA BIOPSIA
- LINFOCITOS INTRATUMORALES: NO PUEDEN SER EVALUADOS. VER COMENTARIO
- REGRESIÓN HISTOLÓGICA: NO OBSERVADA EN ESTA BIOPSIA
- SATELITOSIS MICROSCÓPICA: NO PUEDE SER EVALUADA EN ESTA BIOPSIA. VER COMENTARIO
- MARGENES PROFUNDOS Y PERIFERICOS DE LA BIOPSIA POSITIVOS PARA MELANOMA INVASOR

COMENTARIO

El componente invasor del melanoma esta en contacto con el borde profundo de la biopsia en la mayoría de la muestra. Por lo tanto algunas variables no pueden ser evaluadas adecuadamente como son la profundidad de la invasión, el nivel de Clark, los linfocitos intra-tumorales y la satelitosis microscópica.

Se retira vendaje, se observa lecho en buen estado, sin signos de infección

Al EF se palpan múltiples adenopatias inguinales derechas , móviles, de aprox 1 cm, no palpo adenopatias poplíteas.

Se explica al paciente la naturaleza maligna de la lesión y la necesidad de realización de exámenes de extensión y manejo definitivo de forma prioritaria.

Dejo orden para resonancia simple y contrastada de tórax y abdomen

Se cita para staff de cancer de piel el próximo viernes 1 de febrero

Refiere entender y aceptar

Atentamente,

Dr(a). DELSY YURLEDY DEL RIO COBALEDA
M.D. Dermatóloga
RM 05-2500-05

Firmado Electrónicamente / Delsy Yurledy Del Rio Cobaleda / 28/01/2019 14:48



EL HOSPITAL CON ALMA
Pablo Tobón Uribe

INFORME DE PATOLOGÍA

GALLO ARCILA

Apellidos completos

WILLIAM DE JESUS

Nombre completo

08280907

Identificación

1261741

Historia Número

15/03/1947

Fecha de nacimiento

M

Sexo

2746633

Fecha recepción

21/01/2019

Fecha y hora reporte

¡Error! Elemento de
Autotexto no definido.

Tipo de muestra: PIEL

Número de caso : 19-00564

Procedencia:

Médico solicitante: - -

DESCRIPCIÓN MACROSCÓPICA

Identificado tumor primer dedo pie derecho se recibe fragmento de piel de 2.5 cm de diámetro, superficie irregular. Se tifen los márgenes con tinta y se procesa todo en cortes transversales.

DIAGNOSTICO

PIEL DE PRIMER DEDO PIE DERECHO, BIOPSIA INCISIONAL:

- MELANOMA INVASOR
- TIPO HISTOLOGICO: LENTIGINOSO ACRAL (AMELANÓTICO)
- ULCERACIÓN: PRESENTE
- PROFUNDIDAD DE INVASIÓN: COMO MINIMO 3.2 mm (BRÉSWLOW MINIMO). VER COMENTARIO
- CLARK: IV COMO MÍNIMO. VER COMENTARIO
- ACTIVIDAD MITOTICA: MAYOR DE 1 MITOSIS POR mm²
- INVASIÓN LINFOVASCULAR: NO IDENTIFICADA EN ESTA BIOPSIA
- INVASIÓN PÉRI-NEURAL: NO IDENTIFICADA EN ESTA BIOPSIA
- LINFOCITOS INTRATUMORALES: NO PUEDEN SER EVALUADOS. VER COMENTARIO
- REGRESIÓN HISTOLÓGICA: NO OBSERVADA EN ESTA BIOPSIA
- SATELITOSIS MICROSCÓPICA: NO PUEDE SER EVALUADA EN ESTA BIOPSIA. VER COMENTARIO
- MARGENES PROFUNDOS Y PERIFERICOS DE LA BIOPSIA POSITIVOS PARA MELANOMA INVASOR

COMENTARIO

El componente invasor del melanoma esta en contacto con el borde profundo de la biopsia en la mayoría de la muestra. Por lo tanto algunas variables no pueden ser evaluadas adecuadamente como son la profundidad de la invasión, el nivel de Clark, los linfocitos intra-tumorales y la satelitosis microscópica.

ANA CRISTINA RUIZ SUÁREZ



EL HOSPITAL CON ALMA
Pablo Tobón Uribe

AYUDAS DIAGNOSTICAS

1261741

HISTORIA No.

GALLO ARCILA
APELLIDOS COMPLETOS

WILLIAM DE JESUS
NOMBRES COMPLETOS

SERVICIO

1901280561
NUMERO DE PETICION

28/01/2019 14:43

Remitente: 108 AYUDAS DIAGNOSTICAS Y TERAPEUTICAS NORTE

Estudio: Retiro de puntos dermatología

Paciente conocido a quien se le realizo biopsia escisional de lesion tumoral en primer dedo de pie derecho, tiene resultado de patologia # 19-00564

DIAGNOSTICO

PIEL DE PRIMER DEDO PIE DERECHO, BIOPSIA INCISIONAL:

- MELANOMA INVASOR
- TIPO HISTOLOGICO: LENTIGINOSO ACRAL (AMELANÓTICO)
- ULCERACIÓN: PRESENTE
- PROFUNDIDAD DE INVASIÓN: COMO MINIMO 3.2 mm (BRESLOW MINIMO). VER COMENTARIO
- CLARK: IV COMO MÍNIMO. VER COMENTARIO
- ACTIVIDAD MITOTICA: MAYOR DE 1 MITOSIS POR mm²
- INVASIÓN LINFOVASCULAR: NO IDENTIFICADA EN ESTA BIOPSIA
- INVASIÓN PERI-NEURAL: NO IDENTIFICADA EN ESTA BIOPSIA
- LINFOCITOS INTRATUMORALES: NO PUEDEN SER EVALUADOS. VER COMENTARIO
- REGRESIÓN HISTOLÓGICA: NO OBSERVADA EN ESTA BIOPSIA
- SATELITOSIS MICROSCÓPICA: NO PUEDE SER EVALUADA EN ESTA BIOPSIA. VER COMENTARIO
- MARGENES PROFUNDOS Y PERIFERICOS DE LA BIOPSIA POSITIVOS PARA MELANOMA INVASOR

COMENTARIO

El componente invasor del melanoma esta en contacto con el borde profundo de la biopsia en la mayoría de la muestra. Por lo tanto algunas variables no pueden ser evaluadas adecuadamente como son la profundidad de la invasión, el nivel de Clark, los linfocitos intra-tumorales y la satelitosis microscópica.

Se retira vendaje, se observa lecho en buen estado, sin signos de infección

Al EF se palpan múltiples adenopatias inguinales derechas , móviles, de aprox 1 cm, no palpo adenopatias poplíteas.

Se explica al paciente la naturaleza maligna de la lesión y la necesidad de realización de exámenes de extensión y manejo definitivo de forma prioritaria.

Dejo orden para resonancia simple y contrastada de tórax y abdomen

Se cita para staff de cancer de piel el próximo viernes 1 de febrero

Refiere entender y aceptar

Atentamente,

Dr(a). DELSY YURLEDY DEL RIO COBALEDA
M.D. Dermatóloga
RM 05-2500-05

. Firmado Electrónicamente / Delsy Yurledy Del Río Cobaleda / 28/01/2019 14:48

Orden Número: PA-521027
Fecha Ingreso: 21-03-2019
Paciente: WILLIAN DE JESUS GALLO ARCILA
Dcto de Identidad: 8280907

Fecha Salida: 29-03-2019
Historia: 744433
Edad: 72 Años

Nro de Patología: S4034-19
Destino: INSTITUTO DE CANCEROLOGIA

Remitente: LUIS JOSE PALACIOS FUENMAYOR (IDC)
Organo: ARTEJO PIE

DESCRIPCIÓN MACROSCÓPICA:

Primer artejo pie derecho: se recibe producto de amputación interfalángica que mide 3.7 x 2 x 2 cms. Presenta una lesión que compromete la uña y la úlcera de 3.1 x 1.5 cms. Los márgenes de resección se ven libres de lesión. Se procesa parte representativa así: 1 al 5 márgenes de resección, 6 al 12 lesión, 13 y 14 hueso.

Vaciamiento inguinal: se recibe un fragmento de tejido graso de 18.5 x 11.5 x 2 cms cubierto por una elipse de piel de 12.5 x 1.6 cms. Al corte se identifican múltiples nódulos el mayor de 4.5 cms de diámetro. Estos se procesan del 15 al 27.

Lesión cara medial pie derecho: se recibe una elipse de piel de 1.1 x 0.5 x 0.3 cms orientado con un hilo en el margen cefálico. Se tiñe margen anterior de rojo y el posterior de verde. Se procesa todo de cefálico a caudal del 28 al 30.

DESCRIPCIÓN MICROSCÓPICA:

Evaluación microscópica realizada.

DIAGNÓSTICO:

Espécimen y lateralidad: primer artejo pie derecho.

Procedimiento: amputación interfalángica.

Tamaño del tumor: aproximadamente 3 cms.

Nódulos satelitales macroscópicos no identificados.

Tipo histológico: melanoma maligno.

Espesor máximo del tumor (Breslow): 6 mm.

Ulceración: presente.

Microsatelitosis: no se observa.

Márgenes de resección: negativos.

Índice mitótico: 5 mitosis por milímetro cuadrado.

Nivel anatómico (nivel de Clark): (IV el melanoma invade la dermis reticular).

Invasión linfovascular: no se observa.

Neutropismo: no se observa.


Linfocitos infiltrando el tumor: presentes abundantes.

Regresión tumoral: presente que compromete menos del 75% de la lesión.

Ganglios linfáticos regionales, linfadenectomía: 6 de 10 ganglios linfáticos con compromiso metastásico por melanoma.
Metástasis de mayor tamaño: 4.5 cms.
Extensión extracapsular: presente.

Estadaje patológico: pTN: pT4b pN3b.

Piel cara medial pie derecho, resección:
Lentigo simple.
Negativo para malignidad.



V.B. DRA MONICA GIL MOLINA REG. NO. 5-2368-03 SSSA

UBIELY RODRIGUEZ ZAPATA

Orden Número: PA-522157
Fecha Ingreso: 05-04-2019
Paciente: WILLIAN DE JESUS GALLO ARCILA
Dcto de Identidad: 8280907

Fecha Salida: 10-04-2019
Historia: 744433
Edad: 72 Años

Nro de Patología: S4790-19
Destino: INSTITUTO DE CANCEROLOGIA

Remitente: LUIS JOSE PALACIOS FUENMAYOR
Organo: GANGLIO ILIACO

DESCRIPCIÓN MACROSCÓPICA:

Se recibe un recipiente rotulado "vaciamiento iliaco derecho", el cual contiene seis fragmentos irregulares de tejido blando, de color amarillo que miden entre 0.6 x 0.5 x 0.5 cm y 5.5 x 2.5 x 1.3 cm; de dichos fragmentos se aislan dos nódulos.
Se procesan así: bloque 1 un nódulo, bloques 2 al 9 un nódulo.

DESCRIPCIÓN MICROSCÓPICA:

Estudio microscópico realizado.

DIAGNÓSTICO:

Ganglios linfáticos iliacos derechos, linfadenectomía:
Un ganglio linfático positivo para compromiso metastásico de dos ganglios linfáticos evaluados (1/2).
Historia de melanoma de miembro inferior izquierdo.
Tamaño de la metástasis: 1.5 cm.
Extensión extranodal: no se identifica.

Para confirmar la metástasis de melanoma, el presente estudio será complementado con tinciones de inmunohistoquímica para SOX10 y MelanA; se tramitará orden.

ABRIL 12 DE 2019. INFORME ADICIONAL COLORACIONES DE INMUNOHISTOQUIMICA

Se realizan tinciones de inmunohistoquímica en el bloque de parafina No.5 con controles internos y externos adecuados para:

SOX10: positivo en las células neoplásicas.
MelanA: positivo en las células neoplásicas.

Los anteriores hallazgos confirmar un compromiso metastásico por melanoma maligno.



V.B. DR CARLOS ANDRES SERNA ORTIZ REG. 52093-01 SSSA

BIBIANA MARIA ARANGO VANEGAS

Orden Número: PA-522157
Fecha Ingreso: 05-04-2019
Paciente: WILLIAN DE JESUS GALLO ARCILA
Dcto de Identidad: 8280907

Fecha Salida: 10-04-2019
Historia: 744433
Edad: 72 Años

Nro de Patología: S4790-19
Destino: INSTITUTO DE CANCEROLOGIA

Remitente: LUIS JOSE PALACIOS FUENMAYOR
Organo: GANGLIO ILIACO

DESCRIPCIÓN MACROSCÓPICA:

Se recibe un recipiente rotulado "vaciamiento iliaco derecho", el cual contiene seis fragmentos irregulares de tejido blando, de color amarillo que miden entre 0.6 x 0.5 x 0.5 cm y 5.5 x 2.5 x 1.3 cm; de dichos fragmentos se aislan dos nódulos.
Se procesan así: bloque 1 un nódulo, bloques 2 al 9 un nódulo.

DESCRIPCIÓN MICROSCÓPICA:

Estudio microscópico realizado.

DIAGNÓSTICO:

Ganglios linfáticos iliacos derechos, linfadenectomía:

Un ganglio linfático positivo para compromiso metastásico de dos ganglios linfáticos evaluados (1/2).

Historia de melanoma de miembro inferior izquierdo.

Tamaño de la metástasis: 1.5 cm.

Extensión extranodal: no se identifica.

Para confirmar la metástasis de melanoma, el presente estudio será complementado con tinciones de inmunohistoquímica para SOX10 y MelanA; se tramitará orden.

ABRIL 12 DE 2019. INFORME ADICIONAL COLORACIONES DE INMUNOHISTOQUIMICA

Se realizan tinciones de inmunohistoquímica en el bloque de parafina No.5 con controles internos y externos adecuados para:

SOX10: positivo en las células neoplásicas.

MelanA: positivo en las células neoplásicas.

Los anteriores hallazgos confirmar un compromiso metastásico por melanoma maligno.



V.B. DR CARLOS ANDRES SERNA ORTIZ REG. 52093-01 SSSA

BIBIANA MARIA ARANGO VANEGAS

VIGILADO Supersalud
Luzvimar Ospina
Calle 100 No. 100-100 Medellín, Colombia

Orden Número: PA-547854
Fecha Ingreso: 23-05-2020
Paciente: WILLIAN DE JESUS GALLO ARCILA
Dcto de Identidad: 8280907

Fecha Salida: 28-05-2020
Historia: 744433
Edad: 73 Años

Nro de Patología: S5039-20
Destino: ENVIAR IDC

Remitente: CARLOS JAIME YEPES S
Organo: CEREBRO

DESCRIPCIÓN MACROSCÓPICA:

Muestra No. 1 Rotulado "tumor cerebral": se reciben dos fragmentos de tejido cerebral con superficie lisa color crema, el mayor mide 2.5 x 2 x 1 cm y el menor 1 x 0.8 cms, al corte se identifica corteza cerebral y lesión nodular color café.
Se procesa en su totalidad para estudio en bloques 1 al 4.

Muestra No. 2 Rotulado "duramadre": se recibe un fragmento laminar de tejido color crema, que mide 2.2 x 1.8 x 0.2 cms.
Se procesa en su totalidad para estudio en bloques 5 al 6.

DESCRIPCIÓN MICROSCÓPICA:

Muestra No. 1 Los cortes histológicos muestran fragmentos de corteza cerebral y sustancia blanca comprometidos por neoplasia maligna de aspecto epitelioides, bien definida, constituida por células moderadamente pleomórficas con acúmulo de pigmento café en áreas y actividad mitótica aumentada. Se identifican focos de necrosis.

Muestra No. 2 Duramadre: se identifica tejido fibroso con hiperplasia meningotelial focal y congestión vascular.
No se identifica compromiso neoplásico.

COMENTARIO: integrando los hallazgos morfológicos de la muestra número 1 y el antecedente del paciente se considera como primera posibilidad diagnóstica la de compromiso metastásico por melanoma. Sin embargo, se requiere complementar estudios con inmunohistoquímica para HMB-45, Melan-A y MIFT. Se tramitará orden y se reportarán en informe adicional.

DIAGNÓSTICO:

Muestra No. 1 Cerebro lado no especificado, resección - biopsia:
Neoplasia en clasificación.
Antecedente de carcinoma de pulmón y melanoma (según orden médica).
Pendientes estudios de inmunohistoquímica.

Muestra No. 2 Duramadre, resección - biopsia:
Hiperplasia meningotelial.
No hay malignidad.



V.B. DRA SHIRLEY LORENA ROJAS SOTO. REG. NO 13 -14497- 08

GLORIA F. MAZO A.

INTEGRADO Supersalud
Laboratorio de Diagnóstico y Referencia Epidemiológicos

Patología
Las Américas
Una empresa **aluna**

Diagonal 75 B No. 2A-80 Piso 4
Telefax: 345 85 76 - 343 28 96
Medellin - Colombia

REPUBLICA DE COLOMBIA
REGISTRO CIVIL

REGISTRO DE NACIMIENTO

IDENTIFICACION No.

750423

02791

SERVICIO NACIONAL DE INSCRIPCION

NOTARIA REGISTRADURIA MUNICIPAL ALCALDIA CORREGIDURIA ETC MUNICIPIO

NOTARIA DOCE

MEDELLIN

7502

SECCION GENERICA

PRIMER APELLIDO

GALLO

SEGUNDO APELLIDO

DELGADO

NOMBRES

SANDRA MILENA

MASCULINO O FEMENINO

femenino

MASCULINO

FEMENINO

FECHA DE NACIMIENTO

DIA

23

MES

Abril

CODIGO AÑO

1975

PAIS

COLOMBIA

CODIGO

DEPARTAMENTO

ANTIOQUIA

CODIGO MUNICIPIO

MEDELLIN

SECCION ESPECIFICA

CLINICA HOSPITAL DIRECCION DE LA CASA VEREDA CORREGIMIENTO DONDE OCURRIO EL NACIMIENTO

CLINICA ELO LEON XIII

HORA

4 1/2 am

CLASE DE CERTIFICACION PRESENTADA (MEDICA ACTA PARROQUIAL ETC)

constancia de la clinica

NOMBRE DEL PROFESIONAL QUE CERTIFICO EL NACIMIENTO

Dr Bernardo Ospina Román

No. DE LICENCIA

02022

APELLIDOS DELGADO DE G

NOMBRES MARTA LUZ

EDAD(AÑOS CUMPLIDOS)

26

IDENTIFICACION

c.c 32 430 737 de MEDELLIN

NACIONALIDAD

COLOMBIANA

PROFESION U OFICIO

Hogar

APELLIDOS

GALLO ARCILA

NOMBRES

WILLIAM

EDAD(AÑOS CUMPLIDOS)

28

IDENTIFICACION

c.c 8 280 908 Medellin

NACIONALIDAD

COLOMBIANA

PROFESION U OFICIO

empadado

IDENTIFICACION

c.c 8 280 908 de MEDELLIN

FIRMA

William Gallo Arcila

DIRECCION POSTAL

Cr 39 D No 48 Sur 27

NOMBRE

WILLIAM GALLO ARCILA

IDENTIFICACION

FIRMA

MUNICIPIO (MUNICIPIO)

NOMBRE

IDENTIFICACION

FIRMA

MUNICIPIO (MUNICIPIO)

NOMBRE

DIA

5

MES

Mayo

AÑO

1975

PARA LA OFICINA DE REGISTRO CIVIL

FIRMA DEL FUNCIONARIO



William Gallo Arcila

Para efecto del artículo segundo (2o.) de la Ley 45 de 1936, reconozco al niño
a que se refiere esta Acta como mi hijo natural en cuya constancia firmo:

FIRMA DEL PADRE QUE HACE EL RECONOCIMIENTO

FIRMA DEL FUNCIONARIO ANTE QUIEN SE HACE EL RECONOCIMIENTO

NOTAS:

FOLIO 01260731/75

LA SUSCRITA NOTARIA DOCE
DEL CIRCULO DE MEDELLIN - ANT.
CERTIFICA:

Que el presente documento es una fotocopia tomada de el
original que se encuentra en el expediente de esta nota
del in intercedido para
del artículo 115 Decreto 1260
de 1970.
Este registro tiene vigencia indefinida.

08 ABR. 2003



REPUBLICA DE COLOMBIA
IDENTIFICACION PERSONAL
CEDULA DE CIUDADANIA

NUMERO **43.629.303**

GALLO DELGADO

APELLIDOS

SANDRA MILENA

NOMBRES

Sandra M. Gallo

FIRMA





INDICE DERECHO

FECHA DE NACIMIENTO **23-ABR-1975**

MEDELLIN
(ANTIOQUIA)

LUGAR DE NACIMIENTO

1.58
ESTATURA


O+
G.S. RH

F
SEXO

13-DIC-1993 MEDELLIN
FECHA Y LUGAR DE EXPEDICION

Carlos Ariel Sánchez Torres

REGISTRADOR NACIONAL
CARLOS ARIEL SÁNCHEZ TORRES



A-0100150-00743756-F-0043629303-20150904

0046236736A 1

2032823730

REGISTRADORA NACIONAL DEL ESTADO CIVIL

Juan Ignacio Gallo Delgado

En la República de Col. Departamento de ant.

Municipio de And

a 15 del mes de Junio de mil novecientos 1971

se presentó el señor William Gallo mayor de

edad, de nacionalidad Col. natural de Bachue (C) domiciliado

en And y declaró: Que el día 8

del mes de Junio de mil novecientos 1971 siendo las

11 de la a.m. nació en 6 Km. VIII

del municipio de And República de Col. un niño de

sexo macho a quien se le ha dado el nombre de Juan Ignacio

hijo leg. del señor William de J. Gallo de 23 años de edad,

natural de Bachue República de Col. de profesión Empleado

y la señora María Luz Delgado de 22 años de edad, natural de

And República de Col. de profesión hogar siendo

abuelos paternos Gonzalo y Bealvie Aranda

y abuelos maternos José Félix y Virginito Olano

Fueron testigos _____

En fe de lo cual se firma la presente acta.

El declarante, William Gallo CC# B.280907
(con cédula N°)

El testigo, Francisco Torres 8255209 Col.
(con cédula N°)

El testigo, Francisco Oroz 8241013
(con cédula N°)

Juan Hernández
(firma y sello del funcionario ante quien se hace el registro)

Para efectos del artículo segundo (2o) de la ley 45 de 1936, reconozco al niño a que se refiere esta Acta como hijo natural y para constancia firmo.

(firma del padre que hace el reconocimiento)

(firma de la madre que hace el reconocimiento)

(firma y sello del funcionario ante quien se hace el reconocimiento)

alad.

ES FIEL COPIA TOMADA DEL ORIGINAL QUE SE
ENCUENTRA EN EL LIBRO ⁴ FOLIO ¹⁰⁴
O SERIAL NRO ¹⁹⁷¹ DE FECHA
Junio 15/71 Y SE EXPIDE A SOLICITUD
DE *La madre*

FECHA: *Abril 8/2003*



REPUBLICA DE COLOMBIA
IDENTIFICACION PERSONAL
CEDULA DE CIUDADANIA

NUMERO **71.723.495**

GALLO DELGADO

APELLIDOS

JUAN IGNACIO

NOMBRES


FIRMA



INDICE DERECHO

FECHA DE NACIMIENTO **08-JUN-1971**

MEDELLIN
(ANTIOQUIA)

LUGAR DE NACIMIENTO

1.69

ESTATURA

O+

G.S. RH

M

SEXO

14-AGO-1989 MEDELLIN

FECHA Y LUGAR DE EXPEDICION

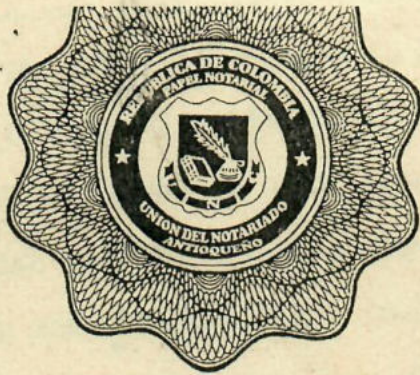

REGISTRADOR NACIONAL
CARLOS ARIEL SÁNCHEZ TORRES



A-0100150-00262923-M-0071723495-20101028

0024590051A 1

35486989



VENTA \$ 7.800.000

DE: ROBERTO ANTONIO LOPEZ MURILLO
A: WILLIAM DE JESÚS GALLO ARCILA
SANDRA OROZCO ECHEVERRY

ESCRITURA Nro. CIENTO CUARENTA Y CUATRO

1 4 4

SUPERINTENDENCIA DE NOTARIADO Y
REGISTRO.....

FORMATO DE CALIFICACION ARTICULO 94 DECRETO 2150 DE 1995

MATRICULA INMOBILIARIA.....029-0025483

PREDIO ACTUAL..... Nro. 1-47-04

DIRECCION PARAJE EL RINCÓN RURAL X: URBANO:

NOMBRE "Lote Nro. 5 LA MAGNOLIA"

MUNICIPIO SAN JERONIMO

NUMERO DE ESCRITURA	DIA	MES	AÑO
CIENTO CUARENTA Y CUATRO (144)	14	9	2.005

ESPECIFICACIÓN	CODIGO	VALOR \$
VENTA	0125	\$7.800.000.

PERSONAS QUE INTERVIENEN EN EL ACTO

ROBERTO ANTONIO LOPEZ MURILLO	C. C. # 8.473.247
WILLIAM DE JESUS GALLO ARCILA	C. C. # 8.280.907
SANDRA OROZCO ECHEVERRY	C. C. #21.386.176

FIRMA DEL NOTARIO

NOTARIA UNICA DEL CIRCULO
SAN JERONIMO ANT.
IVAN ARTURO FLOREZ PINO
Notario

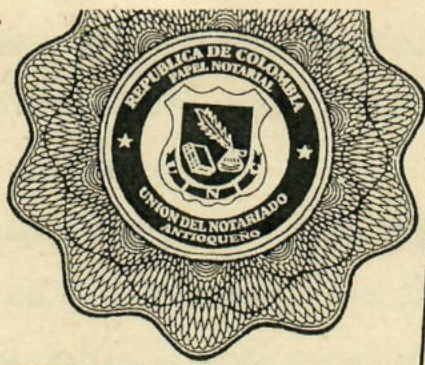
IVAN ARTURO FLOREZ PINO

Colombia, a los **CATORCE** : : (14) días del mes de **SEPTIEMBRE**
DEL AÑO DOS MIL CINCO (2.005), ante mi **IVAN ARTURO FLOREZ**
PINO, Notario Público del círculo, compareció el señor **ROBERTO**
ANTONIO LOPEZ MURILLO, varón mayor y vecino de San Jerónimo
identificado con la cédula de ciudadanía Nro. 8.473.247 expedida en San
Jerónimo, (Ant.) estado civil soltero, expuso :

PRIMERO..- Que actuando en este acto escriturario debidamente
representado por la señora **MARTA LUCIA AGUDELO LOPEZ** y facultado
por la Ley, procede a transferir a título de **VENTA** real y efectiva en favor
de los señores **WILLIAM DE JESÚS GALLO ARCILA** y **SANDRA**
OROZCO ECHEVERRY, mayores y vecinos de Medellín, de estado civil
casados entre si , identificados con las cedulas Nro. 8.280.907 y 21386176
expedidas en Medellín, (Ant) es a saber: El derecho de propiedad y
posesión que el vendedor tiene de : Un lote de terreno con sus
correspondientes mejoras y anexidades ubicado en el área rural del
Municipio de San Jerónimo (Ant.), sector el Rincón, conocido con el
nombre de "**LA MAGNOLIA**", lote Nro. 5, con área aproximada **TRES MIL**
CUATROCIENTOS NOVENTA Y CUATRO METROS (3.494 Mts.)
cuadrados, que se determina dentro de los siguientes linderos: Por el Norte,
linda con la carretera que de Medellín conduce a San Jerónimo en 18,00
Mts entre los puntos seis y siete; por el Occidente, con lote adjudicado a
Idilia Carlos Andrés y Alexandra Suárez López en 111.40 Mts. entre los
puntos Seis y Once; por el Sur, linda con la rivera del Río Aurra en 86.40
Mts., por el Oriente, linda con lote que es o fue propiedad de José
Benjamín Molina en 13.60 Mts., entre los puntos Diez y # nueve en
distancia de 58.50 Mts entre los puntos nueve y Ocho y en 75.40 Mts., entre
los puntos Ocho y Siete

A pesar de sus medidas esta propiedad se vende como cuerpo cierto.....

SEGUNDO. - Título y Modo.- Adquirió el Vendedor el derecho de
propiedad, sobre el predio objeto de la venta, por adjudicación que se
hizo en liquidación de la comunidad con **LUIS ALFONSO, JUAN DE**



JESÚS LOPEZ MURILLO y OTROS, conforme a los términos de la Escritura Nro. 123 del 9 de Septiembre del 2.004 de la Notaria de San Jerónimo, con registro al folio de Matricula inmobiliaria 029-0025.483 de la Oficina de registro de Instrumentos Públicos de Sopetrán.

TERCERO.- Garantiza (n) el (la) (Los) (las) vendedor (a) (es) (as) que el inmueble materia de la venta no la ha enajenado por acto diferente al presente, y está libre de gravámenes tales como Embargo judicial, censo, arrendamiento por escritura Pública, demanda civil registrada, pleitos pendientes, anticresis, Patrimonio de familia inembargable, usufructo y demás condiciones resolutorias de dominio, pero que en todo caso se obliga a salir al saneamiento de esta venta en los casos establecidos por la Ley, por evicción o vicios redhibitorios.....

CUARTO.- Que con el otorgamiento de esta escritura, el (la) (los) (las) vendedor (a) (es) (as) hace (n) entrega real y material de la propiedad vendida a su (sus) comprador(a) (es), (as), libre de impuestos, contribuciones, valorización y a paz y salvo por todo concepto; con todas sus mejoras y anexidades, usos, costumbres y servidumbres activas y pasivas que legalmente tenga constituidas y que consten en títulos anteriores.....

QUINTO.- Que el precio de esta venta, se establece, en la suma de SIETE MILLONES OCHOCIENTOS MIL PESOS (\$7.800.000), Moneda legal que manifiesta el (La) vendedor(a) recibir de contado y a plena satisfacción

SEXTA -- Gastos de Escritura.- Los derechos Notariales y el de rentas Departamentales a que de lugar la Escritura Pública en razón de la venta, serán cubiertos por partes iguales entre compradores y vendedor y los del registro en la Oficina de Instrumentos Públicos, correrán por cuenta del (La)(los)(as) comprador(es) (as), la retención en la fuente a cargo de la Vendedor (as).....

Los otorgantes de

manifiestan que aceptan los términos del contrato que contiene la presente escritura, que se conocen perfectamente y están plenamente seguros que sus nombres aquí consignados son los mismos de sus Cédulas de Ciudadanía por lo que se advierte a los comparecientes que el Notario responde de la Regularidad formal de la Escritura, pero NO de la veracidad de las Declaraciones dadas por los interesados, pues son ellos quienes deben constatarlas tal y conforme lo establece el artículo 9º del Decreto 960 de 1970.....

Presente en este acto los (la) señor (a)(es), **WILLIAM DE JESÚS GALLO ARCILA** y **SANDRA OROZCO ECHEVERRY** comprador(es) de las condiciones civiles expuestas. Manifiestan (ron): a) Que aceptan la presente escritura en todos sus términos y en especial la venta del predio que a su favor se les hace; b) que han recibido, real, material y a plena satisfacción el inmueble materia de la Transferencia.....


Manifiestan los compradores que a pesar de ser casados, la propiedad adquirida No la afectan con la norma de vivienda familiar, toda vez que esta solo esta destinada para construcción de finca de recreo y por tener estos su propia vivienda.....

Leído el presente instrumento por los comparecientes vendedor y compradores y advertidos de las formalidades del registro lo aprueban y lo firman por ante el notario que la autoriza.....

En representación del vendedor quien manifiesta no saber firmar, en este acto y a su propio ruego comparece la señora **MARTA LUCIA AGUDELO LOPEZ**, identificada con la cedula de ciudadanía Nro. 43.703.333 de San Jerónimo, dejando el compareciente **ROBERTO ANTONIO LOPEZ MURILLO** impresa la huella dactilar índice derecho.....

Se Canceló lo respectivo a la retención en la fuente de que da cuenta el Artículo 40 de la Ley 55 de 1.985, valor \$ 78.000.....

ANEXOS: Paz y Salvo Municipal Nro. 888926 del 24 de Agosto de 2.005 vigente hasta el 30 de Septiembre de 2005 Catastral predio Nro. 2-01-00-027-005-000 Avalúo total \$ del bien \$38.943.712 por cuanto no se ha efectuado la mutación catastral después de la liquidación de la comunidad,



Avalúo del derecho \$ 7.788.742 venta total, en cuanto al lote que corresponde al vendedor...

Se extiende en las hojas de papel Notarial DA 00146723, 00146724, 00146725.....

Derechos de Protocolo \$ 34.790 Resolucion Nro 6810 de 2004



Huella dactilar indice derecho del compareciente vendedor
ROBERTO ANTONIO LOPEZ MURILLO.

A Ruego,



Marta Lucia Agudelo Lopez
MARTA LUCIA AGUDELO LOPEZ

C.C.# 43 703-333



William de Jesus Gallo Arcila
WILLIAM DE JESUS GALLO ARCILA
C.C.# 8280907 N.º 2

Sandra Orozco Echeverry

SANDRA OROZCO ECHEVERRY
C.C.# 21-385-175 112-2.

14 SET. 2005

Ivan Arturo Florez Pino
OFICINA UNICA DEL CIRCULO
SAN JERONIMO ANT.
FLOREZ PINO
IVAN ARTURO FLOREZ PINO
Notario





República de Colombia



Aa054476159

CONSTITUCIÓN DE FIDEICOMISO CIVIL. -----

DE: WILLIAM DE JESÚS GALLO ARCILA. -----

A: SANDRA OROZCO ECHEVERRY. -----

ESCRITURA NÚMERO TREINTA -----

***** 0 3 0 *****

MATRÍCULA INMOBILIARIA NÚMERO: 029-25483. -----

MUNICIPIO SAN JERÓNIMO URBANO: RURAL: X

NOMBRE: LOTE 5 LA MAGNOLIA. -----

DIRECCIÓN VEREDA EL RINCÓN. -----

NUMERO DE ESCRITURA	DIA	MES	AÑO
TREINTA -030-	15	02	2.019

ESPECIFICACIÓN CÓDIGO VALOR

CONSTITUCIÓN DE FIDEICOMISO CIVIL 0313 -

PERSONAS QUE INTERVIENEN EN EL ACTO

WILLIAM DE JESÚS GALLO ARCILA C.C # 8.280.907

SANDRA OROZCO ECHEVERRY C.C # 21.386.176

En el municipio de San Jerónimo, Departamento de Antioquia, República de Colombia, en la NOTARÍA ÚNICA DEL CÍRCULO DE SAN JERÓNIMO, cuyo Notaria Titular es el Doctor LUIS JAVIER QUIROZ BASTIDAS, a los QUINCE (15) días del mes de FEBRERO del año 2.019, se otorgó la escritura pública que se consigna en los siguientes términos: -----

Compareció el señor WILLIAM DE JESÚS GALLO ARCILA, varón mayor y vecino de la ciudad de Medellín, Antioquiá, y de paso por este municipio, identificado con la cédula de ciudadanía-número 8.280.907 expedida en Medellín, de estado civil casado, con sociedad conyugal vigente, quien en la presente escritura obra en su propio nombre y en plenitud de sus facultades mentales, y manifestó:-----

CONSTITUCIÓN DE FIDEICOMISO CIVIL. Artículo 793 del Código Civil.-----

PRIMERO.- IDENTIFICACIÓN DEL INMUEBLE.- Que es propietario, en común y proindiviso del cincuenta por ciento (50%), del siguiente bien inmueble: -----

Un lote de terreno, con sus correspondientes mejoras y anexidades, denominado Lote 5 la Magnolia, situado en el paraje El Rincón, área rural del municipio de San



Aa054476159

10744A8UAaUGVQQV 17-08-18

Jerónimo, Antioquia, con un área aproximada de tres mil cuatrocientos noventa cuatro (.3494) metros cuadrados, con código catastral actual 20100002700068000000, y que tiene los siguientes linderos: Por el NORTE linda con la carretera que de Medellín conduce a San Jerónimo, en dieciocho (18) metros, entre los puntos seis y siete; Por el OCCIDENTE, con lote adjudicado a Idilia, Carlos Andrés y Alexandra Suárez López en ciento once punto cuarenta (111.40) metros entre los puntos seis y once; Por el SUR, linda con la rivera del Río Aurra, en ochenta y seis punto cuarenta (86.40) metros; Por el ORIENTE, linda con lote que es o fue propiedad de José Benjamín Molina, en trece punto sesenta (13.60) metros, entre los puntos diez y # nueve en distancia de cincuenta y ocho punto cincuenta (58.50) metros entre los puntos nueve y ocho y en setenta y cinco punto cuarenta (75.40) entre los puntos ocho y siete. FOLIO DE MATRÍCULA INMOBILIARIA NÚMERO 029-25483 DE LA OFICINA DE REGISTRO DE INSTRUMENTOS PÚBLICOS DE SOPETRÁN. **ADQUISICIÓN. TÍTULO Y MODO.** El compareciente adquirió este derecho del cincuenta por ciento (50%), por compraventa al señor Roberto Antonio López Murillo, según consta en escritura pública número 144 del catorce (14) de septiembre de 2.005 de la Notaría Única de San Jerónimo, debidamente registrada en el folio de matrícula inmobiliaria número 029-25483 de la Oficina de Registro de Instrumentos Públicos de Sopetrán, el día diez (10) de octubre de 2005, con número de radicación 2372.


SEGUNDO. FIDEICOMISO CIVIL. Que reservándose, sobre el derecho de cuota o proindiviso del cincuenta 50% sobre el inmueble antes descrito, la calidad de **PROPIETARIO FIDUCIARIO**, el compareciente **WILLIAM DE JESÚS GALLO ARCILA**, mediante un acto de declaración unilateral de voluntad, constituye una limitación de dominio sobre el inmueble ante descrito, consistente en un **FIDEICOMISO CIVIL**, a título gratuito, al tenor de lo previsto en los artículos 794 a 822 del Código Civil de la república, en favor de la señora **SANDRA OROZCO ECHEVERRY**, mujer mayor de edad, domiciliada en la ciudad de Medellín, Antioquia, identificada con la cédula de ciudadanía número 21.386.176 de Medellín, de estado civil casada, con sociedad conyugal vigente, la cual por medio de este acto adquiere el carácter de **FIDEICOMISARIA**.

TERCERO.- RESTITUCIÓN. Que la restitución del derecho sobre el bien descrito



en la cláusula primera de este instrumento a la fideicomisaria, esto es la entrega del derecho de dominio sobre el inmueble descrito a la **FIDEICOMISARIA SANDRA OROZCO ECHEVERRY**, según la denominación dada en el artículo 794 del Código Civil, tendrá lugar cuando ocurra cualquiera de las siguientes condiciones: a. La muerte del **PROPIETARIO FIDUCIARIO**, señor **WILLIAM DE JESÚS GALLO ARCILA**. b. Cuando se dé la circunstancia de que adquiera fuerza de norma positiva obligatoria en el territorio de la República de Colombia, una disciplina que en cualquier sentido modifique los efectos jurídicos que actualmente se producen en los bienes inmuebles a consecuencia de ser objeto de este tipo de limitaciones de dominio, a menos que dicho nuevo régimen sea inaplicable a los fideicomisos constituidos con anterioridad a su vigencia. El inmueble objeto de esta escritura tiene la calidad de inembargable, de conformidad con lo dispuesto en el artículo 1677 del Código Civil Colombiano. c. El Fideicomiso se resuelve y termina transfiriéndose el dominio del derecho del inmueble aludido en esta escritura a favor de la fideicomisaria, no constituyéndose en activo de ninguna sociedad conyugal o sociedad patrimonial de hecho. Al momento de la restitución se otorgará una nueva escritura pública que declare el derecho de dominio pleno a favor de la **FIDEICOMISARIA**, escritura en la cual se insertará la correspondiente prueba relativa al cumplimiento del evento arriba estipulado, así como el certificado de tradición y libertad expedido por la Oficina de Registro de Instrumentos-Públicos respectiva, donde conste la matrícula inmobiliaria individual que identifica el inmueble y la circunstancia de que conserva inscrita y vigente la **PROPIEDAD FIDUCIARIA**, constituida en el presente instrumento. d. Cuando al propietario fiduciario se le ocurra y proceda a renunciar a dicho carácter, con el fin de que se haga restitución a favor de la fideicomisaria. -----

CUARTO. REVOCATORIA UNILATERAL. Que el constituyente, **WILLIAM DE JESÚS GALLO ARCILA**, conserva el derecho de dejar sin efectos jurídicos, de manera unilateral, lo dispuesto en este acto, sea para recobrar el dominio pleno sobre el bien o para enajenarlo a terceras personas, a efecto de lo cual podrá otorgar una nueva escritura pública con los requisitos pertinentes, solemnizando un acto de cancelación o revocación en los términos previstos en el artículo 46 del Decreto 960 de 1.970. -----



Aa054476160

10745VQMBUAS86VQ
17-08-18

QUINTO.- Este fideicomiso se constituirá gratuitamente, para los efectos fiscales y notariales, como del registro, se tendrá como un **ACTO SIN CUANTÍA.**-----

SEXTO.- EMBARGOS: En cuanto a eventuales embargos sobre el bien sometido a la limitación de dominio como consecuencia de la constitución del presente fideicomiso civil, se deberá tener en cuenta el Artículo 1677 del Código Civil o la norma que lo modifique. -----

SÉPTIMO: ADMINISTRACIÓN: La administración del patrimonio constituido en propiedad fiduciaria, será administrado de manera autónoma y sin limitación de ninguna naturaleza, por el constituyente, señor **WILLIAM DE JESÚS GALLO ARCILA.**-----

OCTAVO.- Manifiesta expresamente el compareciente que las manifestaciones del presente instrumento que se efectúa, las hace libre de toda presión por cualquier persona y en forma espontánea a favor de la ya nombrada **FIDEICOMISARIA** puesto que esta es su voluntad. -----

NOVENO. Acto seguido el Suscrito Notario indagó al otorgante, al tenor del Artículo 60 de la ley 258 de 1996, modificada por la ley 854 de 2003, si es casado con sociedad conyugal vigente o unión marital de hecho y si el bien inmueble objeto del presente acto jurídico se encuentra afectado a vivienda familiar. El otorgante manifiesta bajo la gravedad del juramento que es casado, con sociedad conyugal vigente, pero que el bien inmueble que ahora limita **NO SE ENCUENTRA AFECTADO A VIVIENDA FAMILIAR.** El Notario advirtió al otorgante que la ley establece que quedará viciado de nulidad absoluta los actos jurídicos que desconozcan la Afectación A Vivienda Familiar. -----

DÉCIMO. Manifiesta el **FIDEICOMITENTE** que es propietario exclusivo del inmueble sobre el que constituye este fideicomiso civil, que el mismo no ha sido enajenado antes de ahora, que se halla libre de toda clase de gravámenes, tales como censos civiles, pleitos pendientes, limitaciones del dominio, anticresis, movilizaciones, embargos, arrendamientos que consten por escritura pública, condiciones resolutorias, patrimonio de familia inembargable, afectación a vivienda familiar, y se encuentra a paz y salvo por concepto de impuestos, tasas y contribuciones causados hasta la fecha, incluso en lo relacionado con el impuesto predial y complementarios, el cual ha sido pagado para efectos de la obtención del



República de Colombia



Aa054476161

correspondiente paz y salvo notarial necesario para otorgar el presente instrumento. -

ACEPTACIÓN.- Presente en este acto el señor **WILLIAM DE JESÚS GALLO ARCILA**, de las condiciones civiles ya establecidas, y en calidad de fideicomitente manifiesta que acepta el fideicomiso civil constituido, tal y como está redactado. -----

GASTOS DE ESCRITURA.- Los derechos notariales, así como el impuesto de registro y derechos de registro que se causen por el otorgamiento de esta escritura serán cubiertos por el constituyente, del fideicomiso civil. -----

ADVERTENCIA, OTORGAMIENTO Y AUTORIZACIÓN: Se advirtió al otorgante:

1.- Que las declaraciones emitidas por el deben obedecer a la verdad. 2.- Que es responsable penal y civilmente en el evento en que se utilice este instrumento con fines fraudulentos o ilegales. 3.- Que el Notario se abstiene de dar fe sobre el querer o fuero interno del otorgante que no se expresó en este documento. 4.- Al otorgante se le hizo la advertencia que debe presentar esta escritura para registro en la Oficina de Instrumentos Públicos correspondiente, dentro del término perentorio de dos (2) meses, contados a partir de la fecha de otorgamiento de este instrumento, cuyo incumplimiento causara intereses moratorios por mes o fracción de mes de retardo. 5.- advertidos del contenido del "artículo 6° del decreto ley 960 de 1.970, la otorgante insistió en firmar este instrumento tal como está redactado, y así se autoriza entonces por el notario ante la insistencia de la compareciente. 6. - El otorgante manifiesta expresamente para efectos propios de la Ley de Extinción de Dominio y aquellas normas que la adicionen, modifiquen o reformen, que el inmueble materia u objeto del presente acto, así como los dineros con que se satisfacen las prestaciones derivadas de él, provienen o se originan en el ejercicio de actividades lícitas. La presente escritura fue leída en su totalidad por el compareciente, por **NO OBSERVAR ERROR** alguno en su contenido, le imparte su aprobación, declarando estar **NOTIFICADO** de que un error **NO CORREGIDO** en esta escritura antes de ser firmada respecto al nombre e identificación de cada uno de los comparecientes, a la identificación, cabida, dimensiones, linderos, matrícula inmobiliaria y forma de adquisición del inmueble objeto del presente acto, da lugar a una escritura aclaratoria que conlleva nuevos gastos para los contratantes conforme lo manda el artículo 102 del Decreto ley 960 de 1.970, de todo lo cual se da por entendida y firma en constancia y



Aa054476161

10741GVQCV8MAU9a
17-08-18

estampa la huella de su índice Derecho. -----

COMPROBANTES FISCALES: Se presentaron los siguientes comprobantes fiscales, que se protocolizan con este instrumento: -----

1. PAZ Y SALVO MUNICIPAL DE IMPUESTO PREDIAL, VALORIZACIÓN, CERTIFICADO CATASTRAL Nro. 0012515 expedido por la Secretaría de Hacienda de San Jerónimo, el 15 de febrero de 2.019. Válido hasta el 4º Trimestre de 2.019, a nombre de William de Jesús Gallo Arcila C.C # 8280907. M.I 029-25483. Código catastral 201000027000680000000. AVALÚO CATASTRAL DEL INMUEBLE \$82.074.708,00. AVALÚO CATASTRAL DEL DERECHO DE CUOTA \$41.037.354,00. Se extiende en las hojas de papel Notarial de seguridad Aa054476159, Aa054476160, Aa054476161. Derechos Notariales \$59.400,00, Res. 0691 del 24 de enero de 2.019. COPIA ORIGINAL \$11.100,00. COPIAS \$33.300,00. IVA \$19.722,00. RECAUDO FONDO \$6.200,00. RECAUDO SUPERINTENDENCIA \$6.200,00. -----

William Gallo Arcila
WILLIAM DE JESUS GALLO ARCILA

C.C # *8280907* M.I

Dir. *C/ 53 B + 85 E - 22 - Apt 402*

Actividad económica *Recepcionista*

PERSONA EXPUESTA POLÍTICAMENTE (D. 1674 de 2016). SI _____ NO

I.D. 
Tel. *0646027*

Luis Javier Quiroz Bastidas
LUIS JAVIER QUIROZ BASTIDAS
NOTARIO ÚNICO DE SAN JERÓNIMO



República de Colombia



Aa066624054

NOTARÍA ÚNICA DE SAN JERÓNIMO

ESCRITURA PÚBLICA NÚMERO: SETENTA Y SEIS -076- _____

FECHA: CINCO (05) DE JUNIO DE 2.020. _____

ACTO: RESTITUCIÓN DE FIDEICOMISO CIVIL. _____

DE: WILLIAM DE JESÚS GALLO ARCILA. _____

A: SANDRA OROZCO ECHEVERRY. _____

MATRÍCULA INMOBILIARIA NÚMERO: 029-25483. _____

MUNICIPIO SAN JERÓNIMO URBANO: _____ RURAL: X

NOMBRE: LOTE 5 LA MAGNOLIA. _____

DIRECCIÓN VEREDA EL RINCÓN. _____

NÚMERO DE ESCRITURA

SETENTA Y SEIS -076- DÍA MES AÑO
05 06 2020

ESPECIFICACIÓN CÓDIGO VALOR

RESTITUCIÓN EN FIDEICOMISO CIVIL 0154 \$45.000.000,00

PERSONAS QUE INTERVIENEN EN EL ACTO

WILLIAM DE JESÚS GALLO ARCILA C.C # 8.280.907

SANDRA OROZCO ECHEVERRY C.C # 21.386.176

En el Municipio de San Jerónimo, Departamento de Antioquia, República de Colombia, a los CINCO (05) días del mes de JUNIO del año 2.020, ante el despacho de la NOTARÍA ÚNICA DEL MUNICIPIO DE SAN JERÓNIMO, cuyo titular es el doctor LUIS JAVIER QUIROZ BASTIDAS, se otorgó la escritura pública que se consigna en los siguientes términos: _____

Compareció la señora- SANDRA OROZCO ECHEVERRY, mujer mayor de edad, domiciliada en la ciudad de Medellín, Antioquia, y de paso por este municipio, identificada con la cédula de ciudadanía número 21.386.176 de Medellín, de estado civil soltera por viudez, con sociedad conyugal disuelta, quien en la presente escritura obra en su propio nombre y representación, y en plenitud de sus facultades mentales, y manifestó: _____

RESTITUCIÓN EN FIDEICOMISO CIVIL. _____

PRIMERO.- Que el señor WILLIAM DE JESÚS GALLO ARCILA, identificado con la



Aa066624054

10904965A9aGMH99

12-12-19

10904965A9aGMH99

cédula de ciudadanía número 8.280.907 expedida en Medellín, aparece como propietario del siguiente bien inmueble: -----

UN DERECHO DE CUOTA, EN PROINDIVISO, *CORRESPONDIENTE AL CINCUENTA POR CIENTO (50%), del siguiente bien inmueble: -----

Un lote de terreno, con sus correspondientes mejoras y anexidades, denominado Lote 5 la Magnolia, situado en el paraje El Rincón, área rural del municipio de San Jerónimo, Antioquia, con un área aproximada de tres mil cuatrocientos noventa cuatro (3.494) metros cuadrados, con código catastral actual 20100002700068000000, y que tiene los siguientes linderos: Por el NORTE linda con la carretera que de Medellín conduce a San Jerónimo, en dieciocho (18) metros entre los puntos seis y siete; Por el OCCIDENTE, con lote adjudicado a Idilia, Carlos Andrés y Alexandra Suárez López en ciento once punto cuarenta (111.40) metros entre los puntos seis y once; Por el SUR, linda con la rivera del Río Aurra, en ochenta y seis punto cuarenta (86.40) metros; Por el ORIENTE, linda con lote que es o fue propiedad de José Benjamín Molina, en trece punto sesenta (13.60) metros entre los puntos diez y # nueve en distancia de cincuenta y ocho punto cincuenta (58.50) metros entre los puntos nueve y ocho y en setenta y cinco punto cuarenta (75.40) entre los puntos ocho y siete. FOLIO DE MATRÍCULA INMOBILIARIA NÚMERO 029-25483 DE LA OFICINA DE REGISTRO DE INSTRUMENTOS PÚBLICOS DE SOPETRÁN.-----

SEGUNDO.- TÍTULO Y MODO.- El señor **WILLIAM DE JESÚS GALLO ARCILA** adquirió este derecho del cincuenta por ciento (50%), por compraventa al señor Roberto Antonio López Murillo, según consta en escritura pública número 144 de catorce (14) de septiembre de 2.005 de la Notaría Única de San Jerónimo, debidamente registrada en el folio de matrícula inmobiliaria número 029-25483 de la Oficina de Registro de Instrumentos Públicos de Sopetrán, el día diez (10) de octubre de 2005, con número de radicación 2372. -----

TERCERO. Que mediante la escritura pública número 030 del quince (15) de febrero de 2.019 de la Notaría Única de San Jerónimo, debidamente registrada en el folio de matrícula inmobiliaria número 029-25483 de la Oficina de Registro de Instrumentos Públicos de Sopetrán, el día veintiuno (21) de febrero de 2.020, número de radicación 2019-029-6-624, el señor **WILLIAM DE JESÚS GALLO ARCILA**, en



República de Colombia



Aa066624055

calidad de FIDEICOMITENTE, constituyó Fideicomiso Civil en favor de la señorita SANDRA OROZCO ECHEVERRY, quien adquirió la calidad de Fideicomisaria, sobre el inmueble descrito en el numeral primero de este acto escriturario, según el cual se trasladaría el dominio pleno o propiedad a la persona en cuyo favor se ha constituido, es decir la señora SANDRA OROZCO ECHEVERRY, cuando se cumpliera la condición establecida, que según el numeral tercero, literal a, sería "La muerte del constituyente y PROPIETARIO FIDUCIARIO, señor WILLIAM DE JESÚS GALLO ARCILA. -----

CUARTO. Que el señor WILLIAM DE JESÚS GALLO ARCILA, falleció en la ciudad de Medellín, Antioquia, el día veintiséis (26) de mayo de 2.020, lo que se demuestra con copia del folio del registro civil de defunción serial 09396327 de la Notaría Única 4 de Medellín, que se anexa para ser protocolizado con este instrumento y como prueba del cumplimiento de la condición. -----

QUINTO. Que, entonces, al cumplirse la condición establecida, y de conformidad con lo prescrito en el artículo 794 del Código Civil, se efectúa la restitución en el Fideicomiso civil, del dominio pleno o propiedad a la Fideicomisaria, señora SANDRA OROZCO ECHEVERRY. -----

SEXTO. VALOR. Para los efectos fiscales y demás de ley, se tomará como cuantía de este acto la suma de **CUARENTA Y CINCO MILLONES DE PESOS (\$45.000.000,00)**, y la cual considera la fideicomisaria es el valor comercial del derecho de cuota. **PARÁGRAFO. DECLARACIÓN BAJO JURAMENTO.**

ARTÍCULO 53 DE LA LEY 1943 DEL 28 DE DICIEMBRE DE 2018. Declara la otorgante que conoce el texto y alcance del Art.53 de la ley 1943/2018, por lo que, bajo la gravedad de juramento que se entiende prestado por el solo hecho de la firma, que el precio incluido en esta escritura es el real y no ha sido objeto de pactos privados en los que se señale un valor diferente, que no existen sumas que hayan convenido o facturado por fuera de la misma.- El Notario advierte que, en el caso de existir pactos, deberá informarse el precio convenido en ellos o de lo contrario deberán manifestar su valor. Sin las referidas declaraciones, tanto el impuesto sobre la renta como la ganancia ocasional, el impuesto de registro, los derechos de registro y los derechos notariales, serán liquidados sobre una base equivalente a cuatro (4) veces el



109059H9C5A9aGUH

12-12-19

№ 89095340

Cadena S.A.

valor incluido en la escritura, sin perjuicio de la obligación del notario de reportar la irregularidad a las autoridades de impuestos para lo de su competencia y sin detrimento de las facultades de la Dirección de Impuestos y Aduanas Nacionales DIAN, para determinar el valor real de la transacción.

ACEPTACIÓN: presente la señorita SANDRA OROZCO ECEHVERRY, de las condiciones civiles ya descritas, en calidad de fideicomisaria, manifiesta que acepta esta escritura tal como está redactada, y recibe la propiedad plena del derecho de cuota sobre el inmueble descrito.

ADVERTENCIA, OTORGAMIENTO Y AUTORIZACIÓN: Se advirtió a la otorgante:

- 1.- Que las declaraciones emitidas por ella deben obedecer a la verdad.
- 2.- Que es responsable penal y civilmente en el evento en que se utilice este instrumento con fines fraudulentos o ilegales.
- 3.- Que el Notario se abstiene de dar fe sobre el querer o fuero interno de la otorgante que no se expresó en este documento.
- 4.- A la otorgante se le hizo la advertencia que debe presentar esta escritura para registro en la Oficina de Instrumentos Públicos correspondiente, dentro del término preteritorio de dos (2) meses, contados a partir de la fecha de otorgamiento de este instrumento, cuyo incumplimiento causará intereses moratorios por mes o fracción de mes de retardo.
- 5.- Advertida del contenido del "artículo 6° del Decreto Ley 960 de 1.970, la otorgante insistió en firmar este instrumento tal como está redactado, y así se autoriza entonces por el Notario.
6. - La otorgante manifiesta expresamente para efectos propios de la Ley de Extinción de Dominio y aquellas normas que la adicionen, modifiquen o reformen, que el inmueble materia u objeto del presente acto, así como los dineros con que se satisfacen las prestaciones derivadas de él provienen o se originan en el ejercicio de actividades lícitas.
8. - La presente escritura fue leída en su totalidad por la compareciente, advertida de su registro oportuno, la encontró conforme a su pensamiento y voluntad y por **NO OBSERVAR ERROR** alguno en su contenido, le imparten su aprobación y proceden a firmarla con el suscrito Notario que da fe y autoriza, declarando estar **NOTIFICADA** de que un error **NO CORREGIDO** en esta escritura antes de ser firmada respecto al nombre e identificación de cada uno de los contratantes, a la identificación, cabida, dimensiones, linderos, matrícula inmobiliaria y forma de adquisición del inmueble



República de Colombia



Aa066624056

objeto del presente acto, da lugar a una escritura aclaratoria que conlleva nuevos gastos para los contratantes conforme lo manda el artículo 102 del Decreto ley 960 de 1.970, de todo lo cual se dan por entendidos y firman en constancia. LEÍDO el presente instrumento, la otorgante estuvo de acuerdo con él, lo aceptó en la forma como está redactado y en testimonio de que le dan su aprobación y asentimiento, lo firman y estampan la huella del dedo índice derecho.

COMPROBANTES FISCALES: Se presentaron los siguientes comprobantes fiscales, que se protocolizan con este instrumento:

1. PAZ Y SALVO MUNICIPAL DE IMPUESTO PREDIAL, VALORIZACIÓN y CERTIFICADO CATASTRAL 0016016 Expedido por la Secretaría de Hacienda de San Jerónimo, el 30 de mayo de 2.020, a nombre de William de Jesús Gallo Arcila, con C.C Nro. 8280907, válido hasta el cuarto (4º.) trimestre del 2.020. M.I 029-25483. Código catastral 201000027000680000000. AVALÚO CATASTRAL DEL INMUEBLE \$84.536.949,00. AVALÚO CATASTRAL DEL DERECHO DE CUOTA \$42.268.475,00. Se extiende en las hojas de papel Notarial Aa066624054, Aa066624055, Aa066624056. Derechos Notariales \$155.470,00, Res. 001299 del 11 de febrero de 2020. SNR. COPIA ORIGINAL \$11.400,00. COPIAS \$34.200,00. IVA \$38.203,00. RECAUDO FONDO \$9.900,00. RECAUDO SUPERINTENDENCIA \$9.900,00.

Sandra Orozco Echeverry

SANDRA OROZCO ECHEVERRY

I.D

C.C # 21.386.176 Med.

Dir. Cl. 53 Bf 85222 Apto 102 Calsona Medellín Tel. 3217267661

ACTIVIDAD ECONOMICA: *Josilods*

PERSONA EXPUESTA POLÍTICAMENTE (D. 1674 de 2016). SI NO

REPUBLICA DE COLOMBIA
Luis Javier Quiroz Bastidas
LUIS JAVIER QUIROZ BASTIDAS
Luis Javier Quiroz Bastidas
NOTARIO UNICO DE SAN JERÓNIMO
San Jerónimo - Ant.



Aa066624056

10901G5HH9G9A5a9

12-12-19

18.89935340

Cadena S.A.



República de Colombia



Aa066624278

NOTARÍA ÚNICA DE SAN JERÓNIMO

ESCRITURA PÚBLICA NÚMERO CIENTO VEINTE -120- -----

FECHA: CUATRO (04) DE AGOSTO DE 2.020. -----

ACTO: CONSTITUCIÓN DE FIDEICOMISO CIVIL. -----

DE: SANDRA OROZCO ECHEVERRY. -----

A: LILIANA MARÍA GALLO OROZCO, IVAN DARIO GALLO OROZCO, JAIME ALBERTO GALLO OROZCO, VLADIMIR OROZCO MONSALVE, PAULA ANDREA OROZCO MONSALVE. -----

MATRÍCULA INMOBILIARIA NÚMERO: 029-25483. -----

MUNICIPIO SAN JERÓNIMO URBANO: RURAL: X

NOMBRE: LOTE 5 LA MAGNOLIA. -----

DIRECCIÓN VEREDA EL RINCÓN. -----

NUMERO DE ESCRITURA	DIA	MES	AÑO
CIENTO VEINTE -120-	04	08	2.020


ESPECIFICACIÓN	CÓDIGO	VALOR
CONSTITUCIÓN DE FIDEICOMISO CIVIL	0313	

PERSONAS QUE INTERVIENEN EN EL ACTO

SANDRA OROZCO ECHEVERRY	C.C # 21.386.176
LILIANA MARÍA GALLO OROZCO	C.C # 43.612.906
IVAN DARIO GALLO OROZCO	C.C # 71.780.531
JAIME ALBERTO GALLO OROZCO	C.C # 98.697.703
VLADIMIR OROZCO MONSALVE	C.C # 98.586.949
PAULA ANDREA OROZCO MONSALVE	C.C # 43.620.634

En el municipio de San Jerónimo, Departamento de Antioquia, República de Colombia, en la NOTARÍA ÚNICA DEL CÍRCULO DE SAN JERÓNIMO, cuyo Notaria Titular es el Doctor LUIS JAVIER QUIROZ BASTIDAS, a los CUATRO (04) días del mes de AGOSTO del año 2.020, se otorgó la escritura pública que se consigna en los siguientes términos: -----

Compareció la señora SANDRA OROZCO ECHEVERRY, mujer mayor de edad, domiciliada en la ciudad de Medellín, Antioquia, y de paso por este municipio,



Aa066624278

10903AA9aGAHH9M9

12-12-19

10903AA9aGAHH9M9

12-12-19

identificada con la cédula de ciudadanía número 21.386.176 de Medellín, de estado civil soltera por viudez, quien en la presente escritura obra en su propio nombre y en plenitud de sus facultades mentales, y manifestó:

CONSTITUCIÓN DE FIDEICOMISO CIVIL. Artículo 793 del Código Civil.

PRIMERO.- IDENTIFICACIÓN DEL INMUEBLE.- Que es propietaria del siguiente bien inmueble:

Un lote de terreno, con sus correspondientes mejoras y anexidades, denominado Lote 5 la Magnolia, situado en el paraje El Rincón, área rural del municipio de San Jerónimo, Antioquia, con un área aproximada de tres mil cuatrocientos noventa cuatro (3494) metros cuadrados, y que tiene los siguientes linderos: Por el NORTE linda con la carretera que de Medellín conduce a San Jerónimo, en dieciocho (18) metros, entre los puntos seis y siete; Por el OCCIDENTE, con lote adjudicado a Idilia Carlos Andrés y Alexandra Suárez López en ciento once punto cuarenta (111.40) metros entre los puntos seis y once; Por el SUR, linda con la rivera del Río Aurra, en ochenta y seis punto cuarenta (86.40) metros; Por el ORIENTE, linda con lote que es o fue propiedad de José Benjamín Molina, en trece punto sesenta (13.60) metros, entre los puntos diez y nueve en distancia de cincuenta y ocho punto cincuenta (58.50) metros entre los puntos nueve y ocho y en setenta y cinco punto cuarenta (75.40) entre los puntos ocho y siete. FOLIO DE MATRÍCULA INMOBILIARIA NÚMERO 029-25483 DE LA OFICINA DE REGISTRO DE INSTRUMENTOS PÚBLICOS DE SOPETRÁN. Con código catastral actual 20100002700068000000

ADQUISICIÓN, TÍTULO Y MODO. La compareciente adquirió este inmueble así: 1. Un derecho del cincuenta por ciento (50%), por compraventa al señor Roberto Antonio López Murillo, según consta en escritura pública número 144 del catorce (14) de septiembre de 2.005 de la Notaría Única de San Jerónimo, debidamente registrada en el folio de matrícula inmobiliaria número 029-25483 de la Oficina de Registro de Instrumentos Públicos de Sopetrán, el día diez (10) de octubre de 2005, con número de radicación 2372, y 2. Cincuenta por ciento (50%), mediante restitución de fideicomiso constituido por el señor William de Jesús Gallo Arcila, según consta en escritura pública número 076 del cinco (05) de junio de 2.020 de la Notaría Única de San Jerónimo, debidamente registrada en el folio de matrícula inmobiliaria número 029-25483 de la Oficina de Registro de Instrumentos Públicos



República de Colombia



Aa066624279

de Sopetrán, el día dieciocho (18) de junio de 2020, con número de radicación 2020-029-6-1483.

SEGUNDO. FIDEICOMISO CIVIL. Que reservándose, sobre el inmueble antes descrito, la calidad de **PROPIETARIA FIDUCIARIA**, la compareciente **SANDRA OROZCO ECHEVERRY**, mediante un acto de declaración unilateral de voluntad, constituye una limitación de dominio sobre el inmueble ante descrito, consistente en un **FIDEICOMISO CIVIL**, a título gratuito, al tenor de lo previsto en los artículos 794 a 822 del Código Civil de la república, por iguales partes, en favor de los señores: **LILIANA MARÍA GALLO OROZCO**, mujer mayor y vecina de la ciudad de Medellín, Antioquia, identificada con la cédula de ciudadanía número 43.612.906 expedida en Medellín, de estado civil soltera, sin unión marital de hecho vigente, con unión libre, **IVAN DARIO GALLO OROZCO**, varón mayor y vecino de la ciudad de Medellín, Antioquia, identificado con la cédula de ciudadanía número 71.780.531 expedida en Medellín, de estado civil soltero por divorcio, **JAIME ALBERTO GALLO OROZCO**, varón mayor y vecino de la ciudad de Medellín, Antioquia, identificado con la cédula de ciudadanía número 98.697.703 expedida en Bello, de estado civil casado, con sociedad conyugal vigente, **VLADIMIR OROZCO MONSALVE**, varón mayor y vecino de la ciudad de Medellín, Antioquia, identificado con la cédula de ciudadanía número 98.586.949 expedida en Bello, de estado civil soltero, sin unión marital de hecho vigente, y **PAULA ANDREA OROZCO MONSALVE**, mujer mayor y vecina de la ciudad de Medellín, Antioquia, identificada con la cédula de ciudadanía número 43.620.634 expedida en Medellín, de estado civil soltera, sin unión marital de hecho vigente, los cuales por medio de este acto adquieren el carácter de **FIDEICOMISARIOS**.

TERCERO.- RESTITUCIÓN. Que la restitución del derecho sobre el bien descrito en la cláusula primera de este instrumento a los fideicomisarios, esto es la entrega del derecho de dominio sobre el inmueble descrito a los **FIDEICOMISARIOS LILIANA MARÍA GALLO OROZCO, IVAN DARIO GALLO OROZCO, JAIME ALBERTO GALLO OROZCO, VLADIMIR OROZCO MONSALVE, PAULA ANDREA OROZCO MONSALVE**, según la denominación dada en el artículo 794 del Código Civil, tendrá lugar cuando ocurra cualquiera de las siguientes condiciones: **A. La muerte de la PROPIETARIA FIDUCIARIA, señora SANDRA OROZCO**



Aa066624279

108049MAA98GDH9

12-12-19

No. 89-905340

Cadema S.A.

ECHEVERRY. B. Cuando se dé la circunstancia de que adquiera fuerza de norma positiva obligatoria en el territorio de la República de Colombia, una disciplina que en cualquier sentido modifique los efectos jurídicos que actualmente se producen en los bienes inmuebles a consecuencia de ser objeto de este tipo de limitaciones de dominio, a menos que dicho nuevo régimen sea inaplicable a los fideicomisos constituidos con anterioridad a su vigencia. Los bienes objeto de esta escritura tiene la calidad de inembargable, de conformidad con lo dispuesto en el artículo 1677 del Código Civil Colombiano. **C.** El Fideicomiso se resuelve y termina transfiriéndose el dominio de los inmuebles aludidos en esta escritura a favor de los fideicomisarios, no constituyéndose en activo de ninguna sociedad conyugal o sociedad patrimonial de hecho. Al momento de la restitución se otorgará una nueva escritura pública que declare el derecho de dominio pleno a favor de los **FIDEICOMISARIOS**, escritura en la cual se insertará la correspondiente prueba relativa al cumplimiento del evento arriba estipulado, así como el certificado de tradición y libertad expedido por la Oficina de Registro de Instrumentos Públicos respectiva, donde conste la matrícula inmobiliaria individual que identifica el inmueble y la circunstancia de que conserva inscrita y vigente la **PROPIEDAD FIDUCIARIA**, constituida en el presente instrumento. **D.** Cuando a la propietaria fiduciaria se le ocurra y proceda a renunciar a dicho carácter, con el fin de que se haga restitución a favor del fideicomisario.-----

CUARTO. REVOCATORIA UNILATERAL. Que la constituyente **SANDRA OROZCO ECHEVERRY**, conserva el derecho de dejar sin efectos jurídicos, de manera unilateral, lo dispuesto en este acto, sea para recobrar el dominio pleno sobre el bien o para enajenarlo a terceras personas, a efecto de lo cual podrá otorgar una nueva escritura pública con los requisitos pertinentes, solemnizando un acto de cancelación o revocación en los términos previstos en el artículo 46 del Decreto 960 de 1.970. --

QUINTO.- Este fideicomiso se constituirá gratuitamente, para los efectos fiscales y notariales, como del registro, se tendrá como un **ACTO SIN CUANTÍA**.-----

SEXTO.- EMBARGOS: En cuanto a eventuales embargos sobre los bienes sometidos a la limitación de dominio como consecuencia de la constitución del presente fideicomiso civil, se deberá tener en cuenta el Artículo 1677 del Código Civil o la norma que lo modifique.-----



República de Colombia



Aa066624280

SÉPTIMO: ADMINISTRACIÓN: La administración del patrimonio constituido en propiedad fiduciaria, la tendrá, de manera autónoma y sin limitación de ninguna naturaleza, la Constituyente señora **SANDRA OROZCO ECHEVERRY**. -----


OCTAVO.- Manifiesta expresamente la compareciente que las manifestaciones del presente instrumento que se efectúa, las hace libre de toda presión por cualquier persona y en forma espontánea en favor del (los) ya nombrado (s) **FIDEICOMISARIO (S)**, puesto que esta es su voluntad. -----

NOVENO. Acto seguido el Suscrito Notario indagó a la otorgante, al tenor del Artículo 60 de la ley 258 de 1996, modificada por la ley 854 de 2003, si sobre el bien inmueble, objeto del presente acto jurídico, recae gravamen de afectación a vivienda familiar. La otorgante manifiesta bajo la gravedad del juramento que es soltera por viudez, con sociedad conyugal liquidada, y que el bien que ahora limita **NO SE ENCUENTRA AFECTADO A VIVIENDA FAMILIAR**. El Notario advirtió a la otorgante que la ley establece que quedará viciado de nulidad absoluta los actos jurídicos que desconozcan la Afectación A Vivienda Familiar) -----

DÉCIMO. Manifiesta la **FIDEICOMITENTE** que es propietaria exclusiva del bien descrito, que no ha sido enajenado antes de ahora, que se hallan libres de toda clase de gravámenes, tales como censos civiles, pleitos pendientes, limitaciones del dominio, anticresis, movilizaciones, embargos, arrendamientos que consten por escritura pública, condiciones resolutorias, patrimonio de familia inembargable, afectación a vivienda familiar, y se encuentra a paz y salvo por concepto de impuestos, tasas y contribuciones causados hasta la fecha, incluso en lo relacionado con el impuesto predial y complementarios, el cual ha sido pagado para efectos de la obtención del correspondiente paz y salvo notarial necesario para otorgar el presente instrumento. -----

ACEPTACIÓN. Presente en este acto la señora **SANDRA OROZCO ECHEVERRY**, de las condiciones civiles ya establecidas, y en calidad de fideicomitente, manifiesta que acepta el fideicomiso civil constituido, tal y como está redactado. -----

GASTOS DE ESCRITURA.- Los derechos notariales, así como el impuesto de registro y derechos de registro que se causen por el otorgamiento de esta escritura serán cubiertos por la constituyente del fideicomiso civil. -----



Aa066624280

109059H9MDA9aG9H

12-12-19

109059H9MDA9aG9H

12-12-19

ADVERTENCIA, OTORGAMIENTO Y AUTORIZACIÓN: Se advirtió a la otorgante:
1.- Que las declaraciones emitidas por ella deben obedecer a la verdad. 2.- Que es responsable penal y civilmente en el evento en que se utilice este instrumento con fines fraudulentos o ilegales. 3.- Que el Notario se abstiene de dar fe sobre el querer o fuero interno de la otorgante que no se expresó en este documento. 4.- A la otorgante se le hizo la advertencia que debe presentar esta escritura para registro en la Oficina de Instrumentos Públicos correspondiente, dentro del término perentorio de dos (2) meses, contados a partir de la fecha de otorgamiento de este instrumento, cuyo incumplimiento causará intereses moratorios por mes o fracción de mes de retardo. 5.- advertidos del contenido del "artículo 6° del decreto ley 960 de 1.970, la otorgante insistió en firmar este instrumento tal como está redactado, y así se autoriza entonces por el notario ante la insistencia de la compareciente. 6. - La otorgante manifiesta expresamente para efectos propios de la Ley de Extinción de Dominio y aquellas normas que la adicionen, modifiquen o reformen, que el inmueble materia u objeto del presente acto, así como los dineros con que se satisfacen las prestaciones derivadas de él, provienen o se originan en el ejercicio de actividades lícitas. La presente escritura fue leída en su totalidad por el compareciente, por **NO OBSERVAR ERROR** alguno en su contenido, le imparte su aprobación, declarando estar **NOTIFICADO** de que un error **NO CORREGIDO** en esta escritura antes de ser firmada respecto al nombre e identificación del compareciente, a la identificación, cabida, dimensiones, linderos, matrícula inmobiliaria y forma de adquisición del inmueble objeto del presente acto, da lugar a una escritura aclaratoria que conlleva nuevos gastos para los contratantes conforme lo manda el artículo 102 del Decreto ley 960 de 1.970, de todo lo cual se da por entendida y firma en constancia y estampa la huella de su Índice Derecho. -----

COMPROBANTES FISCALES: Se presentaron los siguientes comprobantes fiscales, que se protocolizan con este instrumento:-----

1. PAZ Y SALVO MUNICIPAL DE IMPUESTO PREDIAL, VALORIZACIÓN y CERTIFICADO CATASTRAL Nro. 0016512, expedido por la Secretaría de Hacienda de San Jerónimo, el 4 de agosto de 2.020, a nombre de Sandra Orozco Echeverry, con C.C # 21386176, válido hasta el cuarto (4º) trimestre de 2.020.



República de Colombia



Aa066624281

Código catastral 201000027000680000000.

2. CERTIFICADO FICHA PREDIAL Nro. 196904 expedido el día 4 de agosto de 2020, por la Gerencia de Catastro de la Gobernación de Antioquia, ficha predial 19115603, M.I 029-25483. AVALÚO CATASTRAL \$84.536.949.

Se extiende en las hojas de papel Notarial de seguridad Aa066624278, Aa066624279, Aa066624280, Aa066624281.

Derechos notariales \$61.700,00, Res. 01299 del 11 de febrero de 2020. SNR.

COPIA ORIGINAL \$15.200,00.

COPIAS \$45.600,00.

IVA \$23.275,00.

RECAUDO SUPERNOTARIADO \$6.600.

RECAUDO FONDO \$6.600,00.

SANDRA OROZCO ECHEVERRY


C.C # 21.386.176 Vecel.

Dir. CP JB B # 85 E-22

Tel. 3217267661

ACTIVIDAD ECONÓMICA: Jubilada

PERSONA EXPUESTA POLÍTICAMENTE (D. 1674 de 2016). SI NO



LUIS JAVIER QUIROZ-BASTIDAS
NOTARIO ÚNICO DE SAN JERÓNIMO



Aa066624281

10901GBHH9M9ADa9

12-12-19

Nº 896305340

Cadena S.A.



**OFICINA DE REGISTRO DE INSTRUMENTOS PUBLICOS DE SOPETRAN
CERTIFICADO DE TRADICION
MATRICULA INMOBILIARIA**

Certificado generado con el Pin No: 210901978147325827

Nro Matricula: 029-25483

Pagina 1 TURNO: 2021-029-1-13591

Impreso el 1 de Septiembre de 2021 a las 09:39:49 PM

**"ESTE CERTIFICADO REFLEJA LA SITUACION JURIDICA DEL INMUEBLE
HASTA LA FECHA Y HORA DE SU EXPEDICION"**

No tiene validez sin la firma del registrador en la ultima pagina

CIRCULO REGISTRAL: 029 - SOPETRAN DEPTO. ANTIOQUIA MUNICIPIO: SAN JERONIMO VEREDA. EL RINCON

FECHA APERTURA 10-09-2004 RADICACION: 2004-1815 CON ESCRITURA DE 09-09-2004

CODIGO CATASTRAL: 05656000100000027006800000000000 COD CATASTRAL ANT. SIN INFORMACION

NUPRE

ESTADO DEL FOLIO: **ACTIVO**

DESCRIPCION: CABIDA Y LINDEROS

LOTE NUMERO 5 CON SUS SERVIDUMBRES, MEJORAS Y ANEXIDADES, DENOMINADO "LA MAGNOLIA" CON UN AREA APROXIMADA DE 3.494 METROS CUADRADOS, SITUADO EN EL PARAJE EL RINCON, DEL MUNICIPIO DE SAN JERONIMO VER LINDEROS EN EL ORDINAL CUARTO DE LA ESCRITURA # 123 DEL 9 DE SEPTIEMBRE DE 2004, NOTARIA DE SAN JERONIMO. (ANOTACION 01)

AREA Y COEFICIENTE

AREA - HECTAREAS - METROS - CENTIMETROS :

AREA PRIVADA - METROS - CENTIMETROS : / AREA CONSTRUIDA - METROS - CENTIMETROS:

COEFICIENTE : %

COMPLEMENTACION:

LUIS ALFONSO- ROBERTO ANTONIO- JUAN DE JESUS- Y ANADELFA LOPEZ MURILLO- ALEXANDRA- IDILIA- Y CARLOS ANDRES SUAREZ LOPEZ ADQUIRIERON EN MAYOR EXTENSION EN LA SUCESION DE MARCO ANTONIO LOPEZ- Y MARIA MAGNOLIA MURILLO. SENTENCIA DEL 05-03-99 JUZGADO PROMISCUO DE FAMILIA, DE SANTAFE DE ANTIOQUIA, REGISTRADA EL 20-04-99 \$ 8 555 000 00. MATRICULA 029-0001736 - MARCO A. LOPEZ, ADQUIRIO POR COMPRA A ANTONIO MARIA MORENO RODRIGUEZ, POR ESCRITURA 141 DEL 18-11-75 NOTARIA SAN JERONIMO REGISTRADA EL 21-12-75 \$ 35.000.00.

DIRECCION DEL INMUEBLE

Tipo Predio: RURAL

1) LOTE 5 LA MAGNOLIA

DETERMINACION DEL INMUEBLE

DESTINACION ECONOMICA

MATRICULA ABIERTA CON BASE EN LA(S) SIGUIENTE(S) (En caso de integración y otros)

029 - 1736

ANOTACION: Nro 001 Fecha: 10-09-2004 Radicacion: 1815

Doc: ESCRITURA 123 DEL 09-09-2004 **NOTARIA UNICA DE SAN JERONIMO**

VALOR ACTO: 5

ESPECIFICACION: MODO DE ADQUISICION: 0110 ADJ LIQUIDACION DE LA COMUNIDAD

PERSONAS QUE INTERVIENEN EN EL ACTO (X-Titular de derecho real de dominio, I-Titular de dominio incompleto)

DE: LOPEZ MURILLO ANADELFA

DE: LOPEZ MURILLO JUAN DE JESUS

DE: LOPEZ MURILLO LUIS ALFONSO

DE: LOPEZ MURILLO ROBERTO ANTONIO

DE: SUAREZ LOPEZ ALEXANDRA

**OFICINA DE REGISTRO DE INSTRUMENTOS PUBLICOS DE SOPETRAN
CERTIFICADO DE TRADICION
MATRICULA INMOBILIARIA**

Certificado generado con el Pin No: 210901978147325827

Nro Matrícula: 029-25483

Página 2 TURNO: 2021-029-1-13591

Impreso el 1 de Septiembre de 2021 a las 09:39:49 PM

**"ESTE CERTIFICADO REFLEJA LA SITUACION JURIDICA DEL INMUEBLE
HASTA LA FECHA Y HORA DE SU EXPEDICION"**

No tiene validez sin la firma del registrador en la última página

DE: SUAREZ LOPEZ CARLOS ANDRES

DE: SUAREZ LOPEZ IDILIA

A: LOPEZ MURILLO ROBERTO ANTONIO

X

ANOTACION: Nro 002 Fecha: 10-10-2005 Radicación: 2372

Doc: ESCRITURA 144 DEL 14-09-2005 NOTARIA UNICA DE SAN JERONIMO

VALOR ACTO: \$7,800,000

ESPECIFICACION: MODO DE ADQUISICION: 0125 COMPRAVENTA

PERSONAS QUE INTERVIENEN EN EL ACTO (X-Titular de derecho real de dominio, I-Titular de dominio incompleto)

DE: LOPEZ MURILLO ROBERTO ANTONIO

A: GALLO ARCILA WILLIAM DE JESUS

A: OROZCO ECHEVERRY SANDRA

X

X

ANOTACION: Nro 003 Fecha: 21-02-2019 Radicación: 2019-029-6-624

Doc: ESCRITURA 30 DEL 15-02-2019 NOTARIA UNICA DE SAN JERONIMO

VALOR ACTO: \$0

ESPECIFICACION: LIMITACION AL DOMINIO: 0313 CONSTITUCION DE FIDEICOMISO CIVIL DERECHO DE CUOTA DEL 50%

PERSONAS QUE INTERVIENEN EN EL ACTO (X-Titular de derecho real de dominio, I-Titular de dominio incompleto)

DE: GALLO ARCILA WILLIAM DE JESUS

A: OROZCO ECHEVERRY SANDRA

CC# 8280907

X

CC# 21386176

ANOTACION: Nro 004 Fecha: 21-02-2019 Radicación: 2019-029-6-625

Doc: ESCRITURA 31 DEL 15-02-2019 NOTARIA UNICA DE SAN JERONIMO

VALOR ACTO: \$0

ESPECIFICACION: LIMITACION AL DOMINIO: 0313 CONSTITUCION DE FIDEICOMISO CIVIL DERECHO DE CUOTA DEL 50%

PERSONAS QUE INTERVIENEN EN EL ACTO (X-Titular de derecho real de dominio, I-Titular de dominio incompleto)

DE: OROZCO ECHEVERRY SANDRA

A: GALLO ARCILA WILLIAM DE JESUS

CC# 21386176

X

CC# 8280907

ANOTACION: Nro 005 Fecha: 18-06-2020 Radicación: 2020-029-6-1482

Doc: ESCRITURA 077 DEL 05-06-2020 NOTARIA UNICA DE SAN JERONIMO

VALOR ACTO: \$0

Se cancela anotación No: 4

ESPECIFICACION: CANCELACION: 0843 CANCELACION POR VOLUNTAD DE LAS PARTES CONSTITUCION DE FIDEICOMISO CIVIL

PERSONAS QUE INTERVIENEN EN EL ACTO (X-Titular de derecho real de dominio, I-Titular de dominio incompleto)

DE: OROZCO ECHEVERRY SANDRA

A: GALLO ARCILA WILLIAM DE JESUS

CC# 21386176

CC# 8280907

ANOTACION: Nro 006 Fecha: 18-06-2020 Radicación: 2020-029-6-1483

Doc: ESCRITURA 076 DEL 05-06-2020 NOTARIA UNICA DE SAN JERONIMO

VALOR ACTO: \$45,000,000

ESPECIFICACION: MODO DE ADQUISICION: 0154 RESTITUCION EN FIDEICOMISO CIVIL DEL 50%

**OFICINA DE REGISTRO DE INSTRUMENTOS PUBLICOS DE SOPETRAN
CERTIFICADO DE TRADICION
MATRICULA INMOBILIARIA**

Certificado generado con el Pin No: 210901978147325827

Nro Matricula: 029-25483

Pagina 3 TURNO: 2021-029-1-13591

Impreso el 1 de Septiembre de 2021 a las 09:39:49 PM

**"ESTE CERTIFICADO REFLEJA LA SITUACION JURIDICA DEL INMUEBLE
HASTA LA FECHA Y HORA DE SU EXPEDICION"**

No tiene validez sin la firma del registrador en la ultima pagina

PERSONAS QUE INTERVIENEN EN EL ACTO (X-Titular de derecho real de dominio, I-Titular de dominio incompleto)

DE: GALLO ARCILA WILLIAM DE JESUS

CC# 8280907

A: OROZCO ECHEVERRY SANDRA

CC# 21386176 X 50%

ANOTACION: Nro 007 Fecha: 17-09-2020 Radicación: 2020-029-6-2337

Doc: ESCRITURA 120 DEL 04-08-2020 NOTARIA UNICA DE SAN JERONIMO

VALOR ACTO: \$0

ESPECIFICACION: LIMITACION AL DOMINIO: 0313 CONSTITUCION DE FIDEICOMISO CIVIL

PERSONAS QUE INTERVIENEN EN EL ACTO (X-Titular de derecho real de dominio, I-Titular de dominio incompleto)

DE: OROZCO ECHEVERRY SANDRA

CC# 21386176 X

A: GALLO OROZCO IVAN DARIO

CC# 71780531

A: GALLO OROZCO JAIME ALBERTO

CC# 98697703

A: GALLO OROZCO LILIANA MARIA

CC# 43612906

A: OROZCO MONSALVE PAULA ANDREA

CC# 49520634

A: OROZCO MONSALVE VLADIMIR

CC# 98586949

NRO TOTAL DE ANOTACIONES: '7'

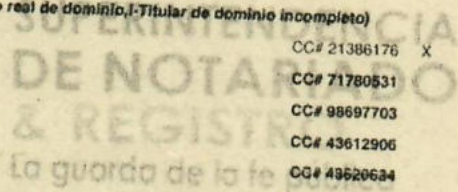
SALVEDADES: (Información Anterior o Corregida)

Anotación Nro: 0 Nro corrección: 1 Radicación: ICARE-2021 Fecha: 17-04-2021

SE ACTUALIZA FICHA CATASTRAL, CON LA SUMINISTRADA POR CATASTRO DEPARTAMENTAL ANTIOQUIA, RES 0000000068741 PROFERIDA POR ESA ENTIDAD, RES NO. 09089 DE 29/10/2020 EXPEDIDA POR LA S.N.R

Anotación Nro: 7 Nro corrección: 1 Radicación: 2020-029-3-97 Fecha: 27-11-2020

SE CORRIGE EL PORCENTAJE TAL COMO FIGURA EN LA ESCRITURA 120 DEL 4/08/2020 DE LA NOTARIA UNICA DE SAN JERONIMO



**OFICINA DE REGISTRO DE INSTRUMENTOS PUBLICOS DE SOPETRAN
CERTIFICADO DE TRADICION
MATRICULA INMOBILIARIA**

Certificado generado con el Pin No: 210901978147325827

Nro Matricula: 029-25483

Pagina 4 TURNO: 2021-029-1-13591

Impreso el 1 de Septiembre de 2021 a las 09:39:49 PM

**"ESTE CERTIFICADO REFLEJA LA SITUACION JURIDICA DEL INMUEBLE
HASTA LA FECHA Y HORA DE SU EXPEDICION"**

No tiene validez sin la firma del registrador en la ultima página

FIN DE ESTE DOCUMENTO

El interesado debe comunicar al registrador cualquier falla o error en el registro de los documentos

USUARIO: Realtech

TURNO: 2021-029-1-13591

FECHA: 01-09-2021

EXPEDIDO EN: BOGOTA



El Registrador MELVI RAMOS PALACIO

SUPERINTENDENCIA
DE NOTARIADO
& REGISTRO
La guarda de la fe pública

Señor,
JUEZ CIVIL DEL CIRCUITO DE MEDELLIN – REPARTO -
Medellín (Antioquia)

PROCESO:	DECLARATIVO – NULIDAD DE FIDEICOMISO
DEMANDANTES:	JUAN IGNACIO GALLO DELGADO SANDRA MILENA GALLO DELGADO
DEMANDADOS:	SANDRA OROZCO ECHEVERRY LILIANA MARÍA GALLO OROZCO IVÁN DARÍO GALLO OROZCO JAIME ALBERTO GALLO OROZCO VLADIMIR OROZCO MONSALVE PAULA ANDREA OROZCO MONSALVE
REFERENCIA:	CONSTITUCIÓN DE APODERADO JUDICIAL

JUAN IGNACIO GALLO DELGADO, colombiano, mayor de edad, domiciliado y residenciado en la ciudad de Medellín e identificado con la cédula de ciudadanía No. 71.723.495, **SANDRA MILENA GALLO DELGADO**, mayor de edad, domiciliada en la ciudad de Medellín e identificada con la cédula de ciudadanía No. 43.629.303, manifestamos ante usted, que conferimos poder especial amplio y suficiente a **ENTORNO JURIDICO S.A.S.**, sociedad comercial de derecho privado, dedicada a la prestación de servicios jurídicos, identificada para efectos tributarios con NIT. 900.782.557-1, representada legalmente por **JOHN ALEJANDRO MESA PULGARIN**, colombiano, mayor de edad, domiciliado y residenciado en el municipio de Medellín - Antioquia, identificado con cédula de ciudadanía 1.037.594.303, abogado portador de la tarjeta profesional 216.079 del Consejo Superior de la Judicatura, para que presente, adelante y ejecute todas las gestiones atinentes a nuestra representación en la **DEMANDA VERBAL DE NULIDAD DE FIDEICOMISO** en contra de I) **SANDRA OROZCO ECHEVERRY**, mayor de edad, domiciliada en la ciudad de Medellín e identificada con la cédula de ciudadanía No. 21.386.176, II) **LILIANA MARÍA GALLO OROZCO**, mayor de edad, domiciliada en la ciudad de Medellín e identificada con la cédula de ciudadanía No. 43.612.906, III) **IVÁN DARÍO GALLO OROZCO**, mayor de edad, domiciliado en la ciudad de Medellín e identificado con la cédula de ciudadanía No. 71.780.531, IV) **JAIME ALBERTO GALLO OROZCO**, mayor de edad, domiciliado en la ciudad de Medellín e identificado con la cédula de ciudadanía No. 98.697.703, V) **VLADIMIR OROZCO MONSALVE**, mayor de edad, domiciliado en la ciudad de Medellín e identificado con la cédula de ciudadanía No. 98.586.949, VI) **PAULA ANDREA OROZCO MONSALVE**, mayor de edad, domiciliada en la ciudad de Medellín e identificada con la cédula de ciudadanía No. 43.620.634.

Adicional a las facultades que otorga el artículo 77 del Código General del Proceso, nuestro apoderado queda facultado para realizar todos los actos reservados por la ley para las partes, elevar solicitudes ante entidad públicas y privadas, recibir, confesar, allanarse y, en general, disponer del objeto del litigio.

De la misma manera, nuestro apoderado podrá sustituir y reasumir el presente poder, y en general, podrá desarrollar todas las actividades requeridas para la adecuada gestión de los intereses que representan.

Nuestro apoderado puede ser contactado en los siguientes correos electrónicos: info@entornojuridico.co mismo que coincide en el correo electrónico registrado en el certificado de existencia y representación, dando así cumplimiento al artículo 5° del Decreto 806 de 2020.

Sírvase señor Juez reconocer personería a nuestro apoderado judicial en los términos antes descritos.

Atentamente,


JUAN IGNACIO GALLO DELGADO
C.C. No. 71.723.495


SANDRA MILENA GALLO DELGADO
C.C. No. 43.629.303



Fwd: CONTITUCIÓN DE APODERADO JUDICIAL.

Alejandro Mesa <alejandro.mesa@entornojuridico.co>
Para: Camilo Carrascal <camilo.carrascal@entornojuridico.co>

20 de mayo de 2022, 13:05

----- Forwarded message -----

De: **Sandra Gallo** <smgdelgado@yahoo.com>
Date: vie., 20 de mayo de 2022 1:02 p. m.
Subject: Re: CONTITUCIÓN DE APODERADO JUDICIAL.
To: info@entornojuridico.co <info@entornojuridico.co>, alejandro.mesa@entornojuridico.co <alejandro.mesa@entornojuridico.co>, [Juan Ignacio Gallo Delgado](mailto:juanignaciogd@gmail.com) <juanignaciogd@gmail.com>

“Cordial saludo,

JUAN IGNACIO GALLO DELGADO, colombiano, mayor de edad, domiciliado y residenciado en la ciudad de Medellín e identificado con la cédula de ciudadanía No. 71.723.495, telefono 3122350349 correo electrónico juanignaciogd@gmail.com y direccion cra 1 7a 05 Santa Elena Medellin, SANDRA MILENA GALLO mayor de edad, domiciliado y residenciado en la ciudad de Medellín e identificado con la cédula de ciudadanía No. 43.629.303 3117744527, correo electrónico

smgdelgado@yahoo.com, direccion

Vía La Morena Km1 N 500

Diagonal 2 # 5-512 Santa Elena Medellín, manifestamos ante usted, que conferimos poder especial amplio y suficiente a ENTORNO JURIDICO S.A.S., sociedad comercial de derecho privado, dedicada a la prestación de servicios jurídicos, identificada para efectos tributarios con NIT. 900.782.557-1, representada legalmente por JOHN ALEJANDRO MESA PULGARIN, colombiano, mayor de edad, domiciliado y residenciado en el municipio de Medellín - Antioquia, identificado con cédula de ciudadanía 1.037.594.303, abogado portador de la tarjeta profesional 216.079 del Consejo Superior de la Judicatura, para que presente, adelante y ejecute todas las gestiones atinentes a nuestra representación en la DEMANDA VERBAL DE NULIDAD DE FIDEICOMISO en contra de I) SANDRA OROZCO ECHEVERRY, mayor de edad, domiciliada en la ciudad de Medellín e identificada con la cédula de ciudadanía No. 21.386.176, telefono 301 4923698, correo electrónico soeorozco@hotmail.es y direccion [calle 53 #85e22 Calazans](#) de Medellin II)LILIANA MARÍA GALLO OROZCO, mayor de edad, domiciliada en la ciudad de Medellín e identificada con la cédula de ciudadanía No. 43.612.906, con teléfono, direccion y correo electrónico desconocidos III) IVÁN DARÍO GALLO OROZCO, mayor de edad, domiciliado en la ciudad de Medellín e identificado con la cédula de ciudadanía No. 71.780.531, con teléfono 317 6238294, direccion y correo electrónico desconocidos IV) JAIME ALBERTO GALLO OROZCO, mayor de edad, domiciliado en la ciudad de Medellín e identificado con la cédula de ciudadanía No. 98.697.703, con teléfono, direccion y correo electrónico desconocidos V) VLADIMIR OROZCO MONSALVE, mayor de edad, domiciliado en la ciudad de Medellín e identificado con la cédula de ciudadanía No. 98.586.949, con teléfono, direccion y correo electrónico desconocidos VI) PAULA ANDREA OROZCO MONSALVE, mayor de edad, domiciliada en la ciudad de Medellín e identificada con la cédula de ciudadanía No. 43.620.634 con teléfono, direccion y correo electrónico desconocidos. Testigos:

I) Jorge Gallo Arcila, CC 8313930, correo jiga1950.28@gmail.co, teléfono 3104246688, direccion vivienda rural Rionegro vereda el Rosal. II) Maria Eugenia Gallo Arcila CC 32345991, correo megarogallo@gmail.com, telefono 3225079990, vivenda zona rural Rionegro vereda el

Tablazo. III) Gustavo Gallo Arcila , CC 70217530, correo gustavogallo570@icloud.com, telefono 3147278159, direccion zona rural Rionegro vereda el Rosal.

Atentamente

Sandra M. Gallo D. MSc en Biología smgdelgado@yahoo.com Tel: 5380367 - 3117744527

El jueves, 19 de mayo de 2022 08:08:11 p. m. GMT-5, Juan Ignacio Gallo Delgado <juanignaciogd@gmail.com> escribió:

“Cordial saludo,

JUAN IGNACIO GALLO DELGADO, colombiano, mayor de edad, domiciliado y residenciado en la ciudad de Medellín e identificado con la cédula de ciudadanía No. 71.723.495, telefono 3122350349 correo electrónico juanignaciogd@gmail.com y direccion cra 1 7a 05 Santa Elena Medellín, SANDRA MILENA GALLO mayor de edad, domiciliado y residenciado en la ciudad de Medellín e identificado con la cédula de ciudadanía No. 43.629.303 3117744527, correo electrónico

smgdelgado@yahoo.com, direccion

Vía La Morena Km1 N 500

Diagonal 2 # 5-512 Santa Elena Medellín, manifestamos ante usted, que conferimos poder especial amplio y suficiente a ENTORNO JURIDICO S.A.S., sociedad comercial de derecho privado, dedicada a la prestación de servicios jurídicos, identificada para efectos tributarios con NIT. 900.782.557-1, representada legalmente por JOHN ALEJANDRO MESA PULGARIN, colombiano, mayor de edad, domiciliado y residenciado en el municipio de Medellín - Antioquia, identificado con cédula de ciudadanía 1.037.594.303, abogado portador de la tarjeta profesional 216.079 del Consejo Superior de la Judicatura, para que presente, adelante y ejecute todas las gestiones atinentes a nuestra representación en la DEMANDA VERBAL DE NULIDAD DE FIDEICOMISO en contra de I) SANDRA OROZCO ECHEVERRY, mayor de edad, domiciliada en la ciudad de Medellín e identificada con la cédula de ciudadanía No. 21.386.176, telefono 301 4923698, correo electrónico soorozco@hotmail.es y direccion [calle 53 #85e22 Calazans](#) de Medellín II)LILIANA MARÍA GALLO OROZCO, mayor de edad, domiciliada en la ciudad de Medellín e identificada con la cédula de ciudadanía No. 43.612.906, con teléfono, direccion y correo electrónico desconocidos III) IVÁN DARÍO GALLO OROZCO, mayor de edad, domiciliado en la ciudad de Medellín e identificado con la cédula de ciudadanía No. 71.780.531, con teléfono 317 6238294, direccion y correo electrónico desconocidos IV) JAIME ALBERTO GALLO OROZCO, mayor de edad, domiciliado en la ciudad de Medellín e identificado con la cédula de ciudadanía No. 98.697.703, con teléfono, direccion y correo electrónico desconocidos V) VLADIMIR OROZCO MONSALVE, mayor de edad, domiciliado en la ciudad de Medellín e identificado con la cédula de ciudadanía No. 98.586.949, con teléfono, direccion y correo electrónico desconocidos VI) PAULA ANDREA OROZCO MONSALVE, mayor de edad, domiciliada en la ciudad de Medellín e identificada con la cédula de ciudadanía No. 43.620.634 con teléfono, direccion y correo electrónico desconocidos. Testigos:

I) Jorge Gallo Arcila, CC 8313930, correo jiga1950.28@gmail.co, teléfono 3104246688, direccion vivienda rural Rionegro vereda el Rosal. II) Maria Eugenia Gallo Arcila CC 32345991, correo mejarogallo@gmail.com, telefono 3225079990, vivenda zona rural Rionegro vereda el Tablazo. III) Gustavo Gallo Arcila , CC 70217530, correo gustavogallo570@icloud.com, telefono 3147278159, direccion zona rural Rionegro vereda el Rosal.

Atentamente

2 adjuntos



20220519135316266.pdf
399K



20220519135407007.pdf
1954K

Fwd: 2Envío Resultados de Laboratorio

1 mensaje

Alejandro Mesa <alejandro.mesa@entornojuridico.co>
Para: Camilo Carrascal <camilo.carrascal@entornojuridico.co>

----- Forwarded message -----

De: **Juan Ignacio Gallo Delgado** <juanignaciogd@gmail.com>
Date: mié., 18 de mayo de 2022 6:56 p. m.
Subject: Fwd: 2Envío Resultados de Laboratorio
To: <alejandro.mesa@entornojuridico.co>

----- Forwarded message -----

De: **Juan Ignacio Gallo Delgado** <juanignaciogd@gmail.com>
Date: dom, 11 ago 2019 a la(s) 20:40
Subject: Re: 2Envío Resultados de Laboratorio
To: Sandra Orozco <soeoroazco@hotmail.es>

Hola doña Sandra, yo pienso que el hemoleucograma se debe repetir, porque las alteracion podrian ser causadas por los esteroides que tomo, mañana le comentan al oncologo, feliz noche

Libre de virus. www.avg.com

El sáb., 10 de ago. de 2019 a la(s) 19:04, Sandra Orozco (soeoroazco@hotmail.es) escribió:

Hola Juan por favor miras este resultado es de los exámenes que le mando el Oncólogo a tu papá mil gracias

De: Sede La América Laboratorio Clínico VID . <laamerica@vid.org.co>
Enviado: martes, 6 de agosto de 2019 4:24 p. m.
Para: soeoroazco@hotmail.es <soeoroazco@hotmail.es>
Asunto: 2Envío Resultados de Laboratorio

Carta Laboratorio

El Laboratorio Clínico VID, entrega copia de estos resultados a través del correo electrónico, según su solicitud.

Si por cualquier motivo no encuentra sus resultados en el buzón de entrada de su cuenta de correo, le solicitamos por favor consultar la papé no deseados.

Si esta información fuese modificada por terceros, el laboratorio no asume ninguna responsabilidad. El original se encuentra en nuestro sistema.

Esperamos haber cumplido con sus expectativas.

Adjunto a este mensaje se envía un archivo (en formato PDF) conteniendo los resultados de las pruebas realizadas en el laboratorio, para poder abrirlo con programa Acrobat Reader Versión 5.0 o superior, si no dispone de este puede bajarlo gratuitamente de : www.adobe.com/products/acrobat/readstep2.html

Cordialmente :

Santiago Estrada Mesa M.D.
Director Laboratorio Clínico VID
Teléfono Directo: 229 17 51
Medellín - Colombia

CONFIDENCIAL. La información contenida en este e-mail es confidencial y sólo puede ser utilizada por la persona o compañía a la cual está dirigido. Si no es usted el destinatario o la distribución o copia de este mensaje está prohibida y es sancionada por la ley. Si por error recibe el resultado que no le corresponde, le ofrecemos disculpas y le agradecemos reenviarlo inmediatamente.

CONFIDENTIAL. The information contained in this email is confidential and only can be used by the person or the company to which it is directed. If you are not the authorized address or copy of this message are prohibited and sanctioned by the law. If you receive the result that does not belong to you by error, we offer apologies and thank you forward and delete the



Sede La América Laboratorio Clínico VID .

Teléfono (4) 4441754
Medellín - Colombia

"AVISO DE CONFIDENCIALIDAD. Este mensaje electrónico puede contener información confidencial y/o privilegiada, es de uso exclusivo de la persona o la entidad a la cual está específicos que motivaron su remisión. La información no puede ser revelada a terceros sin previa y expresa autorización de la FUNDACIÓN ORGANIZACIÓN VID y/o CLÍNICA CARDIO divulgaciones por cualquier medio de este mensaje y/o sus anexos, sin autorización previa y expresa de ésta institución. Como destinatario autorizado de esta información, le corres necesarias para evitar que sea conocida por terceros o divulgada por cualquier medio.

Si usted no es receptor autorizado, cualquier retención, difusión, distribución o copia de este mensaje es prohibida y sancionada por la ley. Si por error recibe este mensaje, por favor bórre remitente.."

--
Juan Ignacio Gallo Delgado



Libre de virus. www.avg.com

--
Juan Ignacio Gallo Delgado

Fwd: resultado exámenes William Gallo Arcila

1 mensaje

Alejandro Mesa <alejandro.mesa@entornojuridico.co>
Para: Camilo Carrascal <camilo.carrascal@entornojuridico.co>

19 de mayo de 2022, 6:09

----- Forwarded message -----

De: Juan Ignacio Gallo Delgado <juanignaciogd@gmail.com>
Date: mié., 18 de mayo de 2022 6:56 p. m.
Subject: Fwd: resultado exámenes William Gallo Arcila
To: <alejandro.mesa@entornojuridico.co>

----- Forwarded message -----

De: Sandra Orozco <soeorozco@hotmail.es>
Date: mié, 9 oct 2019 a la(s) 19:47
Subject: RV: resultado exámenes William Gallo Arcila
To: Juan Ignacio Gallo Delgado <juanignaciogd@gmail.com>


De: Sandra Orozco
Enviado: miércoles, 9 de octubre de 2019 4:06 p. m.
Para: lfpelaez@idclasamericas.co <lfpelaez@idclasamericas.co>
Asunto: resultado exámenes William Gallo ArcilaBuenas Tardes:
Le envío el resultado de los exámenes pendientes

Mil gracias

Sandra Orozco Echeverry

--

Juan Ignacio Gallo Delgado

 **01044489.pdf**
109K

Consultado por: LITIGIOVIRTUAL.COM S A S

INFORMACIÓN BÁSICA

Gallo Orozco Liliana Maria - C.C. 43612906

Estado Documento	VIGENTE	Rango Edad	46-55	Lugar Expedición	MEDELLIN	Fecha Expedición	26-NOV-93
Género	FEMENINO	CIU	6810	Actividad Económica	ACTIVIDADES INMOBILIARIAS REALIZADAS CON BIENES PROPIOS O ARRENDADOS		

DIRECCIONES

# Orden	Dirección	Estrato	Tipo	Zona	Ciudad	Departamento	Reportado desde	Último Reporte	# de Reportes	# de Entidades	Fuente
1	CL 52 N 71 60 APTO 1103 BR LOS	-	RES - LAB - CRR	URB	MEDELLIN	ANTIOQUIA	SEP - 2009	ABR - 2022	55	10	SUS
2	KR 82 48 103	-	LAB	URB	MEDELLIN	ANTIOQUIA	ENE - 2015	MAR - 2022	11	1	SUS
3	KR 81 32 204 OF 317	3	RES - LAB - CRR	URB	MEDELLIN	ANTIOQUIA	AGO - 2013	MAR - 2022	6	2	SUS
4	KR 82 48 3 LC 101 BR CALAZANS	-	LAB	URB	MEDELLIN	ANTIOQUIA	DIC - 2017	DIC - 2018	1	1	SUS
5	KR 43 53 50 TELF CE	-	LAB	URB	MEDELLIN	ANTIOQUIA	ABR - 2015	MAR - 2022	1	1	SUS
6	CL 53 B N 85 E 22 BL 4 APTO 10	-	RES - CRR	URB	MEDELLIN	ANTIOQUIA	JUL - 2013	OCT - 2021	2	1	SUS
7	KR 47 94 A 6	5	LAB	URB	BOGOTA, D.C.	BOGOTA, D.C.	DIC - 2012	OCT - 2021	1	1	SUS
8	KR 80 A 32 B 14 ESTADIO	4	RES - LAB - CRR	URB	MEDELLIN	ANTIOQUIA	MAR - 2002	FEB - 2014	7	4	SUS
9	KR 52 71 60 APTO 1103 BR LOS C	0	RES	URB	MEDELLIN	ANTIOQUIA	SEP - 2009	DIC - 2015	1	1	SUS

VECTOR DE DIRECCIONES

Tipo	May 20	Jun 20	Jul 20	Ago 20	Sep 20	Oct 20	Nov 20	Dic 20	Ene 21	Feb 21	Mar 21	Abr 21	May 21	Jun 21	Jul 21	Ago 21	Sep 21	Oct 21	Nov 21	Dic 21	Ene 22	Feb 22	Mar 22	Abr 22
RES	+	+	+	+	+	+	+	+	+	+	+	+	+	+	+	+	+	+	+	+	+	+	+	+
LAB	+	+	+	+	+	+	+	+	+	+	+	+	+	+	+	+	+	+	+	+	+	+	+	+
CRR	+	+	+	+	+	+	+	+	+	+	+	+	+	+	+	+	+	+	+	+	+	+	+	+

TELÉFONOS

# Orden	Teléfono Fijo	Tipo	Ciudad	Departamento	Reportado desde	Último reporte	# de Reportes	# de Entidades	Fuente
1	5319112	RES	MEDELLIN	ANTIOQUIA	NOV - 2019	ABR - 2022	2	1	SUS
2	6043584	RES - LAB	MEDELLIN	ANTIOQUIA	ABR - 2015	MAR - 2022	14	2	SUS
3	5804268	RES	MEDELLIN	ANTIOQUIA	FEB - 2016	MAR - 2022	9	1	SUS
4	2604576	RES - LAB	MEDELLIN	ANTIOQUIA	JUL - 2014	MAR - 2022	10	3	SUS
5	4119514	LAB	MEDELLIN	ANTIOQUIA	SEP - 2012	MAR - 2022	6	3	SUS
6	4982199	RES	MEDELLIN	ANTIOQUIA	ENE - 2018	DIC - 2018	1	1	SUS
7	6045585	LAB	MEDELLIN	ANTIOQUIA	DIC - 2017	DIC - 2018	1	1	SUS
8	5830902	RES	MEDELLIN	ANTIOQUIA	SEP - 2009	JUN - 2015	4	4	SUS
9	6111851	LAB	BOGOTA, D.C.	BOGOTA, D.C.	DIC - 2012	OCT - 2021	1	1	SUS
10	3400610	RES - LAB	MEDELLIN	ANTIOQUIA	OCT - 2006	DIC - 2006	3	2	SUS
11	2011066	LAB	BOGOTA, D.C.	BOGOTA, D.C.	AGO - 2002	JUL - 2007	1	1	SUS
12	2574000	RES - LAB	MEDELLIN	ANTIOQUIA	MAR - 2002	FEB - 2014	2	1	SUS

# Orden	Celular	Reportado desde	Último Reporte	# de Reportes	# de Entidades	Fuente
1	3148960561	AGO - 2013	ABR - 2022	4	3	SUS
2	3135095779	SEP - 2019	ABR - 2022	1	1	SUS
3	3148128701	JUN - 2015	MAR - 2022	16	2	SUS
4	3117616493	FEB - 2002	OCT - 2021	1	1	SUS

CORREOS ELECTRÓNICOS

# Orden	Correo	Reportado desde	Último Reporte	# Reportes	Fuente
1	lgalloorozco@gmail.com	SEP - 2009	MAR - 2022	21	SUS
2	lilianagallo@blamis.com.co	AGO - 2017	OCT - 2021	1	SUS
3	limago73@une.net.co	ABR - 2015	MAR - 2022	1	SUS
4	joralezg@gmail.com	ENE - 2014	MAR - 2017	1	SUS

Fin-consulta Tipo 1. La consulta fue efectiva

Consultado por: LITIGIOVIRTUAL.COM S A S

INFORMACIÓN BÁSICA

Gallo Orozco Ivan Dario - C.C. 7 780531

Estado Documento	VIGENTE	Rango Edad	36-45	Lugar Expedición	MEDELLIN	Fecha Expedición	02-MAY-95
Género	MASCULINO	CIU		Actividad Económica			

DIRECCIONES

# Orden	Dirección	Estrato	Tipo	Zona	Ciudad	Departamento	Reportado desde	Último Reporte	# de Reportes	# de Entidades	Fuente
1	KR 74 N 53 162 APTO 517	-	RES - CRR	URB	MEDELLIN	ANTIOQUIA	SEP - 2010	ABR - 2022	6	2	SUS
2	CL 53 B 85 E 22 BL 4 APTO 102	-	RES - CRR	URB	MEDELLIN	ANTIOQUIA	MAY - 2016	ABR - 2022	10	5	SUS
3	KR 78 45 FF 12	4	LAB	URB	MEDELLIN	ANTIOQUIA	DIC - 2020	ABR - 2022	7	3	SUS
4	CL 53 B 85 E 22 APTO 102 CALAS	-	RES - CRR	URB	MEDELLIN	ANTIOQUIA	FEB - 2021	ABR - 2022	4	3	SUS
5	KR 78 45 A 23	4	RES - CRR	URB	MEDELLIN	ANTIOQUIA	JUN - 2009	ABR - 2022	14	4	SUS
6	KR 50 C 10 SUR 141	-	RES - LAB - CRR	URB	MEDELLIN	ANTIOQUIA	NOV - 2000	OCT - 2021	7	4	SUS
7	CL 63 75 55 LOS COLORES	-	RES - LAB - CRR	URB	MEDELLIN	ANTIOQUIA	NOV - 2018	MAR - 2022	5	1	SUS
8	CL 63 TO 3 76 55 APTO 506	-	RES - CRR	URB	MEDELLIN	ANTIOQUIA	AGO - 2018	JUL - 2020	2	1	SUS
9	FCA EL PARAISO A 2 KILOMETROS	-	RES - LAB	URB	SAN JERONIMO	ANTIOQUIA	ABR - 2016	JUN - 2017	2	1	SUS

VECTOR DE DIRECCIONES

Tipo	May 20	Jun 20	Jul 20	Ago 20	Sep 20	Oct 20	Nov 20	Dic 20	Ene 21	Feb 21	Mar 21	Abr 21	May 21	Jun 21	Jul 21	Ago 21	Sep 21	Oct 21	Nov 21	Dic 21	Ene 22	Feb 22	Mar 22	Abr 22
RES	+	+	+	+	+	+	+	+	+	+	+	+	+	+	+	+	+	+	+	+	+	+	+	+
LAB	+	+	+	+	+	+	+	+	+	+	+	+	+	+	+	+	+	+	+	+	+	+	+	+
CRR	+	+	+	+	+	+	+	+	+	+	+	+	+	+	+	+	+	+	+	+	+	+	+	+

TELÉFONOS

# Orden	Teléfono Fijo	Tipo	Ciudad	Departamento	Reportado desde	Último reporte	# de Reportes	# de Entidades	Fuente
1	4165386	RES	MEDELLIN	ANTIOQUIA	MAR - 2022	ABR - 2022	1	1	SUS
2	3126238	LAB	MEDELLIN	ANTIOQUIA	MAR - 2022	ABR - 2022	1	1	SUS
3	4122574	RES - LAB	MEDELLIN	ANTIOQUIA	JUN - 2021	ABR - 2022	5	1	SUS
4	3653030	RES - LAB	MEDELLIN	ANTIOQUIA	NOV - 2000	MAR - 2022	4	2	SUS
5	4161384	RES	MEDELLIN	ANTIOQUIA	NOV - 2018	MAR - 2022	1	1	SUS
6	2507172	RES - LAB	MEDELLIN	ANTIOQUIA	NOV - 2000	FEB - 2019	7	4	SUS
7	2646027	RES - LAB	SAN JERONIMO	ANTIOQUIA	MAY - 2014	JUN - 2017	2	1	SUS
8	2858585	LAB	MEDELLIN	ANTIOQUIA	JUN - 2011	SEP - 2012	1	1	SUS
# Orden	Celular	Reportado desde	Último Reporte	# de Reportes	# de Entidades	Fuente			
1	3176238294	AGO - 2018	ABR - 2022	14	9	SUS			
2	3186656212	DIC - 2020	ABR - 2022	2	1	SUS			

CORREOS ELECTRÓNICOS

# Orden	Correo	Reportado desde	Último Reporte	# Reportes	Fuente
1	idgallo76@hotmail.com	SEP - 2010	ABR - 2022	11	SUS
2	ivang@idgespacios.com	DIC - 2020	ABR - 2022	2	SUS

Fin-consulta Tipo 1. La consulta fue efectiva

Consultado por: LITIGIOVIRTUAL.COM S A S

INFORMACIÓN BÁSICA

Gallo Orozco Jaime Alberto - C.C. 98697703

Estado Documento	VIGENTE	Rango Edad	36-45	Lugar Expedición	BELLO	Fecha Expedición	17-AGO-00
Género	MASCULINO	CIU	8299	Actividad Económica	OTRAS ACTIVIDADES DE SERVICIO DE APOYO A LAS EMPRESAS N.C.P.		

DIRECCIONES

# Orden	Dirección	Estrato	Tipo	Zona	Ciudad	Departamento	Reportado desde	Último Reporte	# de Reportes	# de Entidades	Fuente
1	CL 63 76 55 URA PERLATO TO 3 A	-	RES	URB	MEDELLIN	ANTIOQUIA	JUL - 2021	ABR - 2022	2	2	SUS
2	CL 30 30 24 ESTE CA 3 PI CIUD	-	RES - LAB - CRR	URB	SOACHA	CUNDINAMARCA	ABR - 2021	JUL - 2021	3	1	SUS
3	KR 78 45 FF 12 APTO 303 ED FAR	-	RES - CRR	URB	MEDELLIN	ANTIOQUIA	NOV - 2006	MAR - 2022	21	5	SUS
4	CL 42 C 89 17 APTO 201	-	LAB	URB	MEDELLIN	ANTIOQUIA	OCT - 2015	MAR - 2022	4	1	SUS
5	KR 25 12 SUR 59 OF 9820 POBLAD	-	LAB	URB	MEDELLIN	ANTIOQUIA	NOV - 2006	OCT - 2021	4	3	SUS
6	KR 78 45 A 23	4	CRR	URB	MEDELLIN	ANTIOQUIA	DIC - 2005	OCT - 2021	2	1	SUS

VECTOR DE DIRECCIONES

Tipo	May 20	Jun 20	Jul 20	Ago 20	Sep 20	Oct 20	Nov 20	Dic 20	Ene 21	Feb 21	Mar 21	Abr 21	May 21	Jun 21	Jul 21	Ago 21	Sep 21	Oct 21	Nov 21	Dic 21	Ene 22	Feb 22	Mar 22	Abr 22
RES	⊖	⊖	⊖	⊖	⊖	⊖	⊖	⊖	⊖	⊖	⊖	+	⊖	⊖	+	⊖	⊖	⊖	⊖	⊖	⊖	⊖	⊖	⊖
LAB	⊖	⊖	⊖	⊖	⊖	⊖	⊖	⊖	⊖	⊖	⊖	+	⊖	⊖	⊖	⊖	⊖	⊖	⊖	⊖	⊖	⊖	⊖	⊖
CRR	⊖	⊖	⊖	⊖	⊖	⊖	⊖	⊖	⊖	⊖	⊖	+	⊖	⊖	⊖	⊖	⊖	⊖	⊖	⊖	⊖	⊖	⊖	⊖

TELÉFONOS

# Orden	Teléfono Fijo	Tipo	Ciudad	Departamento	Reportado desde	Último reporte	# de Reportes	# de Entidades	Fuente	
1	3122600	RES - LAB	MEDELLIN	ANTIOQUIA	NOV - 2006	MAR - 2022	12	5	SUS	
2	5887147	RES - LAB	MEDELLIN	ANTIOQUIA	NOV - 2006	OCT - 2021	11	3	SUS	
# Orden	Celular	Reportado desde	Último Reporte	# de Reportes	# de Entidades	Fuente				
1	3113400476	FEB - 2013	MAR - 2022	8	3	SUS				
2	3182415009	ABR - 2021	JUL - 2021	1	1	SUS				

CORREOS ELECTRÓNICOS

# Orden	Correo	Reportado desde	Último Reporte	# Reportes	Fuente
1	jgallo19@hotmail.com	NOV - 2006	ABR - 2022	5	SUS
2	jgalloorozco@hotmail.com	DIC - 2013	MAR - 2022	7	SUS
3	jaimeovalle1025@hotmail.com	ABR - 2021	JUL - 2021	1	SUS

Fin-consulta Tipo 1. La consulta fue efectiva

Consultado por: LITIGIOVIRTUAL.COM S A S

 INFORMACIÓN BÁSICA

DIRECCIONES												
# Orden	Dirección	Estrato	Tipo	Zona	Ciudad	Departamento	Reportado desde	Último Reporte	# de Reportes	# de Entidades	Fuente	
1	CL 44 79 AA 34 APTO 301 LA AME	-	RES - LAB - CRR	URB	MEDELLIN	ANTIOQUIA	SEP - 2010	ABR - 2022	21	4	SUS	
Orozco Monsalve Vladimir - C.C. 18586949												
Estado Documento	VIGENTE	Rango Edad	46-55			Lugar Expedición	BELLO		Fecha Expedición	30-AGO-90		
Género	MASCULINO	CIU	Actividad Económica									

 VECTOR DE DIRECCIONES

Tipo	May 20	Jun 20	Jul 20	Ago 20	Sep 20	Oct 20	Nov 20	Dic 20	Ene 21	Feb 21	Mar 21	Abr 21	May 21	Jun 21	Jul 21	Ago 21	Sep 21	Oct 21	Nov 21	Dic 21	Ene 22	Feb 22	Mar 22	Abr 22
RES	⊖	⊖	⊖	⊖	⊖	⊖	⊖	⊖	⊖	⊖	⊖	⊖	⊖	⊖	⊖	⊖	⊖	⊖	⊖	⊖	⊖	⊖	⊖	⊖
LAB	⊖	⊖	⊖	⊖	⊖	⊖	⊖	⊖	⊖	⊖	⊖	⊖	⊖	⊖	⊖	⊖	⊖	⊖	⊖	⊖	⊖	⊖	⊖	⊖
CRR	⊖	⊖	⊖	⊖	⊖	⊖	⊖	⊖	⊖	⊖	⊖	⊖	⊖	⊖	⊖	⊖	⊖	⊖	⊖	⊖	⊖	⊖	⊖	⊖

 TELÉFONOS

# Orden	Teléfono Fijo	Tipo	Ciudad	Departamento	Reportado desde	Último reporte	# de Reportes	# de Entidades	Fuente
1	4162006	RES - LAB	MEDELLIN	ANTIOQUIA	SEP - 2010	DIC - 2021	11	4	SUS
# Orden	Celular	Reportado desde	Último Reporte	# de Reportes	# de Entidades	Fuente			
1	3146850814	SEP - 2010	ABR - 2022	8	2	SUS			

 CORREOS ELECTRÓNICOS

# Orden	Correo	Reportado desde	Último Reporte	# Reportes	Fuente
1	blady_322@hotmail.com	DIC - 2012	JUL - 2014	1	SUS
2	blady-322@hotmail.com	OCT - 2012	ENE - 2021	1	SUS

Fin-consulta Tipo 1. La consulta fue efectiva

Consultado por: LITIGIOVIRTUAL.COM S A S

INFORMACIÓN BÁSICA

Orozco Monsalve Paula Andrea - C. >. 43620634

Estado Documento	VIGENTE	Rango Edad	36-45	Lugar Expedición	MEDELLIN	Fecha Expedición	30-ENE-95
Género	FEMENINO	CIU		Actividad Económica			

DIRECCIONES

# Orden	Dirección	Estrato	Tipo	Zona	Ciudad	Departamento	Reportado desde	Último Reporte	# de Reportes	# de Entidades	Fuente
1	CL 44 7 9 AA 34 BR LA AMERICA	-	RES - CRR	URB	MEDELLIN	ANTIOQUIA	DIC - 2019	ABR - 2022	2	1	SUS
2	CL 44 79 AAEREO 34 APTO 301	-	RES - CRR	URB	MEDELLIN	ANTIOQUIA	DIC - 2003	ABR - 2022	12	4	SUS
3	CL 43 78 35	5	LAB	URB	MEDELLIN	ANTIOQUIA	OCT - 2009	OCT - 2021	3	1	SUS
4	CL 44 79 AA 36	-	RES - CRR	URB	MEDELLIN	ANTIOQUIA	ENE - 2003	AGO - 2015	4	2	SUS
5	OTR CL 44 79 AA 34 LA AMERICA	-	RES - CRR	URB	MEDELLIN	ANTIOQUIA	FEB - 2020	ABR - 2022	2	1	SUS
6	NN CL 44 79 AA 36	-	CRR	URB	MEDELLIN	ANTIOQUIA	SEP - 2012	AGO - 2015	2	1	SUS

VECTOR DE DIRECCIONES

Tipo	May 20	Jun 20	Jul 20	Ago 20	Sep 20	Oct 20	Nov 20	Dic 20	Ene 21	Feb 21	Mar 21	Abr 21	May 21	Jun 21	Jul 21	Ago 21	Sep 21	Oct 21	Nov 21	Dic 21	Ene 22	Feb 22	Mar 22	Abr 22
RES	⊖	⊖	⊖	⊖	⊖	⊖	⊖	⊖	⊖	⊖	⊖	⊖	⊖	⊖	⊖	⊖	⊖	⊖	⊖	⊖	⊖	⊖	⊖	⊖
LAB	⊖	⊖	⊖	⊖	⊖	⊖	⊖	⊖	⊖	⊖	⊖	⊖	⊖	⊖	⊖	⊖	⊖	⊖	⊖	⊖	⊖	⊖	⊖	⊖
CRR	⊖	⊖	⊖	⊖	⊖	⊖	⊖	⊖	⊖	⊖	⊖	⊖	⊖	⊖	⊖	⊖	⊖	⊖	⊖	⊖	⊖	⊖	⊖	⊖

TELÉFONOS

# Orden	Teléfono Fijo	Tipo	Ciudad	Departamento	Reportado desde	Último reporte	# de Reportes	# de Entidades	Fuente
1	4110528	RES	MEDELLIN	ANTIOQUIA	OCT - 2009	OCT - 2021	3	1	SUS
2	3666470	LAB	MEDELLIN	ANTIOQUIA	OCT - 2009	OCT - 2021	3	1	SUS
3	2501326	RES	MEDELLIN	ANTIOQUIA	JUL - 2016	ABR - 2022	1	1	SUS
4	4162006	RES	MEDELLIN	ANTIOQUIA	ENE - 2003	ABR - 2022	4	3	SUS
5	9432608	RES	MEDELLIN	ANTIOQUIA	NOV - 2011	AGO - 2015	2	1	SUS
6	2646027	LAB	MEDELLIN	ANTIOQUIA	NOV - 2011	ABR - 2022	1	1	SUS

# Orden	Celular	Reportado desde	Último Reporte	# de Reportes	# de Entidades	Fuente
1	3137712634	JUL - 2016	ABR - 2022	1	1	SUS
2	3164806595	SEP - 2006	ABR - 2015	2	1	SUS

CORREOS ELECTRÓNICOS

# Orden	Correo	Reportado desde	Último Reporte	# Reportes	Fuente
1	paulavaso123@gmail.com	OCT - 2009	OCT - 2021	4	SUS

Fin-consulta Tipo 1. La consulta fue efectiva